

**САМАРҚАНД ДАВЛАТ ТИББИЁТ ИНСТИТУТИ ҲУЗУРИДАГИ  
ИЛМий ДАРАЖАЛАР БЕРУВЧИ PhD 04/30.12.2019.Tib.102.01  
РАҚАМЛИ ИЛМий КЕНГАШ**

---

**ТОШКЕНТ ПЕДИАТРИЯ ТИББИЁТ ИНСТИТУТИ**

**ДУСАЛИЕВ ФАХРИДДИН МАХМУДОВИЧ**

**Ўғил БОЛАЛАРДА АНОРЕКТАЛ МАЛЬФОРМАЦИЯЛАРНИ  
ТАШХИСЛАШ ВА ХИРУРГИК ДАВОЛАШ ТАКТИКАСИНИ  
ОПТИМАЛЛАШТИРИШ**

**14.00.35 – Болалар жарроҳлиги**

**ТИББИЁТ ФАҢЛАРИ БЎЙИЧА ФАЛСАФА ДОКТОРИ (PhD)  
ДИССЕРТАЦИЯСИ АВТОРЕФЕРАТИ**

**САМАРҚАНД – 2022**

**Фалсафа доктори (PhD) диссертацияси автореферати мундарижаси**

**Оглавление автореферата диссертации доктора философии (PhD)**

**Contents of dissertation abstract of doctor of philosophy (PhD)**

**Дусалиев Фахриддин Махмудович**

Ўғил болаларда аноректал мальформацияларни

ташхислаш ва хирургик даволаш тактикасини

оптималлаштириш..... 3

**Дусалиев Фахриддин Махмудович**

Оптимизация диагностики и тактики

хирургического лечения аноректальных

мальформаций у мальчиков..... 23

**Dusaliev Fakhriddin Makhmudovich**

Diagnosis and optimization

of surgical treatment of anorectal

malformations in boys..... 41

**Эълон қилинган ишлар рўйхати**

Список опубликованных работ

List of published works..... 44

**САМАРҚАНД ДАВЛАТ ТИББИЁТ ИНСТИТУТИ ҲУЗУРИДАГИ  
ИЛМий ДАРАЖАЛАР БЕРУВЧИ PhD 04/30.12.2019.Tib.102.01  
РАҚАМЛИ ИЛМий КЕНГАШ**

---

**ТОШКЕНТ ПЕДИАТРИЯ ТИББИЁТ ИНСТИТУТИ**

**ДУСАЛИЕВ ФАХРИДДИН МАХМУДОВИЧ**

**Ўғил болаларда аноректал мальформацияларни  
ташхислаш ва хирургик даволаш тактикасини  
оптималлаштириш**

**14.00.35 – Болалар жарроҳлиги**

**ТИББИЁТ ФАHLАРИ БЎЙИЧА ФАЛСАФА ДОКТОРИ (PhD)  
ДИССЕРТАЦИЯСИ АВТОРЕФЕРАТИ**

**САМАРҚАНД – 2022**

**Фалсафа доктори (PhD) диссертацияси мавзуси Ўзбекистон Республикаси Вазирлар Маҳкамаси ҳузуридаги Олий аттестация комиссиясида B2020.2.Phd/Tib1304 рақам билан рўйхатга олинган.**

Диссертация Тошкент педиатрия тиббиёт институтида бажарилган.

Диссертация автореферати уч тилда (ўзбек, рус, инглиз (резюме)) Илмий кенгашнинг веб-саҳифасида ([www.sammi.uz](http://www.sammi.uz)) ва «Ziyonet» ахборот таълим порталида ([www.ziyonet.uz](http://www.ziyonet.uz)) жойлаштирилган.

**Илмий раҳбар:**

**Эргашев Насриддин Шамсидинович**  
тиббиёт фанлари доктори, профессор

**Расмий оппонентлар:**

**Алиев Махмуд Муслимович**  
тиббиёт фанлари доктори, профессор

**Юсупов Шухрат Абдурасулович**  
тиббиёт фанлари доктори

**Етакчи ташкилот:**

**С.Д. Асфендияров номидаги Қозоғистон миллий тиббиёт университети (Қозоғистон Республикаси)**

Диссертация ҳимояси Самарқанд давлат тиббиёт институти ҳузуридаги Phd.04/30.12.2019.Tib.102.01 рақамли илмий кенгашнинг 2022 йил «02» 04 соат 11 даги мажлисида бўлиб ўтади. (Манзил: Самарқанд шаҳри, М.Улугбек кўчаси, 70-уй, СамДТИ 2-сон клиникаси (Кўп тармоқли ихтисослашган болалар хирургия маркази), Тел/факс: 0(366)-233-58-92,233-79-03, e-mail: shodikulovagulandom@mail.ru).

Диссертация билан Самарқанд давлат тиббиёт институти Ахборот-ресурс марказида танишиш мумкин (4/01/4 рақам билан рўйхатга олинган). Манзил: Самарқанд шаҳри, Амир Темур кўчаси, 18-уй, Тел/факс: (+99866)-233-30-34.

Диссертация автореферати 2022 йил «25» март кuni тарқатилди.

(2022 йил «    »      даги      рақамли реестр баённомаси).



**А. М. Шамсиев**

Илмий даражалар берувчи илмий кенгаш раиси, тиббиёт фанлари доктори, профессор

**Г. З. Шодикулова**

Илмий даражалар берувчи илмий кенгаш илмий котиби, тиббиёт фанлари доктори

**Ж. О. Атакулов**

Илмий даражалар берувчи илмий кенгаш қошидаги илмий семинар раиси, тиббиёт фанлари доктори, профессор

## Кириш (фалсафа доктори (PhD) диссертациясининг аннотацияси)

Диссертация мавзусининг долзарблиги ва зарурати. Дунё бўйича аноректал мальформациялар (АРМ) болалар касалликлари таркибида катта улушни ташкил қилади ва болалар реконструктив жарроҳлигининг мураккаб бўлими бўлиб қолмоқда. Муаллифларнинг келтирган маълумотларига кўра «...ўғил ва қиз болаларда перинеал оқмаларни даволашда ўхшаш натижаларни кутмаслигимиз кераклиги, чунки улар жинсга тафовут қилинади...»<sup>1</sup>. Айни пайтда АРМ билан ҳар икки ҳолатнинг деярли биттасида ҳамроҳ нуқсонларнинг учрашининг кенг тарқалганлиги сабабли бошқа нуқсонларни ҳам мунтазам скрининг қилиш зарурияти мавжуд. Шу сабабли ўғил болаларда аноректал аномалияларни эрта ташҳислаш ва оғир асоратларини олдини олиш учун жарроҳлик жиҳатларини мақсадли ўрганиш энг муҳим муаммоли масалаларидан бири ҳисобланади.

Жаҳонда болалар колопроктологиясида эътиборли бўлган АРМ билан оғриган болаларнинг туғилишининг частотаси, бошқа аъзолар ва тизимларнинг нуқсонлари билан ҳамроҳ учраши, ҳамда даволаш ва профилактика усуллари такомиллаштириш борасида қатор мақсадли илмий тадқиқотлар амалга оширилмоқда. Бу борада, АРМ билан оғриган болаларда органогенез жараёнида АРМнинг шаклланиши, жарроҳлик амалиёти пайтида ва даволанишдан кейинги кечки муддатлардаги асоратлар тавсифи, АРМни даволаш натижаларини гендер-махсус таҳлил қилиниши, беморларнинг ҳаёт сифатини аниқлаш, шунингдек самарали даволаш тартибини амалиётга тадбиқ қилиш чора тадбирлар комплексини такомиллаштиришга қаратилган илмий тадқиқотларни олиб бориш муҳим илмий-амалий аҳамият касб этмоқда.

Мамлакатимизда аҳолига тиббий ёрдам кўрсатишнинг сифати, самарадорлиги ва оммабоплигини тубдан оширишни таъминлайдиган соғлиқни сақлаш тизимини ташкил этиш, жумладан, болаларда АРМни эрта ташҳислаш, самарали даволаш ва олдини олишга қаратилган кенг қамровли чора тадбирлар амалга оширилиб, муайян натижаларга эришилмоқда. «...Мамлакатимизда аҳолига кўрсатилаётган ихтисослаштирилган тиббий ёрдам сифатини ошириш, тез ва шошилишч тиббий ёрдам тизимини янада ислоҳ қилиш, ногиронликни олдини олиш...»<sup>2</sup> каби вазифалари белгиланган. Ушбу вазифалардан келиб чиққан ҳолда, АРМ билан касалланган болаларда касалликни учраш частотаси, нозологик шакллари касалланган болалар жинси билан ўзаро боғлиқлиги, аноректал мальформацияларда учрайдиган ҳамроҳ нуқсонларнинг оғирлик даражасини эътиборга олган ҳолда табақалаштирилган ёндашувлар орқали жарроҳлик аралашуви натижаларини яхшилаш асосида

<sup>1</sup> Stenstrom P., Christina Kockum, Ragnhild Emblem, Einar Arnbjornsson, Kristin Bjornland Bowel symptoms in children with anorectal malformation – a follow-up with a gender and age perspective. Journal of Pediatric Surgery 49 (2019) 1122-1130;

<sup>2</sup> Ўзбекистон Республикаси Президентининг 2017 йил 7 февралдаги ПФ-4947 сон «Ўзбекистон Республикасини янада ривожлантириш бўйича Ҳаракатлар стратегияси тўғрисида» ги Фармони.

касаллик асоратлари натижасида юзага келадиган ногиронликни ва ўлим кўрсаткичини камайтириш муҳим илмий-амалий аҳамият касб этади.

Ўзбекистон Республикаси Президентининг 2017 йил 7 февралдаги ПФ-4947-сон «Ўзбекистон Республикасини янада ривожлантириш бўйича Ҳаракатлар стратегияси тўғрисида», 2018 йил 7 декабрдаги ПФ-5590-сон «Ўзбекистон Республикаси соғлиқни сақлаш тизимини тубдан такомиллаштириш бўйича комплекс чора-тадбирлар тўғрисида»ги фармонлари, 2017 йил 20 июндаги ПҚ-3071-сон «Ўзбекистон Республикаси аҳолисига 2017-2021 йилларда ихтисослаштирилган тиббий ёрдам кўрсатишни янада ривожлантириш чора-тадбирлари тўғрисида», 2018 йил 18 декабрдаги ПҚ-4063-сон «Юқумли бўлмаган касалликлар профилактикаси, соғлом турмуш тарзини қўллаб-қувватлаш ва аҳолининг жисмоний фаоллиги ошириш чора-тадбирлари тўғрисида»ги қарорлари ҳамда мазкур фаолиятга тегишли бошқа меърий-ҳуқуқий ҳужжатларда белгиланган вазифаларни амалга оширишда ушбу диссертация тадқиқоти муайян даражада хизмат қилади.

**Тадқиқотнинг республика фан ва технологиялари ривожланишининг устувор йўналишларига мослиги.** Мазкур тадқиқот республика фан ва технологиялари ривожланишининг VI. «Тиббиёт ва фармакология» устувор йўналиши доирасида бажарилган.

**Муаммонинг ўрганилганлик даражаси.** Охирги йилларда ўтказилган илмий тадқиқотларда болаларда АРМни ташхислаш ва даволаш масалалари беморларнинг жинсидан қатъий назар кўриб чиқилмаган. Адабиётларда ўғил болаларда АРМнинг алоҳида нозологик шакллари таҳлил қилиш бўйича санокли тадқиқотлар мавжуд (Дегтярев Ю.Г., 2016; Rentea R., M., Levitt M.A., 2020; Holschneider A.M., Huston J.M., 2006; Alejandra Vilanova-Sanchez, Levitt M.A., 2020). АРМ билан оғриган болаларни даволашнинг асосий тамойиллари Stefens, Pena A., Lewitt M., Bischoff A. (АҚШ), Holschneider A. (Германия), Г.А.Баиров (Санкт-Петербург) ва А.И.Лёнюшкин (Россия Федерацияси) каби педиатрия секциясида колопроктология бўйича таниқли мутахассислар томонидан такомиллаштирилган. 2000 йилда Georgeson K. томонидан болаларда АРМни лапароскопия ёрдамида жарроҳлик даволашнинг қўлланилиши – LAARP ушбу мураккаб нуқсонларни даволашда янги туртки бўлди, Department of Surgery, Division of Pediatric Surgery, The Children's Hospital of Alabama, Birmingham, Alabama (АҚШ). Ушбу жарроҳлик даволаш усули нуқсонларнинг мураккаб ва юқори шакллари учун жарроҳлик даволаш усулининг олтин стандарти ҳисобланади ва дунёнинг кўплаб мамлакатларида қўлланилади (Ishimaru T. et all.2020).

Ҳозирги кунга қадар АРМнинг турли хил шакллари даволашда олд ва орқа сагитал аноректопластикани қўллашнинг мақсадга мувофиқлиги ва афзалликлари муҳокама қилинмоқда (Holschneider A., Hutson J., Pena A. 2005). Ташхислаш ва даволашнинг мавжуд усуллари такомиллаштириш ва

тубдан янги усулларни ишлаб чиқиш зарурияти мавжудлиги, ҳамда 2005 йилда Крикенбек шахрида (Германия) болалардаги АРМга бағишланган дунёнинг етакчи колопроктологлари иштирокида ўтказилган келишув конференцияси турли мамлакатлар мутахассисларини бирлаштирди. (Ishimaru, T., Kawashima, H., Hayashi, K., Omata, K., Sanmoto, Y.,2020). Шу ўринда болаларда АРМни ташхислаш ва даволаш бўйича клиник кўрсатмаларни ишлаб чиқишда Ўзбекистонлик мутахассислар тақдим этган кўрсатмаларини ҳисобга олган ҳолда Россия консенсусини ҳам таъкидлаб ўтиш жоиздир (Аверин В.И., Ионов А.Л., Караваева С.А.2015). Ушбу нуқсонларнинг турли шакллари ташхислаш ва даволаш борасидаги ютуқларга қарамай, қониқарсиз натижалар юқори даражада сақланиб қолмоқда.

Мамлакатимизда охириги йилларда АРМ касаллигини ўрганишга қаратилган қатор илмий тадқиқот ишлари бажарилганлигига қарамай, замонавий текширувларда касалликнинг оғир асоратларни ҳанузгача учраши, ўғил ва қиз болаларда урогенитал аъзоларнинг тузилиши ва топографиясининг ўзига хос хусусиятлари, органогенез жараёнида АРМнинг шаклланиши, жарроҳлик амалиёти пайтида ва даволанишдан кейинги кечки муддатлардаги асоратлар тавсифидаги фарқлар, АРМни даволаш натижаларини гендер-маҳсус таҳлил қилиш бўйича илмий ишларга кам эътибор берилмоқда.

Ушбу муаммоларни ҳал қилиш, соғлиқни сақлашнинг асосий вазифаларидан бири бўлган АРМ касаллигини даволаш самарадорлигини оширишга ва ногиронликнинг олдини олишга ёрдам беради. Юқорида баён этилганлардан келиб чиқиб, АРМ касаллигини эрта ташхислаш ва даволаш тамойилларини такомиллаштиришга қаратилган илмий тадқиқотларни амалга ошириш зарурлигини тақозо этади.

**Диссертация мавзусининг диссертация бажарилган олий таълим муассасасининг илмий-тадқиқот ишлари билан боғлиқлиги.** Диссертация тадқиқоти Тошкент педиатрия тиббиёт институтининг илмий-тадқиқот ишлари режасига мувофиқ №01980006703 «Болаларда туғма ва орттирилган касалликларни диагностикаси, даволаш ва профилактикаси усулларини такомиллаштириш» (2009-2019 йй.) мавзуси доирасида бажарилган.

**Тадқиқотнинг мақсади** ўғил болаларда аноректал туғма нуқсонларни ташхислаш, даволаш тактикаси ва жарроҳлик аралашув усулини такомиллаштиришдан иборат.

**Тадқиқотнинг вазифалари:**

клиник материалларга асосланиб, болаларда АРМнинг жинсга оид частотаси ва нозологик шакллари ўрганиш;

ўғил болалардаги АРМни анатомик ўзгаришларининг хусусиятларини аниқлаш, касалликнинг хусусиятига қараб ташхислаш усулларини танлаш;

ўғил болалардаги АРМнинг айрим шаклларида хамроҳ келган нуқсонларнинг табиатини аниқлаш;

ўғил болаларда АРМни жарроҳлик тактикасини танлашни асослаш ва такомиллаштирилган олд сагиттал аноректопластика усулининг самарадорлигини баҳолаш.

**Тадқиқотнинг объекти** сифатида Тошкент шаҳар 2-сон болалар клиник жарроҳлик шифохонаси режали жарроҳлик бўлимида ва Республика перинатал маркази неонатал хирургия бўлимларида АРМ билан касалланган, жарроҳлик ва консерватив даво усулларининг турли босқичларидаги 1 кунликдан 15 ёшгача бўлган 246 нафар ўғил болалар олинган.

**Тадқиқотнинг предмети**ни веноз қон, капилляр қон, биокимёвий тадқиқотлар учун қон зардоби ташкил қилган.

**Тадқиқотнинг усуллари.** Тадқиқотда умумий клиник, умумий қон таҳлили, ферментларни аниқлаш биокимёвий таҳлили, рентгенологик, МСКТ, МРТ, махсус функционал, электромиография ва статистик усуллардан фойдаланилган.

**Тадқиқотнинг илмий янгилиги** қуйидагилардан иборат:

илк бор болаларда аноректал аномалияларнинг оралиқ ва пастки оқмали шаклларини модификацияланган жарроҳлик коррекция усули (IAP 04995) ишлаб чиқилган;

аноректал мальформациянинг алоҳида нозологик шаклларнинг частотаси ва клиник-анатомик шаклларида болалар жинсига қараб фарқланиши исботланган;

аноректал мальформацияларнинг оралиқ ва пастки оқмали шаклларида олд сагитал аноректопластика жарроҳлик усули пуборектал қовузлоқ ва ташки сфинктер мускулларининг структураси ва қон айланишини бузмасдан толаларга ажратиш орқали такомиллаштирилган;

ўғил болаларда кузатиладиган аноректал мальформацияларнинг ректоуретрал юқори оқмали шаклида кичик чанок аъзолари ва ундан ўтувчи қон томирлари, нерв толалари ва сфинктер мушаклари зарарланишини олдини олиш мақсадида қорин-оралиқ проктопластика жарроҳлик амалиётини қўллаш натижасида даволаш самарали эканлиги асосланган.

**Тадқиқотнинг амалий натижалари** қуйидагилардан иборат:

АРМда атрезияланган тўғри ичакни кўр учининг баландлигини аниқлаш учун таклиф этилган тактика ультратовуш ва рентген текширувларининг информативлигини оширганлиги асосланган;

ятроген, ташхисланмаган ва қайталанувчи оқмаларни фарқлашнинг тақдим этилган мезонлари жарроҳлик тактикасини танлаш имкониятини бериши аниқланган;

ичак оқмасини шаклантириш ва бартараф этиш босқичларида йўғон ичакни қон билан таъминлаш ҳолатини баҳолаш, сувда эрийдиган контраст ёрдамида дистал колостография ва проксимал ирригография текширувларини ўтказиш зарурлиги асосланган;

ўғил болаларда аноректал нуқсонлар билан ҳамроҳ кузатиладиган нуқсонларни аниқлаш жарроҳлик аралашув ва операциядан кейинги реабилитациянинг энг мақбул тактикаси тавсия этилган;



даволашнинг узоқ муддатли натижаларини таҳлил қилиш орқали реабилитация тадбирларининг мақбул дастури ишлаб чиқилган.

**Тадқиқот натижаларининг ишончилиги** ишда қўлланилган назарий ёндашув ва усуллар, олиб борилган тадқиқотларнинг услубий жиҳатдан тўғрилиги, етарли даражада беморлар сони танланганлиги, қўлланилган усулларнинг замонавийлиги, уларнинг бири иккинчисини тўлдирадиган клиник-лаборатор, инструментал, антропометрик ва статистик тадқиқот усуллари асосида ўғил болалардаги АРМни анатомик ўзгаришларининг хусусиятларини аниқлашнинг ўзига хослиги ҳалқаро ҳамда маҳаллий тажрибалар билан таққослангани, хулоса, олинган натижаларнинг ваколатли тузилмалар томонидан тасдиқланганлиги билан асосланади.

**Тадқиқот натижаларининг илмий ва амалий аҳамияти.** Тадқиқот натижаларининг илмий аҳамияти назарий тиббиёт учун муҳим бўлиб, клиник-функционал, биокимёвий, инструментал маълумотларни баҳолаш орқали АРМ билан касалланган болаларда нуқсонларни ривожланиши, гендер учраш частотаси, келиб чиқиши мумкин бўлган асоратларнинг патогенетик механизмларини очиб бериш, ҳамда беморларда табақалаштирилган жаррохлик даволашни такомиллаштириш учун қўшимча диагностика ва даволаш мезонлари таклиф қилиниши мумкинлиги билан изоҳланади.

Тадқиқот натижаларининг амалий аҳамияти Ўзбекистон Республикасида патентланган "Болалардаги аноректал нуқсонларнинг оралик ва пастки оқмали шакллари жаррохлик йўли билан даволаш" (IAP 04995) усулини амалиётга тадбиқ этиш, бу усулни бирда ўғил ва қиз болаларда қўлланилиши натижасида эрта ва узоқ муддатли даволаш натижаларини самарадорлигини ошириш, касалликни авж олишини назорат қилиш, касалхонада даволаниш кунларини камайиши ҳамда эрта ногиронлик юзага келиш ҳавфини камайтириш ва беморлар саломатлигини сақлашга эришганлиги билан изоҳланади.

**Тадқиқот натижаларининг жорий қилиниши.** АРМ аниқланган ўғил болаларни клиник-анатомик шакллари аниқлаш, ташхислаш ва даволаш натижаларини яхшилаш бўйича олинган илмий натижалар асосида:

аноректал мальформацияларда эрта ташхислаш ва диагностик мезонларини тизимлаштириш бўйича илмий тадқиқот натижалари асосида ишлаб чиқилган "Ўғил болаларда аноректал мальформацияларни клиник-анатомик шакллари ва ташхислашнинг ўзига хос хусусиятлари" номли услубий тавсиянома тасдиқланган (Соғлиқни сақлаш вазирлигининг 2021 йил 12 октябрдаги 8 н-р/899-сон маълумотномаси). Мазкур услубий тавсиянома АРМда назологик шакллари ажратиш, ташхислаш самарадорлигини ошириш имконини берган;

аноректал мальформацияларда анъанавий жаррохлик муолажасини такомиллаштириш бўйича олинган илмий тадқиқотнинг натижалари асосида ишлаб чиқилган "Ўғил болаларда аноректал мальформацияларни

жарроҳлик йўли билан коррекция усули ва тактикасини танлаш" номли услубий тавсиянома тасдиқланган (Соғлиқни сақлаш вазирлигининг 2021 йил 12 октябрдаги 8н-р/900-сон маълумотномаси). Мазкур услубий тавсиянома АРМда жарроҳлик муолажасининг самарадорлигини ошириш имконини берган;

ўғил болаларда АРМни жарроҳлик усули қўлланилганда такомиллаштирилган олд сагиттал аноректопластикадан фойдаланиш ва унинг самарадорлигини ошириш бўйича олинган илмий натижалар соғлиқни сақлаш амалиётига, жумладан, Болалар миллий тиббиёт марказининг болалар жарроҳлик бўлими; 1-сон Тошкент шаҳар болалар клиник шифохонасининг болалар жарроҳлиги бўлимлари амалиётига тадбиқ этилган (Соғлиқни сақлаш вазирлигининг 2021 йил 9 декабрдаги 08-09/19452-сон маълумотномаси). Натижада ўғил болаларда АРМни ташхислаш ва жарроҳлик даволашда тактик ёндашувларнинг такомиллашиши ҳамроҳ қўшилиб келган нуқсонларни аниқлаш доирасини 59,5% дан 66,4% гача кенгайтириш ва умумжарроҳлик асоратларини 11,7% дан 7,4% га камайтириш имконини берган.

**Тадқиқот натижаларининг апробацияси.** Мазкур тадқиқот натижалари 9 та илмий-амалий анжуманларда, жумладан, 5 та халқаро ва 4 та республика илмий-амалий анжуманларида муҳокамадан ўтказилган.

**Тадқиқот натижаларининг эълон қилинганлиги.** Диссертация мавзуси бўйича жами 20 та илмий иш чоп этилган, шулардан Ўзбекистон Республикаси Олий аттестация комиссиясининг диссертацияларни асосий илмий натижаларини чоп этиш тавсия этилган илмий нашрларда 6 та мақола, жумладан, 5 таси республика ва 1 таси хорижий журналларда нашр этилган, 1 та ихтиро патенти олинган.

**Диссертациянинг тузилиши ва ҳажми.** Диссертация таркиби кириш, тўртта боб, хулоса, амалий тавсиялар ва фойдаланилган адабиётлар рўйхатидан иборат бўлиб, асосий матн 122 бетни ташкил этган.

## **ДИССЕРТАЦИЯНИНГ АСОСИЙ МАЗМУНИ**

**Кириш** қисмида тадқиқотнинг долзарблиги, мақсади ва вазибалари асосланган; тадқиқотнинг объекти ва субъекти тавсифланган, тадқиқотнинг республика фан-техника тараққиётининг устувор йўналишларига мослиги кўрсатилган; тадқиқотнинг илмий янгилиги ва амалий натижалари келтирилган, олинган натижаларнинг илмий ва амалий аҳамияти, тадқиқот натижаларини амалиётга жорий этиш, нашр этилган илмий мақолалар ва диссертация ишининг тузилиши ҳақидаги маълумотлар берилган.

Диссертациянинг **биринчи боби** – "Болаларда аноректал мальформацияларни ташхислаш ва даволашнинг замонавий жиҳатлари" деб номлаган бўлиб, бунда болаларда АРМнинг клиник ва анатомик шакллариининг частотаси, тарқалиши, этиопатогенези

ҳақидаги адабиёт маълумотларига умумий шарҳ берилган; АРМ таснифи, текширувлар, жарроҳлик усулида даволашнинг эволюцияси баён этилган. Даволашнинг эрта ва узоқ муддатли натижалари, ечимини кутаётган мунозарали муаммолар келтирилган.

Диссертациянинг **иккинчи бобида** – **"Клиник материалнинг умумий тавсифи ва тадқиқот усуллари»** келтирилган. Тадқиқот иши, 2009-2019 йилларда ТошПМИ Госпитал болалар хирургияси кафедраси клиник базаларида АРМнинг турли хил шакллари билан даволанган 1 кунликдан 15 ёшгача бўлган умумий 504 бемордан 246 нафар ўғил болаларнинг ташхис ва даволаш натижалари таҳлилига асосланган. Беморлар Крикенбекда (Германия, 2005) қабул қилинган АРМнинг халқаро таснифига мувофиқ тақсимланган. Беморлар 2 гуруҳга бўлинган: **1-гуруҳ (таққослаш гуруҳи)** – 2009-2014 йилларда клиникада анъанавий ташхислаш ва жарроҳлик тактикаси билан кузатувда бўлган 121 (49,2%) нафар беморни ўз ичига олади. **2-гуруҳ (асосий гуруҳ)** – 2015-2019 йилларда клиникада кенгайтирилган ташхислаш усуллари қўлланилган ва биз ишлаб чиққан жарроҳлик усули билан даволанган 125 (50,8%) нафар беморни ўз ичига олади.

Беморларнинг умумий ҳолатини баҳолаш учун мунтазам равишда клиник ва лаборатор ташхислаш усуллари қўлланилган. Ректоанал соҳанинг ҳолатини ва АРМнинг клиник ва анатомик шаклларини ва ҳамроҳ касалликларни аниқлаш учун болалар колопроктологияси қоидаларига мувофиқ функционал, махсус тадқиқот усуллари ўтказилди.

Диссертациянинг **учинчи бобида** **"Болаларда аноректал нуқсонларнинг частотаси ва жинсга боғлиқ фарқлари, ўғил болаларда клиник ва анатомик тафовутланишларнинг хусусиятлари"** таҳлил қилиниб, касалликнинг беморларни жинсига қараб индивидуал нозологик шакллар частотасидаги фарқлар келтирилган. Анатомик ўзгаришларни аниқлаш учун мақсадга йўналтирилган клиник ва инструментал тадқиқотлар ўтказилди. АРМнинг асосий клиник шакллариининг учраши – 220 (89,4%) нафар болаларда, кам учрайдиган минтақавий шакллари эса 26 (10,6%) нафар болаларда аниқланган. Қиз болаларда бу кўрсаткичлар – 163 (63,1%) ва 95 (36,9%) (1-жадвал) мос равишда тенг. Кўринарли оқмаси бўлмаган тўғри ичак атрезиясида 80 (84,2%) ўғил болаларда ва 15 (15,8%) қиз болаларда сезиларли тафовут кузатилди. Аномалиянинг ўхшаш варианты – бекилган анусда эса барча 15 (100%) нафар беморлар ўғил жинсига тегишлилиги аниқланди. АРМнинг ректал қопча шакли 6 (66,7%) ўғил ва 3 (33,3%) қизларда кузатилган.

Клиник материаллар таҳлили шуни кўрсатдики, қизларда АРМ ўғил болаларга қараганда кенгроқ нозологик шакллар билан ифодаланади.

**Крикенбек таснифи бўйича АРМ билан беморларнинг жинсига қараб  
учраш частотаси ва нозологик шакллари (n=504)**

<b>Ўғил болалар n=246 (48,8%)</b>		<b>Болаларда АРМнинг шакллари</b>	<b>Қиз болалар n=258 (51,2%)</b>	
<b>Абс.</b>	<b>%</b>		<b>Абс.</b>	<b>%</b>
<b>220</b>	<b>57,4</b>	<b>Асосий клиник шакллари n=383 (76,0%)</b>	<b>163</b>	<b>42,6</b>
80	84,2	Аноректал агенезиянинг оқмасиз тури (n=95)	15	15,8
59	65,6	Ректоперинеал оқма (n=90)	31	34,4
-	-	Ректовестибуляр оқма (n=93)	93	100
51	100	Ректоуретрал оқма (n=51)	-	-
9	100	Ректовезикал оқма (n=9)	-	-
6	54,5	Анус стенози (n=11)	5	45,5
15	100	Бекилган анус (n=15)	-	-
-	-	Клоака (n=19)	19	100
<b>26</b>	<b>21,5</b>	<b>Кам учрайдиган минтақавий шакллари n=121 (24,0%)</b>	<b>95</b>	<b>78,5</b>
1	3,3	Н-симон оқма (n=30)	29	96,7
-	-	Ректовагинал оқма (n=22)	22	100
-	-	Урогенитал синус (n=9)	9	100
6	100	Тўғри ичак-ёрғоқ оқмаси (n=6)	-	-
6	66,7	Ректал қопча (n=9)	3	33,3
8	80	Тўғри ичак стенози (n=10)	2	20
5	16,1	Анус эктопияси (n=31)	26	83,9
-	-	Бошқа шакллари (n=4):		
		• тўғри ичак иккиланиши (n=2)	2	100
		• клоака экстрофияси (n=2)	2	100
<b>246</b>	<b>48,8</b>	<b>Жами: (n=504)</b>	<b>258</b>	<b>51,2</b>

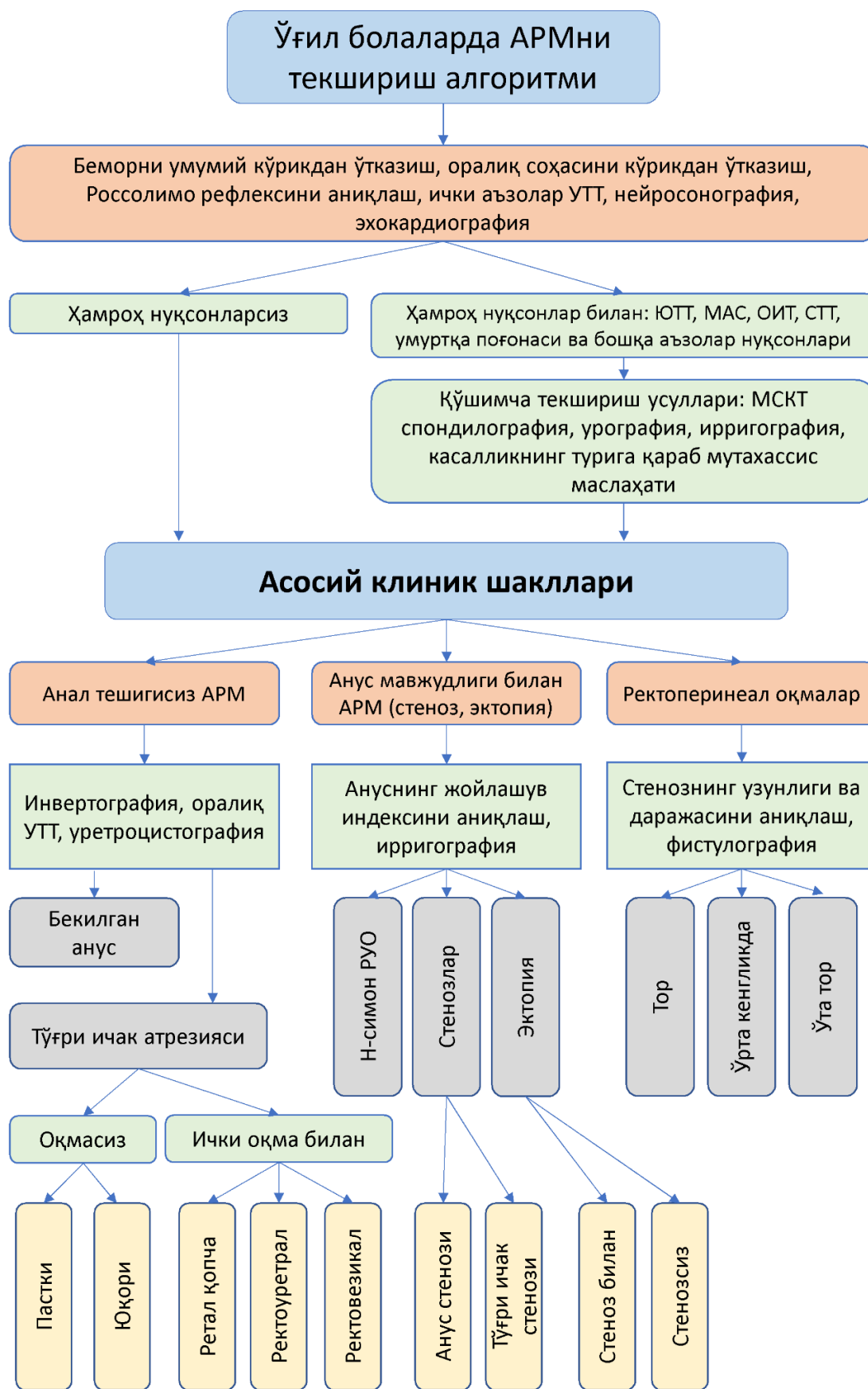Қизларда ануснинг эктопияси кўп учради: 31 нафар боланинг 26 (83,9%) нафарида; нормал шаклланган анусда Н-симон оқмалар – 30 нафардан 29 (96,7%) тасида. Бошқа шакллар гуруҳидаги 4 нафар беморларнинг 2 нафарида тўғри ичакнинг иккиланиши ва 2 нафарида – клоака экстрофияси кузатилган. Болаларнинг жинсига қараб, оқмали АРМ частоталаридаги катта фарқ, қиз болалар пайдо бўладиган

ректогенитал (ректовагинал, ректовестибуляр ва Н-симон) оқма ҳосил бўлиш эҳтимолининг ўғил болаларда учрамаслиги билан тушунтириш мумкин. Қизларда репродуктив тизимдаги оқмали шаклларнинг сезиларли устунлиги (51:7 нисбатда) кузатилса, ўғил болаларда эса АРМнинг асосий клиник шаклларининг тўғри ичак (ректоуретрал, ректовезикал) оқмалари кўп учрайди (60:0 нисбатда). Адабиётларда туғма перинеал оқмалар ректовагинал оқманинг “эркаклардаги шакли” деб таърифланса, ректоуретрал ва ректовезикал оқмалар ректовагинал оқмаларнинг “эркаклардаги шакли”га тегишли” деб тан олинади. 132 нафар ўғил болалардан 67 (50,8%) нафарида "ички" (ректоуретрал, ректовезикал, ректал қопча) оқмалар кузатилди. Бу урогенитал тизимнинг иккиламчи инфекциясини олдини олиш учун шошилиш жарроҳлик амалиётини ўтказишга кўрсатма бўлади. 197 нафар қизларнинг 73 (73,5%) нафарида “ички” оқмалар, шу жумладан клоака кузатилди. Таҳлил шуни кўрсатдики, атрезиянинг оқмали шаклларида, шу жумладан ректоперинеал шаклларда, 90 (100%) ҳолларда (ўғил болалар – 59 (65,6%); қизлар – 31 (34,4%)) оқманинг тешиги торайиб, ичак тутилиши аломатлари ривожланганлиги аниқланди, бу ҳолат шошилиш жарроҳлик амалиётини ўтказишга кўрсатма бўлди.

Оқма йўлининг узунлиги ва кенглигининг турли хил бўлиши, торайиш ва торайишсиз, ўғил болаларда АРМ шаклларининг анатомик вариациялари консерватив даво ёки шошилиш жарроҳлик аралашувини талаб қиладиган оқмали шаклларида кузатилади. Ички ректоуретрал оқмалари турли жойлашувга эга бўлиши мумкин. Йўғон ичакнинг алоҳида сегментининг мавжудлиги ёки йўғон ичакнинг бутунлай ривожланмаслиги каби шакллар туғма ректал қопчада кузатилади, бу нуқсоннинг турига (тўлиқ, тўлиқ бўлмаган) қараб, жарроҳлик амалиётидан олдинги ташхислаш ва жарроҳлик-тактик ёндашувни талаб қилади.

Биз томондан ишлаб чиқилган АРМни ташхислаш алгоритмининг амалиётга тадбиқ қилиниши, ўғил болаларда ушбу нуқсонларнинг турли клиник шакллари ва уларнинг анатомик ўзгаришларини, ҳамроҳ кузатиладиган нуқсонларнинг частотаси ва тавсифини аниқлаш имконини беради (1-расм).

Тақдим этилган ташхислаш алгоритми, шунингдек, АРМ билан оғриган ўғил болаларни даволаш тактикасини аниқлашга ҳам хизмат қилади. 161 (65,4%) нафар беморларда: тўғри ичак атрезиясининг оқмасиз шакллари (80), анал мембранаси (15); ректоуретрал оқма (51), ректовезикал оқма (9), ректал қопча (6), ичак тутилиши белгилари билан намоён этиб, шошилиш жарроҳлик аралашуви амалга оширилди.



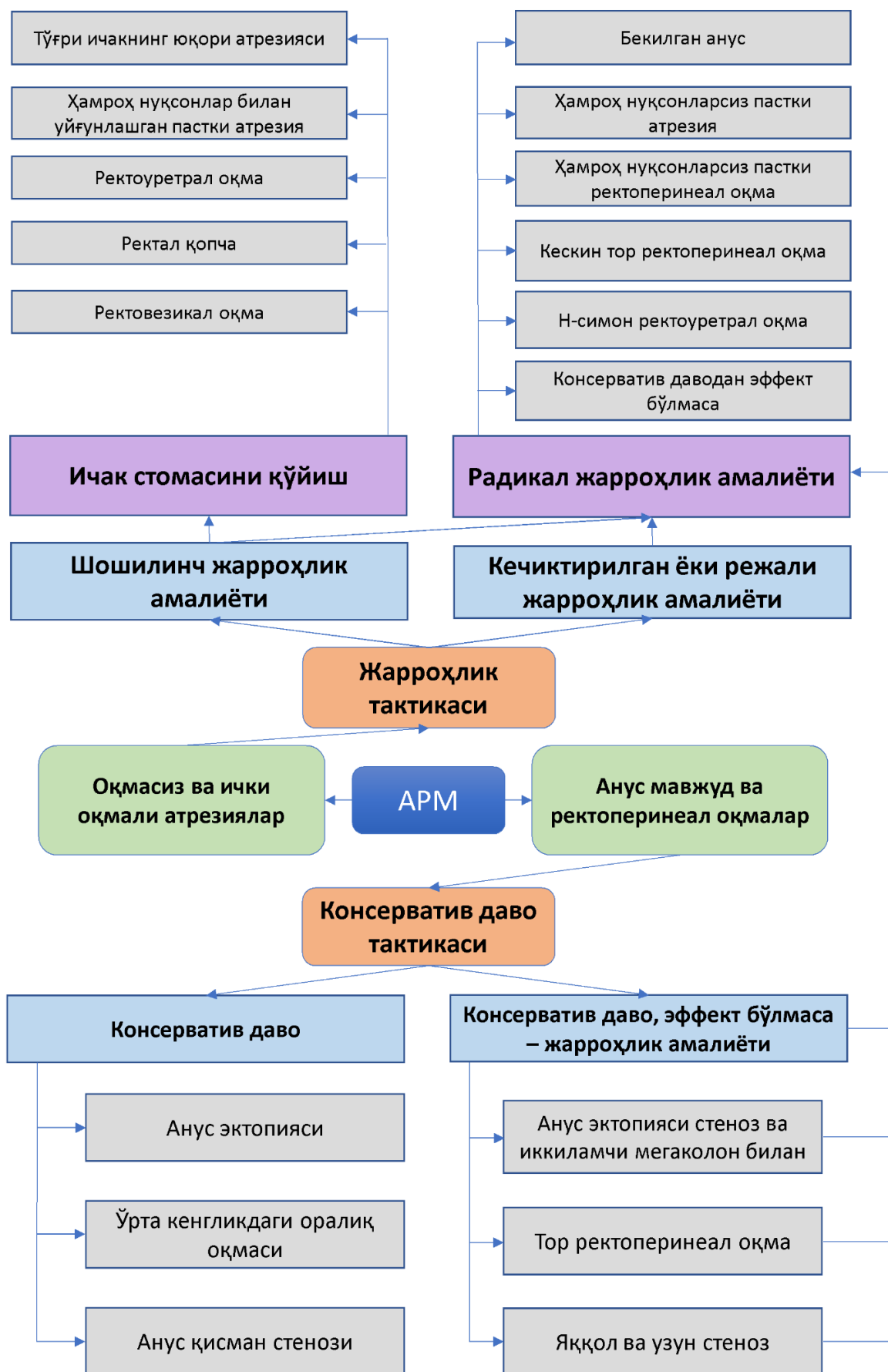
**1-расм. Ўғил болаларда АРМни анатомик шакллари аниқлаш ва ташхислаш алгоритми**

Кенг қамровли текширувлар натижасига кўра 246 беморнинг 155 (63%) нафарида 220 та ҳамроҳ нуқсонлар аниқланди. 2015 йилдан бошлаб кўшимча ташхислаш усулларини қўллаш ҳисобига беморларнинг асосий гуруҳида ҳамроҳ кўшилиб келган нуқсонларни аниқланиш салмоғи кўпайди. АРМ билан касалланган 186 (75,6%) беморда ўтказилган нур текширув усулларини самарадорлигини юқорилиги тасдиқланди. 159 (85,5%) нафар беморларда умуртқа поғонаси, буйраклар, сийдик йўллари ва йўғон ичакнинг турли норасоликлари аниқланди. Ректал агенезиянинг оқмасиз шакллари (32,5%) ва ректоуретрал оқмаларда (21,1%) ҳамроҳ нуқсонларнинг яққол устунлиги кузатилди. Ҳамроҳ нуқсонлар орасида сийдик-таносил тизими – 60 (24,4%), ошқозон-ичак тракти – 56 (22,8%), ҳаракат-таянч тизими, шу жумладан умуртқа поғонаси – 53 (21,5%), юрак қон-томир тизими – 35 (14,2%) нуқсонлари устунлик қилди. 94 (60,6%) нафар болада ҳамроҳ нуқсонлар организмнинг битта тизимидан ривожланган бўлса, 61 (39,4%) нафар беморда – икки ёки ундан ортиқ тизимдан келиб чиққанлиги аниқланди. Улардан 4 (6,6%) тасида патология VATER-синдроми (2 нафар беморда), VACTER компонентлари (1 нафар беморда) ва VACTERL ассоциацияси (оёқ-қўллар норасоликларини ҳам ўз ичига олади) (1 нафар беморда) деб баҳоланди. Оқибатининг жиддийлиги ва махсус жарроҳлик амалиётларини талаб қиладиган ҳолатларни, аксарият, АРМнинг сийдик-таносил тизими билан ҳамроҳ нуқсонларида кузатдик. Умуртқа поғонаси касалликлари миелодисплазия элементлари билан уйғунлашгандаги вертебрал бузилишлар (88,7%) дефекация ва сийиш жараёнининг функционал бузилишларини оғирлаштирувчи омиллар бўлиб хизмат қилган.

Ҳамроҳ нуқсонларнинг юқори даражада учраши АРМларнинг маҳаллий бузилиш эмаслигини, балки эмбриогенезда пайдо бўладиган нуқсонларнинг кенг спектрининг бир қисми эканлигини кўрсатади. Улар даволанишнинг эрта ва узоқ муддатли натижаларига сезиларли таъсир кўрсатади ва АРМ билан оғриган беморларни мақсадга йўналтирилган текширувлардан ўтказишни талаб қилади.

**Диссертациянинг тўртинчи "Ўғил болаларда аноректал нуқсонларда жарроҳлик тактикаси ва усулини танлаш" бобида жарроҳлик тактикаси ва коррекция усуллари таҳлил қилинган. Даволаш тактикаси ва жарроҳлик коррекция усули, ишлаб чиқилган даволаш тактикаси алгоритмига мувофиқ аниқланди (2-расм).**

246 нафар ўғил болалардан 242 (98,4%) нафарида жарроҳлик аралашуви ҳаётининг турли даврларида ўтказилган бўлса, консерватив даво – 4 (1,6%) нафар беморда (анал стенозда – 2, ануснинг нисбатан олдинга силжишида – 2) ўтказилди. АРМнинг айрим нозологик шаклларида бажарилган жарроҳлик аралашувлари сони ва тавсифи 2-жадвалда келтирилган.



2-расм. Ўғил болalarda APMда даво тактикаси алгоритми



## Ўғил болаларда АРМда қўлланилаган жарроҳлик аралашуви турлари ва усуллари (n=242)

АРМ шакллари	Жарроҳлик аралашуви тури					
	Коло-стома қўйиш	ҚОПП	Оралик соҳасидаги жарроҳлик кесими билан			
			ОПП	Орқа САРП	Олд САРП	Клиника усулида олд САРП
Анус стенози (n=4)	-	-	-	-	4	-
Аноректал стеноз (n=8)	-	-	-	-	8	-
Анус эктопияси (n=3)	-	-	-	-	-	3
Бекилган анус (n=15)	-	-	15	-	-	-
Оқмасиз атрезия (n=80)	5	-	75	-	-	-
Ректал қопча (n=6)	6	-	-	-	-	-
Ректовезикал оқма (n=9)	8	1	-	-	-	-
Ректоуретрал оқма (n=51)	33	-	-	-	5	13
Ректоуретрал оқманинг Н-симон шакли (n=1)	-	-	-	-	-	1
Ректоперинеал оқма (n=59)	2	-	-	1	25	31
Тўғри ичак-ёрғоқ оқмаси (n=6)	-	-	-	-	5	1
<b>Жами 242</b>	<b>54</b>	<b>1</b>	<b>90</b>	<b>1</b>	<b>47</b>	<b>49</b>

**Изих:** ҚОПП – қорин-оралиқ проктопластикаси; ОПП – оралиқ проктопластикаси; Орқа САРП – орқа сигиттал аноректопластика; Олд САРП – олдинги сигиттал аноректопластика; Клиника усулида олд САРП – клиника усулида такомиллаштирилган олдинги сигиттал аноректопластика.

Сигмастома шакллантириш билан босқичма-босқич жарроҳлик даволаш тактикаси танланганда, 4-6 ойдан кейин такрорий жарроҳлик аралашуви ва стомани ёпиш учун оптимал вақт деб ҳисоблаймиз, чунки бу муддатда жарроҳлик аралашуви майдонидаги яллиғланиш ва склеротик ўзгаришлар пасаяди. Жарроҳлик аралашувини узоқ вақтга кечиктириш билан сийдик йўллариининг иккиламчи инфекцияси, дефекация ва сийиш ҳаракатларини тартибга солувчи физиологик механизмларнинг босилиш хавфи ортади. 9 (29,0%) нафар беморда сигмастома фаолиятида қолдирилди,

бу эса ўз навбатида такрорий жарроҳлик аралашувини талаб қилди (3-жадвал).

### 3-жадвал

#### Ўғил болаларда АРМ бўйича бирламчи жарроҳлик аралашувидан кейинги асоратларда ва сигмастомани ёпишда ўтказилган такрорий жарроҳлик аралашувларининг тавсифи (n=54)

Такрорий аралашув номи	АРНнинг клиник шакллари					
	Оқмасиз	РПО	РУО	РВО	Тўғри ичак-ёрғоқ оқмаси	Жами
Стомани бартараф этиш билан ҚОПП	1		21	8		30
Стомани ёпмасдан оқмани бартараф этиш ҚОПП			(3)*			3
Лапаротомия, оқма ва стомани бартараф этиш, ингичка ичакни пастга тушириш					4*	4
Стомани ёпишга муҳтож бўлган беморлар	(4)**		(2)**		2**	8
Олд САРП			(1)*			1
Клиника усулида олд САРП		1	(1*)			2
Орқа САРП		1	(4)*			5
Комбинацияланган ҚОПП			1			1
<b>Жами</b>	<b>5</b>	<b>2</b>	<b>33</b>	<b>8</b>	<b>6</b>	<b>54</b>

Изоҳ: ( ) \*қавсда стомани ёпмасдан; ( )\*\* стома ёпилмасдан ўлган. \*Тўлиқ зарарланган шаклида; \*\* Қисман зарарланган шаклида

АРМларни жарроҳлик даволаш натижалари уларнинг клиник ва анатомик шаклларига, боланинг соматик фонига, даволанишнинг узоқ муддатли натижаларини оғирлаштирадиган соматик, махсус ва умумжарроҳлик асоратларнинг частотаси ва табиатига боғлиқ.

АРМ билан касалланган 246 нафар ўғил болаларнинг 243 (98,8%) нафари касалхонадан уйга чиқарилди: жарроҳлик даволашдан кейин – 239 (98,4%) нафар, консерватив даволанишдан кейин – 4 (1,6%) нафар.

Жарроҳлик аралашуви ўтказилган 242 беморнинг 181 (74,8%) нафарида аралашувдан кейинги давр силлиқ ўтди. 61 (25,2%) нафар

беморда турли асоратлар ривожланди: соматик асоратлар – 24 (9,9%); умумжарроҳлик асоратлар – 23 (9,5%); махсус асоратлар эса 14 (5,8%) нафар беморда кузатилди.

Соматик асоратлар (зотилжам (11), сийдик ажратиш тизими инфекцияси (3), септик ҳолат (2), юрак қон-томир (5) ва полиорган етишмовчиликлари (3) асосан акушерлик ва гинекологик анамнези ноқулай бўлган оналардан туғилган чақалоқларда кузатилди. Перинатал ва интранатал омиллар сабабли ривожланган асоратлар эса 24 (9,9%) нафар беморда кузатилди: таққослаш гуруҳида 16 (13,3%) нафар беморда, асосий гуруҳида – 8 (6,6%) нафар.

Соматик асоратлар шошилич жарроҳлик аралашувидан кейин 12 (50%) нафар беморда – эрта неонатал ва ҳаётининг дастлабки 7 кунлигида, 6 (25%) нафар беморда – 3 ойликгача; 6 нафар беморда эса катта ёшдаги ўғил болаларда кузатилди. Соматик асоратлар умумжарроҳлик ва махсус асоратлар кечишини оғирлаштиради. 3 (12,5%) ҳолатда, улар АРМнинг мураккаб шакллари бўлган асосий гуруҳида янги туғилган чақалоқлар ўлимнинг танатогенезида етакчи ўринни эгаллади.

ҚОПП ва оралик жарроҳлик усулларида қатъий назар, АРМ билан жарроҳлик аралашувдан кейинги даврда умумжарроҳлик асоратлари 23 (9,5%) беморларда, ҳар хил частотада (оператив жароҳат қирғоқларини қисман очилиши 14 нафар беморда; ичак парези – 4 беморда, ичак эвентрацияси – 3 беморда, перитонит – 2 беморда) кузатилди. Бу асоратлар таққослаш гуруҳида жами 14 (11,7%) нафар беморда, асосий гуруҳида эса 9 (7,4%) нафар беморда кузатилди.

Махсус асоратлар (туширилган ичак ретракцияси 2 нафар беморда, туширилган ичак стенози – 2 беморда, анастомоз герметиклиги бузилиши – 1 беморда, қорин ичи инфилтрати – 1 беморда, такрорий оқма – 3 беморда, ичак оқмаси – 1 беморда, туширилган ичак шиллик қаватининг бўртиб қолиши – 2 беморда, оралик соҳасининг чандикли ўзгаришлари – 2 беморда) жами 14 (5,8%) нафар беморда кузатилди: таққослаш гуруҳида – 9 (7,5%) беморда, асосий гуруҳида – 5 (4,1%) беморда.

АРМнинг мураккаб шаклларида жарроҳлик аралашувидан кейинги ўлим ҳолати 3 (1,2%) нафар беморда қайд этилди: таққослаш гуруҳида – 2 (66,7%) беморда, асосий гуруҳида – 1 (33,3%) беморда. Ўлимнинг танатогенезида оғир соматик касалликлар ва улар билан бир вақтда ҳамроҳ тарзда келган нуқсонлар асосий сабаб бўлди.

Узоқ муддатли натижалар 243 нафар беморнинг 168 (69,1%) нафарида уйга жавоб берилгандан сўнг 6 ойдан 14 ёшгача даврда ўрганилди. Улар орасида 93 (55,4%) нафар беморлар асосий гуруҳдан, 75 (44,6%) нафар беморлар эса таққослаш гуруҳидан бўлган. 165 (98,2%) нафар бемор жарроҳлик даволашдан сўнг, 3 (1,8%) нафар бемор консерватив даволашдан сўнг текширилди. Даволаш натижалари

Крикенбек Халқаро Конгресс тавсияларига мувофиқ тегишли ва текшириш усуллари билан баҳоланди (4-жадвал). Касалхонадан чиққандан сўнг узок муддатли даврнинг турли вақтларида 5 та беморда (таққослаш гуруҳидан – 3 та, асосий гуруҳдан – 2 та) интеркуррент касалликлардан ўлим ҳолати қайд этилди. Бу ҳолатлар қониқарсиз натижалар деб таснифланди. Шундай қилиб, умумий ўлим даражаси 8 (3,2%) ҳолатни ташкил этди: таққослаш гуруҳида – 5 (4,1%), асосий гуруҳда – 3 (2,4%).

#### 4-жадвал

### Ўғил болаларда АРМни асосий ва таққослаш гуруҳидаги беморларда консерватив ва жарроҳлик аралашуви усулига боғлиқ ҳолда даволашнинг узок муддатли натижалари (n=168)

АРМ шакли	Асосий гуруҳ (n=93)						Таққослаш гуруҳи (n=75)					
	Яхши		Қониқарли		Қониқарсиз		Яхши		Қониқарли		Қониқарсиз	
	Абс	%	Абс	%	Абс	%	Абс	%	Абс	%	Абс	%
Консерватив даво (n=3)	3	100	-	-	-	-	-	-	-	-	-	-
ҚОПП (n=26)	4	28,6	8	57,1	2	14,3	-	-	7	58,3	5	41,7
Комбинацияли ҚОПП (n=2)	-	-	-	-	-	-	-	-	1	50	1	50
Орқа САРП (n=4)	1	50	1	50	-	-	-	-	1	50	1	50
Олд САРП (n=31)	7	53,8	5	38,5	1	7,7	7	38,9	8	44,4	3	16,7
Клиника усулидаги Олд САРП (n=31)	19	73,1	6	23,1	1	3,8	2	40	2	40	1	20
Бошқа оралиқ жарроҳлик аралашувлари (n=68)	17	53,1	14	43,8	1	3,1	12	33,3	17	47,2	7	19,5
Стома қўйилгандан сўнг, асосий нуксонни баргараф этмасдан (n=3)	-	-	-	-	3	100	-	-	-	-	-	-
<b>Жами (n=168)</b>	<b>51</b>	<b>54,8</b>	<b>34</b>	<b>36,6</b>	<b>8</b>	<b>8,6</b>	<b>21</b>	<b>28,0</b>	<b>36</b>	<b>48,0</b>	<b>18</b>	<b>24,0</b>

Изоҳ: таққослаш гуруҳларига нисбатан (P<0,05)

Асосий гуруҳдаги беморларда даволашнинг эрта ва узоқ муддатли натижалари яхши бўлди. Буни жарроҳлик аралашувидан олдинги ва кейинги даврларда беморлар парваришининг тактик ва техник жиҳатларини такомиллашганлиги ва оптималлашганлиги, АРМнинг анатомик хусусиятларини ва тегишли аъзоларнинг функционал бузилишларини аниқлаш учун юқори маълумотли текшириш усулларини, шунингдек олд сагиттал аноректопластиканинг такомиллашган усулини жорий этиш билан изоҳлаш мумкин. Тадқиқотлар шуни кўрсатдики, даволаниш натижалари ҳамроҳ учраган умуртқа поғонаси нуқсонлари, ва унинг натижасида ривожланган аноректал соҳа иннервациясининг бузилишларига ҳамда йўғон ичакнинг узунлик даражасига боғлиқ бўлади.

## ХУЛОСАЛАР

1. Болаларда АРМнинг турли хил клиник ва анатомик шакллари ўғил болаларниқига (48,8%) нисбатан қизларда (51,2%) биров кўпроқ учрайди. Ўғил ва қизлар ўртасида аноректал мальформацияларнинг асосий клиник шакллари (89,4% ва 63,2%) ва кам учрайдиган минтақавий вариантларининг (10,6% ва 36,8%) частотаси ва анатомик шаклларида катта тафовутлар мавжуд.
2. Ўғил болаларда АРМнинг энг кўп учрайдиган шакллари бу ички оқмалар (27,2%) билан тавсифланадиган оқмали шакллари (53,7%) бўлиб, 26,4% ҳолатда ташқи оқмалар кўринишдаги шакллар ва 38,6% ҳолатда эса оқмасиз шакллар билан клиник намоён бўлади. 7,7% ҳолларда ануснинг патологик ўзгарган ёки атипик жойлашуви кўринишида учрайди.
3. Баъзи беморларда махсус текшириш усуллари натижаларига етарлича баҳо берилмаганда, нуқсонларнинг анатомик ўзгаришлари тўлиқ аниқланмай қолади. Бу касалликнинг якуний тактик ва оператив-техник ечимини танлашни қийинлаштиради.
4. Ўғил болаларда АРМда 63% ҳолатда ҳамроҳ нуқсонлар кузатилади. Ректал агенезиянинг оқмасиз шакллари (32,5%) ва ректоуретрал оқмаларда (21,1%) ҳамроҳ нуқсонлар кўпроқ учрайди. Ҳамроҳ нуқсонлар орасида сийдик-таносил тизими (24,4%), ошқозон-ичак тракти (22,8%), ҳаракат-таянч тизими, шу жумладан умуртқа поғонаси (21,5%), юрак қон-томир тизими – (14,2%) нуқсонлари устунлик қилди.
5. Ўғил болаларда АРМда биз томондан ишлаб чиқилган ташхислаш алгоритми турли клиник ва анатомик шаклларни текшириш натижасини яхшилашга ва улар билан ҳамроҳ касалликларни аниқланишини купайишига имкон берди.

6. Биз таклиф этаётган жарроҳлик усули операциядан кейинги асоратлар сонини камайтиришга имкон берди: умумжарроҳлик – 11,7% дан 7,4% гача; махсус – 7,5% дан 4,1% гача, жарроҳлик аралашувидан кейинги ўлим ҳолати – 1,6% дан 0,8% гача. Яхши натижалар 28% дан 54,8% гача яхшиланди; қоникарсиз натижалар – 24% дан 8,6% гача камайди.

**НАУЧНЫЙ СОВЕТ PhD. 04/30.12.2019.Тib.102.01  
ПО ПРИСУЖДЕНИЮ УЧЕНЫХ СТЕПЕНЕЙ ПРИ  
САМАРКАНДСКОМ МЕДИЦИНСКОМ ИНСТИТУТЕ**

---

**ТАШКЕНТСКИЙ ПЕДИАТРИЧЕСКИЙ МЕДИЦИНСКИЙ ИНСТИТУТ**

**ДУСАЛИЕВ ФАХРИДДИН МАХМУДОВИЧ**

**ОПТИМИЗАЦИЯ ДИАГНОСТИКИ И ТАКТИКИ ХИРУРГИЧЕСКОГО  
ЛЕЧЕНИЯ АНОРЕКТАЛЬНЫХ МАЛЬФОРМАЦИЙ У МАЛЬЧИКОВ**

**14.00.35 – Детская хирургия**

**АВТОРЕФЕРАТ ДИССЕРТАЦИИ ДОКТОРА ФИЛОСОФИИ (PhD)  
ПО МЕДИЦИНСКИМ НАУКАМ**

**САМАРКАНД – 2022**

Тема диссертации доктора философии (PhD) зарегистрирована в Высшей аттестационной комиссии при Кабинете Министров Республики Узбекистан за №В2020/2/PhD/Tib1304

Диссертация выполнена в Ташкентском педиатрическом медицинском институте.

Автореферат диссертации на трех языках (русский, узбекский, английский (резюме)) размещен на веб-странице Научного совета ([www.sammi.uz](http://www.sammi.uz)) и на Информационно-образовательном портале «ZiyoNet» ([www.ziyo.net](http://www.ziyo.net)).

**Научный руководитель:**

**Эргашев Насриддин Шамсиддинович**  
доктор медицинских наук, профессор

**Официальные оппоненты:**

**Алиев Махмуд Муслимович**  
доктор медицинских наук, профессор

**Юсупов Шухрат Абдурасулович**  
доктор медицинских наук

**Ведущая организация:**

Казахский национальный медицинский университет имени С.Д. Асфендиярова (Республика Казахстан)

Защита диссертации состоится «02» 04 2022г. в 11 часов на заседании Научного совета PhD.04/30.12.2019.Tib.102.01 при Самаркандском Государственном медицинском институте. (Адрес: город Самарканд, улица Мирзо Улугбека, дом №70, 2-клиника СамГосМИ (Специализированный многопрофильный центр детской хирургии) Тел/факс: 0(366)-233-58-92,233-79-03, e-mail: shodikulovagulandom@mail.ru).

С диссертацией можно ознакомиться в Информационно-ресурсном центре Самаркандского Государственного медицинского института (зарегистрирована за № 4017). Адрес: 140100, г. Самарканд, улица Амира Темура, дом 18 Тел./факс: (+99866) 233-30-34.

Автореферат диссертации разослан «25» сентяб 2022 года.

(протокол рассылки № \_\_\_\_\_ от « \_\_\_\_\_ » \_\_\_\_\_ 2022 года).



**А. М. Шамсиев**

Председатель научного совета по присуждению ученых степеней, доктор медицинских наук, профессор

**Г.З. Шодикулова**

Ученый секретарь научного совета по присуждению ученых степеней, доктор медицинских наук

**Ж.О. Атакулов**

Председатель научного семинара при научном совете по присуждению ученых степеней, доктор медицинских наук, профессор



## **ВВЕДЕНИЕ (аннотация диссертации доктора философии (PhD))**

**Актуальность и востребованность темы диссертации.** Аноректальные мальформации (АРМ) составляют большую часть детских заболеваний и остается сложным отделом детской реконструктивной хирургии в мире. По мнению исследователей «...не следует ожидать сходных результатов при лечении перинеальных свищей у мальчиков и девочек, поскольку они дифференцированы по половому признаку...»<sup>1</sup>. В настоящее время доказана необходимость регулярного скрининга других пороков в связи с преобладанием сопутствующих пороков почти в одном из двух случаев АРМ. Поэтому ранняя диагностика аноректальных аномалий и профилактика тяжелых осложнений у мальчиков является одной из важных задач.

Целевые научные исследования по детской колопроктологии во всем мире направлены на совершенствования скрининга частоты рождения детей с АРМ, связанных с пороками других органов и систем. Изучение формирования АРМ в процессе органогенеза, описание осложнений во время и на поздних сроках после операции, гендерно-специфический анализ результатов лечения АРМ, определение качества жизни пациентов. приобретает важное значения для совершенствования лечения и улучшения его результатов.

Реформы системы здравоохранения в нашей стране, позволят повысить качество и эффективность медицинской помощи за счет улучшения диагностики, лечения и профилактики АРМ у детей. Определены такие задачи, как «...Повышение качества специализированной медицинской помощи, оказываемой населению в нашей стране, дальнейшее реформирование системы экстренной медицинской помощи, профилактика инвалидности...»<sup>2</sup>. Учитывая частоту заболевания детей АРМ, зависимость нозологических форм от пола больных, тяжесть сопутствующих дефектов приобретает большое научное и практическое значение улучшение результатов оперативных вмешательств для снижения инвалидности и смертности.

Данное диссертационное исследование в определенной степени служит реализации задач, изложенных в Указах Президента Республики Узбекистан № УП-4947 от 7 февраля 2017 года «О Стратегии действий по дальнейшему развитию Республики Узбекистан», № УП-5590 от 7 декабря 2018 года «О комплексных мерах по коренному совершенствованию системы здравоохранения Республики Узбекистан», постановлениях №ПП-3071 от 20 июня 2017 года «О мерах по дальнейшему развитию оказания

---

<sup>1</sup> Stenstrom P., Christina Kockum, Ragnhild Emblem, Einar Arnbjornsson, Kristin Bjornland Bowel symptoms in children with anorectal malformation – a follow-up with a gender and age perspective. *Journal of Pediatric Surgery* 49 (2019) 1122-1130;

<sup>2</sup> Указ Президента РУз от 07.02.2017 г. N УП-4947 «О стратегии действий по дальнейшему развитию Республики Узбекистан». Сборник законодательных актов.

специализированной медицинской помощи населению Республики Узбекистан в 2017-2021 годах», №ПП-4063 от 18 декабря 2018 года «О профилактике неинфекционных заболеваний, поддержке здорового образа жизни и о мерах по повышению физической активности населения» и также в других нормативных актах, связанных с данной деятельностью.

**Соответствие исследования основным приоритетным направлениям развития науки и технологий республики.** Диссертационное исследование проведено в соответствии с приоритетными направлениями развития науки и технологий №6 «Медицина и фармакология» республики.

**Степень изученности проблемы.** В исследованиях последних лет по диагностике и лечению детей с АРМ, не рассматривалась зависимость от пола пациентов. В литературе представлены единичные работы по анализу отдельных нозологических форм аноректальных аномалий у мальчиков (Дегтярев Ю.Г., 2016; Rentea R., M., Levitt M.A., 2020; Holschneider A.M., Huston J.M., 2006; Alejandra Vilanova-Sanchez, M.A. Levitt 2020). Принципы лечения детей с АРМ совершенствуются такими известными специалистами по детской колопроктологии как Stefens, Pena A, Lewitt M, Bischoff A. из Department of Pediatric Surgery, Colorectal Center for Children, Cincinnati Children's Hospital Medical Center, Cincinnati, (США), Holschneider A. из Department of Surgery, Kinderkrankenhaus of the City of Cologne, Amsterdamerstr (Германия), Г.А. Баиров (Санкт-Петербург) и А.И. Лёнюшкин (Москва) (Российская Федерация). В 2000 г. Georgeson К. применил лапароскопически-ассистированную аноректопластику, которая признана «золотым стандартом» хирургической коррекции при сложных и высоких формах аномалии во многих странах (Ishimaru T. et all.2020).

Однако до настоящего времени дискутируются целесообразность и преимущества передней и заднесагиттальной аноректопластики при АРМ. Необходимо усовершенствовать существующие и разработать новые способы диагностики и лечения, более эффективные методы операций, внедрить единые критерии непосредственных и отдаленных результатов лечения. Призывом к объединению специалистов различных стран стали согласительная конференция по аноректальным мальформациям у детей в Крикенбеке (Германия) в 2005 году с участием ведущих колопроктологов мира и Российский консенсус по аноректальным мальформациям у детей с учетом материалов специалистов Узбекистана (Аверин В.И., Ионов А.Л., Караваева С.А.2015). Несмотря на успехи в диагностике и лечении различных форм этих пороков развития, неудовлетворительные результаты остаются на высоком уровне.

В последние годы в нашей стране проведен ряд научных исследований по изучению АРМ, однако изучены тяжелые осложнения, особенности строения и топография мочеполовых органов у мальчиков и девочек, формирование АРМ в процессе органогенеза, различия осложнений во время

операции и в поздние сроки после лечения, гендерный анализ результатов лечения при АРМ.

Решение этих проблем поможет повысить эффективность лечения АРМ, предотвратить инвалидизацию, что является из главных задач здравоохранения. Исходя из изложенного, необходимо провести научные исследования, направленные на совершенствование принципов ранней диагностики и лечения пациентов с АРМ.

**Связь диссертационного исследования с планами научно-исследовательских работ научно-исследовательского учреждения, где выполнена диссертация.** Диссертационная работа выполнена в соответствии с планом научно-исследовательских работ Ташкентского педиатрического медицинского института №01980006703 «Совершенствование диагностики, лечения и методов профилактики врожденных и приобретенных заболеваний у детей».

**Цель исследования:** усовершенствовать диагностику, тактику лечения и оперативного вмешательства при врожденных аноректальных пороках развития у мальчиков.

**Задачи исследования:**

изучить частоту и нозологические формы АРМ у детей в зависимости от пола по материалам клиники;

определить особенности анатомических вариантов АРМ у мальчиков, выбор диагностических методов в зависимости от характера патологии;

определить характер сочетанных аномалий при отдельных формах АРМ у мальчиков;

обосновать выбор хирургической тактики и оценить эффективность разработанной модификации переднесагиттальной аноректопластики при АРМ у мальчиков.

**Объектом исследования** явились 246 мальчиков в возрасте от 1 дня до 15 лет, находившихся на различных этапах оперативного и консервативного лечения в отделении плановой хирургии детской клинической больницы №2 г.Ташкента и в отделениях неонатальной хирургии республиканского перинатального центра.

**Предмет исследования:** венозная кровь, капиллярная кровь, сыворотка крови для биохимических исследований.

**Методы исследований:** общеклинические, рентгенологические, ультразвуковые, МСКТ, МРТ; специальные функциональные и инструментальные методы исследования аноректальной зоны.

**Научная новизна исследования:**

впервые разработан модифицированный метод хирургической коррекции (IAP 04995) промежуточных и нижних свищевых форм аноректальных аномалий у детей;

доказано различие частоты отдельных нозологических и клинико-анатомических форм аноректальной мальформации в зависимости от пола ребенка;

усовершенствован хирургический метод передней сагиттальной аноректальной хирургической пластики при промежуточных и нижних свищевых формах аноректальной мальформации путем разделения на волокна без нарушения структуры мышц и кровообращения лобково-прямокишечной петли и мышц наружного сфинктера;

обоснована эффективность применения хирургического вмешательства в виде брюшно-промежностной проктопластики верхних свищевых форм аноректальной мальформации у мальчиков для предотвращения повреждения органов малого таза, проходящих кровеносных сосудов, нервных волокон и мышц сфинктера.

#### **Практические результаты исследования:**

предложенная тактика определения высоты слепого конца атрезированной прямой кишки при АРМ повышает информативность УЗИ и рентгенологических исследований;

представленные критерии дифференцировки недиагностированных, рецидивных и свищей ятрогенного происхождения позволяют определить выбор хирургической тактики;

доказана необходимость оценки состояния кровоснабжения толстой кишки на этапе формирования и ликвидации стомы, дистальной колонографии и проксимальной ирригографии с использованием водорастворимых контрастных веществ;

выявление сочетанных пороков при аноректальных мальформациях у мальчиков позволяет определять оптимальную тактику хирургического вмешательства и послеоперационной реабилитации;

анализ отдаленных результатов лечения позволяет составить оптимальную программу реабилитационных мероприятий;

**Достоверность результатов исследования** подтверждается использованными в работе теоретическими подходами и методами, методологической точностью проведенных исследований, достаточным количеством пациентов, взаимодополняемостью клинико-лабораторных, инструментальных, антропометрических и статистических методов исследования для определения особенностей анатомических изменений АРМ у мальчиков сопоставлением зарубежного и отечественного опыта, выводы, подтверждены компетентными органами.

**Научная и практическая значимость результатов исследования.** Результаты исследования важны для теоретической медицины. Оценка клинико-функциональных, биохимических, инструментальных данных позволяет выявить развитие пороков у детей с АРМ, частоту гендерных различий, раскрыть патогенетические механизмы осложнений, предложить

дополнительные диагностические и лечебные критерии для дифференцированного хирургического лечения.

Практическая ценность работы заключается в разработке способа хирургического лечения, запатентованного в Республике Узбекистан «Хирургическая коррекция при промежуточных и низких свищевых формах аноректальных аномалий у детей» (IAP 04995). Способ может использоваться при АРМ у мальчиков и девочек, его применение позволяет улучшить непосредственные и отдаленные результаты лечения.

**Внедрение результатов исследования.** На основании полученных научных результатов по улучшению определения клинико-анатомических форм, диагностики и лечения мальчиков с выявленной АРМ:

утверждены методические рекомендации «Клинико-анатомические вариации аноректальных мальформаций у мальчиков и особенности их диагностики», разработанные на основе результатов научных исследований по ранней диагностике и систематизации диагностических критериев при аноректальных мальформациях (справка Министерства здравоохранения за № 8 н-р/899 от 12 октября 2021 года). Данная методическая рекомендация позволила дифференцировать нозологические формы АРМ, повысить эффективность диагностики;

утверждены методические рекомендации «Выбор тактики и способа хирургической коррекции аноректальных мальформаций у мальчиков» разработанные на основе полученных результатов научных исследований по совершенствованию традиционного хирургического лечения аноректальных мальформаций (справка Министерства здравоохранения за № 8 н-р/900 от 12 октября 2021 года). Данная методическая рекомендация позволила повысить эффективность оперативных вмешательств при АРМ;

модифицированная передняя сагиттальная аноректопластика при хирургическом лечении АРМ у мальчиков внедрена в практику отделения детской хирургии Национального детского медицинского центра; отделения детской хирургии Ташкентской городской детской клинической больницы №1 (справка Министерства здравоохранения за № 08-09/19452 от 9 декабря 2021 года). В результате применения усовершенствованных тактических подходов к диагностике и хирургическому лечению мальчиков с АРМ объем выявления сопутствующих пороков увеличился с 59,5% до 66,4%, частота общехирургических осложнений снижена с 11,7% до 7,4%.

**Апробация результатов исследования.** Результаты исследования обсуждены на 9 научных конференциях: 5 международных и 4 республиканских.

**Публикация результатов исследования.** По теме диссертации опубликованы 20 научных работ: 6 статей в научных изданиях, рекомендованных Высшей Аттестационной Комиссией Республики Узбекистан к публикации основных научных результатов диссертаций, в 5 отечественных и 1 зарубежном; получен 1 патент на изобретение.

**Структура и объем диссертации.** Диссертация состоит из введения, четырех глав, заключения, практических рекомендаций и списка литературы, основной текст составил 122 страниц.

## ОСНОВНОЕ СОДЕРЖАНИЕ ДИССЕРТАЦИИ

**Во введении** обоснованы актуальность и востребованность проведенного исследования, цель и задачи исследования; характеризуются объект и предмет, показано соответствие исследования приоритетным направлениям развития науки и технологий республики; излагаются научная новизна и практические результаты исследования, раскрыты научная и практическая значимость полученных результатов, внедрение в практику результатов исследования, сведения по опубликованным работам и структуре диссертации.

В первой главе диссертации **«Современные аспекты диагностики и лечения аноректальных мальформаций у детей»** изложен обзор литературных данных по частоте, распространенности, этиопатогенезу клиничко-анатомических форм; классификация АРМ, диагностические исследования, эволюция методов хирургической коррекции. Представлены непосредственные и отдаленные результаты лечения, дискуссионные задачи, требующие дальнейших разработок.

Во второй главе диссертации **«Клиническая характеристика материала и методов исследования»** представлены материалы и методы исследования. Работа основана на анализе диагностики и результатов лечения 246 мальчиков из 504 детей в возрасте от 1 дня до 15 лет с различными формами АРМ, наблюдавшихся в клинических базах кафедры госпитальной детской хирургии ТашПМИ в 2009-2019 г. Больные распределены в соответствии с международной классификацией АРМ, принятой в Крикенбеке. Больные разделены на 2 группы: 121 (49,2%) ребенок, наблюдавшийся в клинике в 2009-2014 г. с традиционной диагностической и оперативной тактикой (группа сравнения); 125 (50,8%) детей, находившихся в клинике в 2015-2019 г. с указанной патологией, которым применили расширенный комплекс диагностических методов и разработанный нами способ операции (основная группа).

Для оценки общего состояния больного использованы рутинные клиничко-лабораторные методы диагностики. Для определения состояния ректоанальной зоны и клиничко-анатомических вариантов АРМ и сопутствующей патологии производили функциональные, специальные методы исследования по правилам детской колопроктологии.

В третьей главе диссертации **«Частота и особенности клиничко-анатомических вариантов аноректальных мальформаций у детей, в зависимости от пола»** представлены отличия по частоте отдельных нозологических форм в зависимости от пола больных. Для установления анатомических вариаций проведены целенаправленные клиничко-

инструментальные исследования. Установлено преобладание основных клинических форм АРМ у 220 (89,4%), редкие региональные формы составили – у 26 (10,6%) детей. У девочек эти показатели соответственно были равны – 163 (63,1%) и 95 (36,9%) (табл.1). Значительное расхождение наблюдали при атрезии прямой кишки без видимого свища у 80 (84,2%) мальчиков, у девочек 15 (15,8%) девочек. При схожем варианте аномалии – прикрытом анусе все 15 (100%) пациентов были мужского пола. Ректальный мешок наблюдали у 6 (66,7%) мальчиков и 3 (33,3%) девочек.

Анализ материала показал, что АРМ у девочек представлены более широким спектром нозологических форм по сравнению с мальчиками.

Таблица 1

**Частота и нозологические формы АРМ по Крикенбекской классификации в зависимости от пола больных (n=504)**

Мальчики n=246 (48,8%)		Варианты АРМ у детей	Девочки n=258 (51,2%)	
Абс.	%		Абс.	%
<b>220</b>	<b>57,4</b>	<b>Основные клинические формы n=383 (76,0%)</b>	<b>163</b>	<b>42,6</b>
80	84,2	Аноректальная агенезия без свища (n=95)	15	15,8
59	65,6	Ректопромежностный свищ (n=90)	31	34,4
-	-	Ректовестибулярный свищ (n=93)	93	100
51	100	Ректоуретральный свищ (n=51)	-	-
9	100	Ректовезикальный свищ (n=9)	-	-
6	54,5	Анальный стеноз (n=11)	5	45,5
15	100	Прикрытый анус (n=15)	-	-
-	-	Клоака (n=19)	19	100
<b>26</b>	<b>21,5</b>	<b>Редкие региональные формы n=121 (24,0%)</b>	95	78,5
1	3,3	Н-образный свищ (n=30)	29	96,7
-	-	Ректовагинальный свищ (n=22)	22	100
-	-	Урогенитальный синус (n=9)	9	100
6	100	Ректомошоночный свищ (n=6)	-	-
6	66,7	Ректальный мешок (n=9)	3	33,3
8	80	Стеноз прямой кишки (n=10)	2	20
5	16,1	Эктопия ануса (n=31)	26	83,9
-	-	Прочие формы (n=4):		
-	-	• удвоение прямой кишки (n=2)	2	100
-	-	• экстрофия клоаки (n=2)	2	100
<b>246</b>	<b>48,8</b>	<b>Всего (n=504)</b>	<b>258</b>	<b>51,2</b>

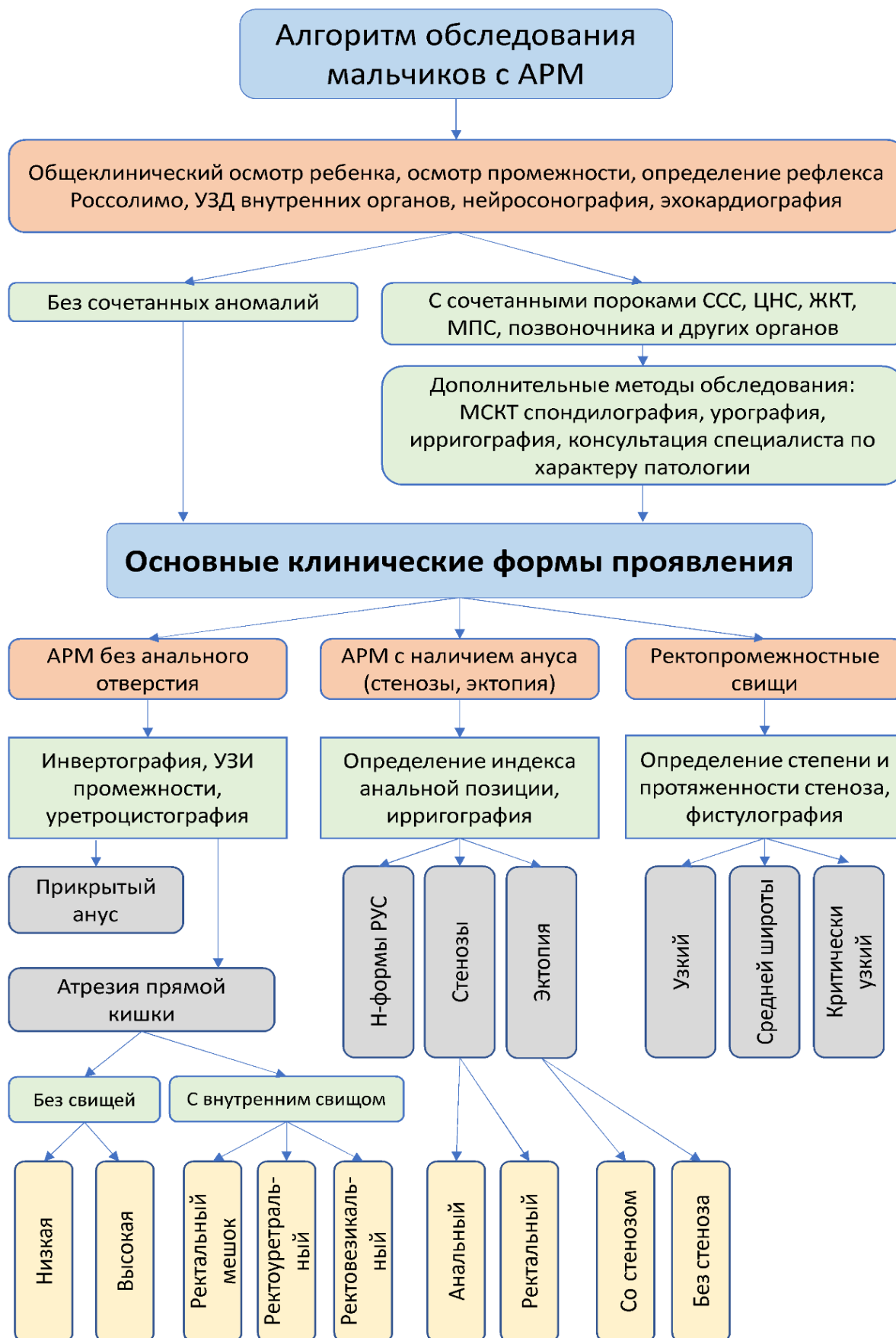У девочек преобладали эктопии ануса: у 26 (83,9%) из 31 ребенка; Н-формы свищей при нормально сформированном анусе – у 29 (96,7%) из 30. У 4 пациенток, отнесенных к группы прочие формы, наблюдали удвоение прямой кишки (2) и экстрофию клоаки (2). Большая разница в частоте свищевых форм АРМ в зависимости от пола детей обусловлена

тем, что у мальчиков отсутствует вероятность образования ректогенитального (ректовагинального, ректовестибулярного и Н-формы) свища, что происходит у девочек. Значительное преобладание у девочек свищевых форм в половую систему (51 против 7) коррелирует с частотой ректоуринарных (ректоуретральный, ректовезикальный) свищей у мальчиков при основных клинических формах АРМ (60 против 0). В литературе признается, что «врожденные перинеальные свищи можно определить «мужским вариантом» ректовестибулярного, то ректоуретральный и везикальные могут быть отнесены к мужскому варианту ректовагинального свища». Из 132 мальчиков у 67 (50,8%) свищи были «внутренними» (ректоуретральный, ректовезикальный, ректальный мешок). Это определяет показания экстренной операции с целью профилактики вторичного инфицирования урогенитальной системы. Из 197 девочек у 73 (73,5%) отмечены свищи внутреннего типа, включая клоаку. Анализ показал, что при свищевых формах атрезии включая ректопромежностные формы, в 90 (100%) наблюдениях (мальчики – 59 (65,6%); девочки – 31 (34,4%)) отверстие свища было сужено с явлениями кишечной непроходимости, требующими оперативного вмешательства по экстренным показаниям.

Анатомические вариации клинических форм АРМ у мальчиков с различными колебаниями длины и ширины свищевого хода, со стенозом или без него, наблюдаются при свищевых формах, требующих консервативной терапии или оперативного вмешательства по экстренным и плановым показаниям. Внутренние ректоуринарные свищи имеют различные локализации. Варианты с наличием или отсутствием отдельных сегментов или всей толстой кишки наблюдаются при врожденном ректальном мешке (ВРМ), требующем дооперационной диагностики и оперативно-тактического подхода в зависимости от типа (полный, неполный) поражения.

Внедрение в практику разработанного нами алгоритма диагностики АРМ позволило верифицировать разнообразные клинические формы и их анатомические вариации у мальчиков, частоту и характер сопутствующих аномалий (рис.1). Представленный алгоритм диагностики также служит для определения выбора тактики лечения мальчиков с АРМ. Так, 161 (65,4%) ребенку с бессвищевыми формами атрезии прямой кишки (80), анальной мембраной (15); свищевыми – ректоуретральный (51), ректовезикальный (9), ректальный мешок (6), протекавшими с явлениями кишечной непроходимости, выполнили оперативное вмешательство в экстренном порядке.





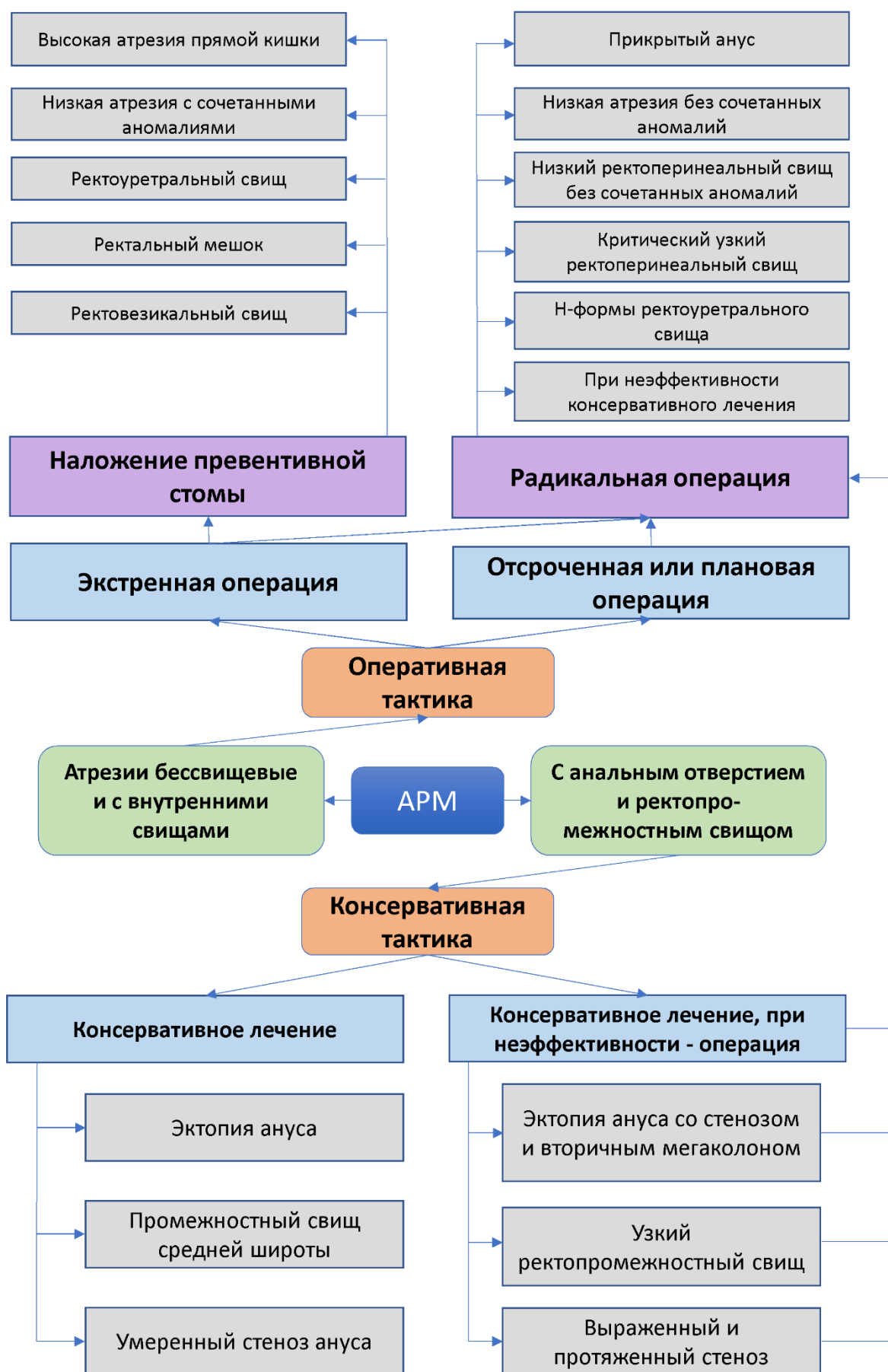**Рис.1. Алгоритм диагностики по верификации анатомических вариаций АРМ у мальчиков**

Из 246 больных у 155(63%) по результатам комплексного обследования выявлены 220 сопутствующих аномалий. Выявление сочетанных аномалий удалось расширить начиная с 2015 года благодаря применению дополнительных методов диагностики. Проведенные 186 (75,6%) пациентам они показали у 159 (85,5%) аномалии позвоночного столба, почек, мочевыводящих путей и толстого кишечника. Явный перевес по частоте сочетанных аномалий наблюдали при ректальной агенезии без свищей (32,5%) и РУС (21,1%). Среди сочетанных аномалий преобладали пороки МПС 60 (24,4%), ЖКТ 56 (22,8%) и костно-мышечной системы, включая позвоночник 53 (21,5%), ССС 35 (14,2%). У 94 (60,6%) детей сочетанные аномалии исходили из одной системы организма; в 61 (39,4%) случае – из двух и более систем. У 4 (6,6%) из них патология расценена VATER-синдром (у 2 больных), компонентами VACTER (у 1), и VACTERL ассоциации (у 1) включающие аномалии конечностей. Более серьезные по прогнозу и требующие специальных корригирующих операций наблюдали при сочетанных аномалиях МПС. Вертебральные нарушения (88,7%) служили факторами, отягощающими течение функциональных расстройств со стороны акта дефекации и мочеиспускания, когда патология позвоночника сочетается с элементами миелодисплазии.

Высокие показатели ассоциированных аномалий свидетельствуют, что АРМ представляют не локальное нарушение, а являются частью более широкого спектра дефектов, возникающих в эмбриогенезе. Они существенно влияют на непосредственные и отдаленные результаты лечения и требуют целенаправленных методов исследования при АРМ.

В четвертой главе диссертации **«Выбор тактики и способа операции при аноректальных мальформациях у мальчиков»** представлены анализ хирургической тактики и способы коррекции. Тактику лечения и способ хирургической коррекция определяли в соответствии с разработанным алгоритмом лечебной тактики (рис. 2).

Из 246 мальчиков у 242 (98,4%) оперативное лечение проведено в различные периоды жизни, консервативное – 4 (1,6%) больным (при анальном стенозе – 2, с незначительным передним смещением ануса – 2). Число и характер проведенных операций при отдельных нозологических формах АРМ отражены в таблице 2.



**Рис.2. Алгоритм лечебной тактики при АРМ у мальчиков**

Из 246 мальчиков у 242 (98,4%) оперативное лечение проведено в различные периоды жизни, консервативное – 4 (1,6%) больным (при анальном стенозе – 2, с незначительным передним смещением ануса – 2). Число и характер проведенных операций при отдельных нозологических формах АРМ отражены в таблице 2.

**Таблица 2**

**Виды и способы первичных операций при АРМ у мальчиков (n=242)**

Вид АРМ	Вид оперативного вмешательства					
	наложение колостомы	БППП	Операции промежностными доступами			
			ППП	ЗПСП	ПСАРП	ПСАРПК
Стеноз ануса (n=4)	-	-	-	-	4	-
Аноректальный стеноз (n=8)	-	-	-	-	8	-
Эктопия ануса (n=3)	-	-	-	-	-	3
Прикрытый анус (n=15)	-	-	15	-	-	-
Атрезия без свищей (n=80)	5	-	75	-	-	-
Ректальный мешок (n=6)	6	-	-	-	-	-
Ректовезикальный свищ (n=9)	8	1	-	-	-	-
Ректоуретральный свищ (n=51)	33	-	-	-	5	13
Н-форма РУС (n=1)	-	-	-	-	-	1
Ректоперинеальный свищ (n=59)	2	-	-	1	25	31
Ректомошоночный свищ (n=6)	-	-	-	-	5	1
<b>Всего 242</b>	<b>54</b>	<b>1</b>	<b>90</b>	<b>1</b>	<b>47</b>	<b>49</b>

**Примечание:** БППП – брюшно-промежностная проктопластика; ППП – промежностная проктопластика; ЗСАРП – заднесагиттальная аноректопластика; ПСАРП – переднесагиттальная аноректопластика; ПСАРПК – переднесагиттальная аноректопластика в модификации клиники.

При выборе поэтапной тактики лечения с формированием сигмастомы или послеоперационных осложнениях, требующих хирургической коррекции оптимальным сроком повторных операций и закрытия стомы, считаем 4-6 месяцев, после стихания воспалительных и склеротических изменений в зоне операции. При длительном отложении операции увеличивается риск вторичного инфицирования мочевых путей и угнетение физиологических

механизмов, регулирующих акты дефекации и мочеиспускания. У 9 (29,0%) больных сигмостому оставили функционирующей, требующей отдельного закрытия (табл.3).

**Таблица 3**

**Характер повторных операций, выполненных мальчикам с сигмостомой и осложнениями первичной операции по поводу АРМ (n= 54)**

Вид повторной операции	Клинические варианты АРМ					
	Без свищей	РПС	РУС	РВС	РМ	Всего
БППП с ликвидацией свища и стомы	1	-	21	8	-	30
БППП с ликвидацией свища без закрытия стомы	-	-	(3)*	-	-	3
Лапаротомия, ликвидация свища и стомы с низведением тонкой кишки	-	-	-	-	4*	4
Больные, нуждающиеся в закрытии стомы	(4)**	-	(2)**	-	2**	8
ПСАРП	-	-	(1)*	-	-	1
ПСАРПК	-	1	(1)*	-	-	2
ЗСАРП	-	1	(4)*	-	-	5
КБППП	-	-	1	-	-	1
<b>Всего</b>	<b>5</b>	<b>2</b>	<b>33</b>	<b>8</b>	<b>6</b>	<b>54</b>

Примечание ( ) \*в скобке без закрытия стомы; ( )\*\* умер до закрытия стомы. \*При полном типе поражения; \*\* При неполном типе поражения

Результаты хирургической коррекции АРМ зависят от их клинико-анатомических вариантов, соматического фона ребенка, частоты и характера возникающих соматических, специфических и общехирургических осложнений, отягощающих отдаленные результаты лечения.

Из 246 мальчиков с АРМ выписаны из стационара 243 (98,8%): после оперативного лечения – 239 (98,4%), после консервативного – 4 (1,6%).

Из 242 оперированных у 181 (74,8%) послеоперационный период протекал гладко. У 61 (25,2%) развились различные осложнения: соматические – у 24 (9,9%); общехирургические – у 23 (9,5%); специфические – у 14 (5,8%).

Соматические осложнения (пневмония (11), инфекция мочевыводящих путей (3), септическое состояние (2) проявления сердечно-сосудистой (5) и полиорганной недостаточности (3) преимущественно возникали у новорожденных от матерей с неблагоприятным акушерско-гинекологическим анамнезом, перинатальными и интранатальными факторами наблюдались в 24

(9,9%) наблюдениях: в группе сравнения – у 16 (13,3%), в основной группе – у 8 (6,6%).

Соматические осложнения в 12 (50%) случаях возникли у экстренно оперированных в раннем неонатальном возрасте – до 7 дней жизни; у 6 (25%) детей в возрасте до 3-х месяцев; у 6 (25%) мальчиков более старшего возраста. Соматические осложнения отягощали течение общехирургических и специфических осложнений. В 3 (12,5%) наблюдениях они занимали ведущее место в танатогенезе смерти новорожденных в основной группе со сложными формами АРМ.

Общехирургические осложнения (частичное расхождение края послеоперационной раны – у 14, парез кишечника – у 4, эвентрация кишки – у 3, перитонит – у 2)) в послеоперационном периоде при АРМ независимо от проведенной БППП и вариантов промежностных способов операций у 23 (9,5%) больных наблюдалось с различной частотой, соответственно в группе сравнения – у 14 (11,7%), в основной группе – у 9 (7,4%).

Специфические осложнения (ретракция низведенной кишки у 2 больных, стенозы низведенной кишки – у 2, несостоятельность анастомоза – у 1, внутрибрюшные инфильтраты – у 1, рецидивы свища – у 3, кишечные свищи – у 1, выстояние слизистой низведенной кишки – у 2, рубцовые деформации промежности – у 2)) возникли у 14 (5,8%) больных: в группе сравнения – у 9 (7,5%), в основной группе – у 5 (4,1%).

Послеоперационная летальные исходы отмечены в 3 (1,2%) случаях: в группе сравнения – 2 (66,7%), в основной группе – 1 (33,3%) со сложными формами АРМ. В танатогенезе смерти основную роль сыграли тяжелые соматические заболевания и сопутствующие аномалии.

Отдаленные результаты изучены у 168 (69,1%) из 243 выписанных больных в сроки от 6 мес. до 14 лет. Среди них было 93 (55,4%) пациента основной группы, 75 (44,6%) – группы сравнения. 165 (98,2%) пациентов обследованы после оперативного лечения, 3 (1,8%) – консервативного. Результаты лечения оценивали в соответствии с рекомендациями международного конгресса в Крикенбеке с дополнениями и методами исследования (табл.4). После выписки из стационара в различные сроки отдаленного периода летальные исходы наблюдали у 5 больных (3 – из группы сравнения, 2 – из основной группы) от различных интеркуррентных заболеваний. Эти случаи отнесены к числу неудовлетворительных результатов. Таким образом, общая смертность составляет 8 (3,2%): в группе сравнения – 5 (4,1%), в основе группы – 3 (2,4%).

Таблица 4

**Отдаленные результаты лечения АРМ у мальчиков в зависимости от хирургической тактики, способа операции в основной и в группе сравнения (n=168)**

Вид АРМ	Основная группа (n=93)						Группа сравнения (n =75)					
	Хороший		Удов.		Неудов.		Хороший		Удов.		Неудов.	
	Абс	%	Абс	%	Абс	%	Абс	%	Абс	%	Абс	%
Консервативное лечение (n=3)	3	100	-	-	-	-	-	-	-	-	-	-
БППП (n=26)	4	28,6	8	57,1	2	14,3	-	-	7	58,3	5	41,7
Комбинированная БППП (n=2)	-	-	-	-	-	-	-	-	1	50	1	50
ЗСАРП (n=4)	1	50	1	50	-	-	-	-	1	50	1	50
ПСАРП (n=31)	7	53,8	5	38,5	1	7,7	7	38,9	8	44,4	3	16,7
ПСАРПК (n=31)	19	73,1	6	23,1	1	3,8	2	40	2	40	1	20
Другие промежуточные операции (n=68)	17	53,1	14	43,8	1	3,1	12	33,3	17	47,2	7	19,5
После наложения стомы, без коррекции основного порока (n=3)	-	-	-	-	3	100	-	-	-	-	-	-
<b>Всего (n=168)</b>	<b>51</b>	<b>54,8</b>	<b>34</b>	<b>36,6</b>	<b>8</b>	<b>8,6</b>	<b>21</b>	<b>28,0</b>	<b>36</b>	<b>48,0</b>	<b>18</b>	<b>24,0</b>

Примечание: по сравнению с группами сравнения (P<0,05)

Непосредственные и отдаленные результаты лечения больных основной группы оказались лучше. Это можно объяснить усовершенствованием и оптимизацией тактико-технических аспектов периоперационного и послеоперационного ведения, внедрением высокоинформативных методов диагностики для выявления анатомических особенностей АРМ и функциональных нарушений со стороны заинтересованных органов и способа преднесагиттальной аноректопластики. Исследования показали, что результаты лечения существенно зависят от сопутствующих аномалий позвоночника, связанных с ними расстройств иннервации аноректальной зоны; выраженности удлинения толстой кишки.

### ЗАКЛЮЧЕНИЕ

1. Различные клиничко-анатомические формы АРМ у детей встречаются с умеренным перевесом у девочек (51,2%) по сравнению с мальчиками (48,8%). Наблюдаются большие различия в частоте и анатомических вариантах основных клинических форм (89,4% и 63,2%) и редких региональных (10,6% и 36,8%) аномалий среди мальчиков и девочек.

2. У мальчиков с АРМ преобладают свищевые варианты (53,7%) в виде внутренних сообщений (27,2%), наружных фистул (26,4%) с

клинической манифестацией патологии в виде бессвищевых форм у 38,6% больных. В 7,7% случаев патология представлена патологически измененной или нетипичной локализацией ануса.

3. При неадекватной оценке результатов специальных методов исследований у части больных анатомические варианты аномалии остаются не до конца установленными. Это затрудняет выбор тактических и оперативно-технических решений.

4. Сопутствующие аномалии при АРМ в виде множественных и синдромальных пороков у мальчиков наблюдаются в 63% случаев при различных формах аномалии с перевесом по частоте и нозологических формах аноректальной агенезии без свищей (32,5%), РУС (21,1%), и с частым вовлечением органов ЖКТ (22,8%), МПС (24,4%), ОДС, включая позвоночник (21,5%) и ССС (14,2%).

5. Разработанный нами алгоритм диагностики АРМ у мальчиков позволил улучшить качество верификации различных клинико-анатомических вариантов и увеличить выявление сочетанных аномалий.

6. Предлагаемый нами способ операции позволил снизить частоту послеоперационных осложнений: общехирургических – с 11,7% до 7,4%, специфических – с 7,5% до 4,1%, послеоперационной летальности – с 1,6% до 0,8%; повысить хорошие результаты с 28% до 54,8%; снизить неудовлетворительные результаты с 24% до 8,6%.



**SCIENTIFIC COUNCIL NUMBER ON AWARDING  
THE SCIENTIFIC DEGREE PhD.04 / 30.12.2019.Tib.102.01 AT  
SAMARKAND STATE MEDICAL INSTITUTE**

---

**TASHKENT PEDIATRIC MEDICAL INSTITUTE**

**DUSALIEV FAXRIDDIN MAXMUDOVICH**

**DIAGNOSIS AND OPTIMIZATION OF SURGICAL TREATMENT OF  
ANORECTAL MALFORMATIONS IN BOYS**

**14.00.35 – Pediatric surgery**

**ABSTRACT OF THE DISSERTATION OF THE DOCTOR  
OF PHILOSOPHY (PhD) IN MEDICAL SCIENCES**

**SAMARKAND – 2022**

The theme of the dissertation of a Doctor of Philosophy (PhD) was registered in the Higher Attestation Commission under the Cabinet of Ministers of the Republic of Uzbekistan under №B2020/2/PhD/Tib1304.

The dissertation was prepared at the Center for the development of professional qualification of medical workers.

The abstract of the thesis in three languages (Uzbek, Russian, English (resume)) is posted on the website of the Scientific Council ([www.sammi.uz](http://www.sammi.uz)) and the Information and Educational Portal "Ziyonet" ([www.ziyonet.uz](http://www.ziyonet.uz)).

**Scientific supervisor:**

**Ergashev Nasriddin Shamsiddinovich**  
Doctor of Medical Sciences, Professor

**Official opponents:**

**Aliev Makhmud Muslimovich**  
Doctor of Medical Sciences, Professor

**Yusupov Shukhrat Abdurasulovich**  
Doctor of Medical Sciences

**Lead organization:**

Kazakhstan National Medical University named after S.D. Asfendiyarov (Republic of Kazakhstan)

The defense of the dissertation will be held at the meeting of the Scientific Council PhD. 04 / 30.12.2019.Tib.102.01 under the Samarkand State Medical Institute in 2022 "\_\_\_" \_\_\_\_\_ hours \_\_\_\_\_. (Address: Samarkand, M.Ulugbek str., 70, SamDTI Clinic No. 2 (Multidisciplinary Specialized Pediatric Surgery Center), Tel/fax: 0(366)-233-58-92, 233-79-03, e-mail: [shodikulovagulandom@mail.ru](mailto:shodikulovagulandom@mail.ru)).

The dissertation is available at the Information Resource Center of Samarkand State Medical Institute (registered under number \_\_\_\_). Address: Samarkand, Amir Temur street, 18, Tel / fax: (+99866) -233-30-34.

The abstract of the dissertation was distributed on 20 \_\_\_\_\_ 2022.

(Register Protocol No. \_\_\_\_\_ dated 2022 "\_\_\_" \_\_\_\_\_).



**A.M. Shamsiev**

Chairman of the Scientific council on award of scientific degrees, Doctor of Medical Sciences, professor

**G.Z. Shodikulova**

Scientific secretary of the Scientific council on award of scientific degrees, Doctor of Medical Sciences

**J.O. Atakulov**

Chairman of the scientific seminar of the Scientific council on award of scientific degrees, Doctor of Medical Sciences, professor

## **INTRODUCTION (abstract of PhD dissertation)**

**The aim of the study** is to improve the diagnosis, treatment tactics, and surgical intervention based on the diagnosis of anorectal birth defects in boys.

**The object of the study** was 246 boys with ARM, aged 1 day to 15 years at different stages of surgical and conservative treatment.

**The scientific novelty of the research is:**

for the first time developed a modified surgical correction method (IAP 04995) for intermediate and inferior forms of anorectal anomalies in children;

the frequency of individual nosological forms of anorectal malformation and clinical-anatomical forms have been shown to vary depending on the sex of the child;

the surgical method of anterior sagittal anorectoplasty in intermediate and lower flow forms of anorectal malformations is improved by dividing the structure of the puborectal loop and external sphincter muscles into fibers without disrupting blood circulation;

treatment of anorectal malformations observed in boys in the form of rectourethral high flow is effective as a result of the use of abdominal-interstitial proctoplasty surgery to prevent damage to small pelvic organs and passing blood vessels, nerve fibers and sphincter muscles.

**Implementation of the research results.** Based on the scientific results obtained in a study aimed at improving the outcome of the detection, diagnosis and treatment of clinical and anatomical forms of ARM in boys:

Methodical recommendations "Clinical and anatomical forms of anorectal malformations and peculiarities of diagnosis in boys" based on the results of scientific research on early diagnosis and systematization of diagnostic criteria in anorectal malformations were approved (Ministry of Health No. 8 n-r / 899 of October 12, 2021) reference). This methodical recommendation allowed to differentiate nasal forms in IRC, to increase diagnostic efficiency;

The methodical recommendation "Selection of methods and tactics of surgical correction of anorectal malformations in boys" based on the results of scientific research on the improvement of traditional surgical treatment of anorectal malformations was approved (Reference No. 8 n-r / 900 of October 12, 2021 of the Ministry of Health). This methodological recommendation allowed to increase the effectiveness of surgical procedures in the ARM;

Scientific findings on the use of enhanced anterior sagittal anorectoplasty and its effectiveness in the application of ARM surgery in boys to health practice, including the Department of Pediatric Surgery of the National Children's Medical Center; No. 1 is applied to the practice of pediatric surgery departments of the Tashkent Children's Clinical Hospital (reference of the Ministry of Health No. 08-09 / 19452 dated December 9, 2021). As a result, improved tactical approaches to the diagnosis and surgical treatment of ARM in boys have expanded the scope of detection of concomitant defects from 59.5% to 66.4% and reduced general surgical complications from 11.7% to 7.4%.

**The structure and scope of the thesis.** The dissertation consists of an introduction, four chapters, introduction, conclusion, practical instructions, list of references. The main part of the volume of dissertation is 122 pages.

**ЭЪЛОН ҚИЛИНГАН ИШЛАР РЎЙХАТИ**  
**СПИСОК ОПУБЛИКОВАННЫХ РАБОТ**  
**LIST OF PULISHED WORKS**

**I бўлим (I часть; I part)**

1. Эргашев Н.Ш., Отамурадов Ф.А., Дусалиев Ф.М.«Способ хирургической коррекции при промежуточных и низких свищевых формах аноректальных аномалий у детей» Патент на изобретение Республики Узбекистан: № IAP 04995 от 11.12.2014 г.
2. Эргашев Н.Ш., Дусалиев Ф.М., Отамурадов Ф.А., Якубов Э.А., Нурмаматов Д.С. Анатомические особенности ректоуретральных свищей при аноректальных мальформаций у мальчиков // Новый день в медицине. Ташкент. – 2019. – №1. – С.166-169. (14.00.00. №22)
3. Эргашев Н.Ш., Дусалиев Ф.М., Акмоллаев Д.С. Diagnosis of rectourethral fistula in children // Евразийский вестник педиатрии. – Ташкент. – 2020. – № 1(4). – С. 48-53. (14.00.00. №2)
4. Эргашев Н.Ш., Дусалиев Ф.М., Отамурадов Ф.А. Частота и клинико-анатомические особенности аноректальных мальформаций у мальчиков. // Хирургия Узбекистана. – Ташкент. – 2020. – №2. – С.11-18. (14.00.00. №9)
5. Эргашев Н.Ш., Дусалиев Ф.М., Отамурадов Ф.А. Лечение детей с ректоуретральными свищами // Педиатрия. – Ташкент. – 2020. – №2. – С. 140-146. (14.00.00. №16)
- 6.Эргашев Н.Ш.,Отамурадов Ф.А.,Дусалиев Ф.М. Свищевые формы редких региональных вариантов аноректальных мальформаций у детей. // Педиатрия. – Ташкент. – 2021. – №1. – С.186-192. (14.00.00. №16)
7. Эргашев Н.Ш.,Отамурадов Ф.А.,Дусалиев Ф.М. Rectoperineal fistulas in children // Chin J ind Hyg Occup Dis. – 2021. – Vol 39. – №13. – С.364-370.

**II бўлим (II часть; II part)**

8. Эргашев Н.Ш., Дусалиев Ф.М. Выбор тактики и способа хирургической коррекции при аноректальных мальформациях у мальчиков. Методические рекомендации. – Ташкент. – 2021. –17 С.
- 9.Эргашев Н.Ш., Дусалиев Ф.М. Клинико-анатомические вариации и особенности диагностики аноректальных мальформаций у мальчиков. Методические рекомендации. – Ташкент. – 2021. – 18 С.
10. Ergashev N.Sh, Dusaliev F. M., Otamuradov F.A."Rectourethral Fistula in Children with Anorectal Malformation"Archives of Gastroenterology and Hepatology Volume 3, Issue 1, 2020. – pp.16-20.
11. Эргашев Н.Ш., Якубов Э.А., Дусалиев Ф.М. Ректоуретральные свищи в структуре аноректальных мальформаций у мальчиков. Журнал: Здравоохранение Таджикистана. – Душанбе – 2020. – №2. – С.68-72.

12. Дусалиев Ф.М., Отамурадов Ф.А. Диагностика и лечение ректоуретральных свищей у детей. // Материалы IX Конгресс педиатров стран СНГ ребенок и общество: проблемы здоровья, развития и питания «Формирование здоровья детей в современных условиях здравоохранения». 10-11 октября, Душанбе. – 2019. – С.104-105.
13. Эргашев Н.Ш., Дусалиев Ф.М., Отамурадов Ф.А. Частота нозологической структура аноректальных пороков развития у мальчиков. //Материалы IX Конгресс педиатров стран СНГ ребенок и общество: проблемы здоровья, развития и питания «Формирование здоровья детей в современных условиях здравоохранения». 10-11 октября, Душанбе. – 2019. – С.253.
14. Эргашев Н.Ш., Дусалиев Ф.М., Отамурадов Ф.А. Выбор хирургической тактики при ректоуретральных свищах у мальчиков // Материалы VIII Всероссийской научно-практической конференции с международным участием «Неотложная детская хирургия и травматология». 27-28 февраля – Москва. – 2020. – С.100.
15. Эргашев Н.Ш., Дусалиев Ф.М., Отамурадов Ф.А. Диагностика и лечение аноректальных мальформаций у мальчиков // Материалы VIII Всероссийской научно-практической конференции с международным участием «Неотложная детская хирургия и травматология». 27-28 февраля – Москва. – 2020 – С.101.
16. Эргашев Н.Ш., Отамурадов Ф.А., Дусалиев Ф.М. Врожденный ректальный мешок у детей // Научно-практическая онлайн конференция, посвященная 35-летию кафедры Анестезиологии и реаниматологии ТошПМИ «Анестезия и интенсивная терапия в педиатрии и детской хирургии». – Ташкент. – 2020. – С.94-95.
17. Эргашев Н.Ш., Дусалиев Ф.М. Анатомические особенности аноректальных мальформаций у мальчиков // Научно-практическая онлайн конференция, посвященная 35-летию кафедры Анестезиологии и реаниматологии ТошПМИ «Анестезия и интенсивная терапия в педиатрии и детской хирургии», Ташкент. – 2020. – С.95-96.
18. Дусалиев Ф.М., Отамурадов Ф.А. Ректальный мешок при аноректальных мальформациях у детей // Международная онлайн-конференция «Современные аспекты диагностики и лечения хирургических заболеваний у детей», 25-сентября Ташкент. – 2020. – С.47-48.
19. Эргашев Н.Ш., Дусалиев Ф.М. Диагностика и лечение детей с ректоуретральными свищами// Международная онлайн-конференция «Современные аспекты диагностики и лечения хирургических заболеваний у детей». 25сентября Ташкент. – 2020. – С.185-186.
20. Эргашев Н.Ш., Дусалиев Ф.М. Частота и клинико-анатомические особенности аноректальных мальформаций у мальчиков // Российский вестник детской хирургии, анестезиологии и реаниматологии МАТЕРИАЛЫ VI Форума детских хирургов России 23–24 и 30–31 октября Москва. – 2020. – С.205.

Автореферат «Тошкент тиббиёт академияси ахборотномаси» журнали тахририятида тахрирдан ўтказилиб, ўзбек, рус ва инглиз тилларида матнлар ўзаро мувофиқлаштирилди.

Босма рухсат этилди: 14.03.2022 йил  
Бичими 60x84 <sup>1</sup>/<sub>16</sub> «Times New Roman»  
Гарнитурасида рақамли босма усулда чоп этилди.  
Шартли босма табоғи 3. Адади 100. Буюртма № 28

«Fan va ta'lim poligraf» МСНЖ босмахонасида чоп этилди.  
Тошкент шаҳри, Дўрмон йўли кўчаси, 24-уй.