

БУХОРО ДАВЛАТ ТИББИЁТ ИНСТИТУТИ
ҲУЗУРИДАГИ ИЛМИЙ ДАРАЖАЛАР БЕРУВЧИ
DSc/PhD.04/30.12.2019.Tib.93.01 РАҚАМЛИ ИЛМИЙ КЕНГАШ

ТОШКЕНТ ТИББИЁТ АКАДЕМИЯСИ

МУРОДОВ АЛИЖОН САЛИМОВИЧ

ЮМШОҚ ТЎҚИМАЛАР ЙИРИНГЛИ-ДЕСТРУКТИВ
КАСАЛЛИКЛАРИНИ ДАВОЛАШНИ САМАРАЛИ УСУЛЛАРИНИ
ИШЛАБ ЧИҚИШ ВА ТАДБИҚ ЭТИШ

14.00.27 – Хирургия

ТИББИЁТ ФАНЛАРИ БЎЙИЧА ФАЛСАФА ДОКТОРИ (PhD)
ДИССЕРТАЦИЯСИ АВТОРЕФЕРАТИ

Бухоро – 2021

Фалсафа доктори (PhD) диссертацияси автореферати мундарижаси

Оглавление автореферата диссертации доктора философии (PhD)

Contents of dissertation abstract of doctor of philosophy (PhD)

Муродов Алижон Салимович

Юмшок тўқималар йирингли-деструктив касалликларини даволашни самарали усулларини ишлаб чиқиш ва тадбиқ этиш..... 5

Мурадов Алижон Салимович

Разработка и внедрение эффективных методов лечения гнойно-деструктивных заболеваний мягких тканей..... 21

Muradov Alijon Salimovich

Development and implementation of effective methods of treatment of purulent-destructive soft tissue diseases 39

Эълон қилинган ишлар рўйхати

Список опубликованных работ
List of published works 42

БУХОРО ДАВЛАТ ТИББИЁТ ИНСТИТУТИ
ҲУЗУРИДАГИ ИЛМИЙ ДАРАЖАЛАР БЕРУВЧИ
DSc/PhD.04/30.12.2019.Tib.93.01 РАҚАМЛИ ИЛМИЙ КЕНГАШ

ТОШКЕНТ ТИББИЁТ АКАДЕМИЯСИ

МУРОДОВ АЛИЖОН САЛИМОВИЧ

ЮМШОҚ ТЎҚИМАЛАР ЙИРИНГЛИ-ДЕСТРУКТИВ
КАСАЛЛИКЛАРИНИ ДАВОЛАШНИ САМАРАЛИ УСУЛЛАРИНИ
ИШЛАБ ЧИҚИШ ВА ТАДБИҚ ЭТИШ

14.00.27 – Хирургия

ТИББИЁТ ФАНЛАРИ БЎЙИЧА ФАЛСАФА ДОКТОРИ (PhD)
ДИССЕРТАЦИЯСИ АВТОРЕФЕРАТИ

Бухоро – 2021

Фалсафа доктори (PhD) диссертацияси мавзуси Ўзбекистон Республикаси Вазирлар Маҳкамаси ҳузуридаги Олий аттестация комиссиясида В2017.1.PhD/Tib104 рақами билан рўйхатга олинган

Диссертация Тошкент тиббиёт академиясида бажарилган.

Диссертация автореферати уч тилда (ўзбек, рус, инглиз (резюме)) Илмий кенгаш веб-саҳифасида (www.bsmi.uz) ва «ZiyoNet» Ахборот-таълим порталида (www.ziyounet.uz) жойлаштирилган.

Илмий раҳбар

Тешаев Октябр Рухуллаевич
тиббиёт фанлари доктори, профессор

Расмий оппонентлар

Гуламов Олимжон Мирзахитович
тиббиёт фанлари доктори

Эгамов Юлдашали Салайманович
тиббиёт фанлари доктори, профессор

Етакчи ташкилот

Самара давлат тиббиёт университети
(Россия Федерацияси)

Диссертация химояси Бухоро давлат тиббиёт институти ҳузуридаги DSc/PhD 04/30.12.2019.Tib.93.01 рақамли Илмий кенгашнинг 2021 йил «27» декабр куни соат 12:30 даги мажлисида бўлиб ўтади. (Манзил: 200118, Бухоро шаҳри, А.Навоий шоҳ кўчаси, 1-уй. Тел./Факс: (+99865) 223-00-50; тел: (+99865) 223-17-53; e-mail: buhmi@mail.ru.)

Диссертация билан Бухоро давлат тиббиёт институти Ахборот-ресурс марказида танишиш мумкин (059 рақами билан рўйхатга олинган). (Манзил: 200118, Бухоро шаҳри, А.Навоий шоҳ кўчаси, 1-уй. Тел./Факс: (+99865) 223-00-50.)

Диссертация автореферати 2021 йил «6» декабр куни тарқатилди.
(2021 йил «6» декабр даги 11 рақамли реестр баённомаси).



А.Ш. Иноятов

Илмий даражалар берувчи илмий кенгаш раиси, тиббиёт фанлари доктори, профессор

Д.Н. Ачилова

Илмий даражалар берувчи илмий кенгаш илмий котиби, тиббиёт фанлари бўйича фалсафа доктори (PhD), доцент

Н.А. Нуралиев

Илмий даражалар берувчи илмий кенгаш қошидаги илмий семинар раиси, тиббиёт фанлари доктори, профессор

КИРИШ (фалсафа доктори диссертациясининг аннотацияси)

Диссертация мавзусининг долзарблиги ва зарурати. Жаҳон соғлиқни сақлаш ташкилотининг маълумотларига кўра «...жарроҳлик касалликлари умумий структурасида хирургик инфекцияси 35-45% беморларда кузатилади...»¹ Йирингли жарроҳлик инфекцияси шифохоналарида мураккаб ва ўта муҳим муаммо бўлиб, жарроҳлик касалликлари орасида асосий ўринлардан бирини эгаллайди. Юмшоқ тўқимлар йирингли яралари этиологик нуқтаи назардан одатда бактериял ва кўп ҳолларда полимикроб характерли хирургик инфекцияни кузатиш мумкин. Юмшоқ тўқималар йирингли-деструктив касалликларини комплекс даволашда микробиологик, морфологик ва планиметрик тадқиқотлар асосида фотодинамик терапиянинг мавжуд катта клиник материалда самарадорлиги исботланган. Сўнгги бир неча ўн йиллар давомида бу муаммони ҳал қилишда бир қанча ютуқларга эришиш йулида яралардаги регенератив жараёнларни тезлаштирадиган ва уларнинг иккиламчи инфекциясини олдини оладиган кўплаб воситалар ва усуллар пайдо бўлди, аммо эришилган муваффақиятга қарамай, бу муаммо долзарб вазифа эканлигини кўрсатади.

Жаҳон миқёсида кейинги йилларда касалликларга ва хусусан йирингли-яллиғланиш жараёнларига таъсир қилувчи янги омиллар пайдо бўлган. Уларга ижтимоий-иқтисодий омиллар, наркотик воситаларга ружу қўйиш, мураккаб даволаш-диагностик услубларини тез-тез қўллаш, экология бузилиши, кўзғатувчиларнинг антибиотикларга резистентлиги, иккиламчи иммун танқислик ва ҳоказолар киради. Ушбу омилларнинг йирингли-яллиғланиш жараёнларига таъсири ва йирингли ярани даволаш ўзига хослиги етарлича ўрганилмаган. Жараёнда энг кўп иштирок этадиган бактериялар булар *Staphylococcus aureus*, *Streptococcus* гуруҳи (асосан *Streptococcus pyogenes* ва камроқ даражада В, С ва G гуруҳлари), энтеробактериялар ва анаэроб микроорганизмлар. Юмшоқ тўқималар йирингли касалликлари билан оғриган беморларни даволаш ҳозирги кунгача жарроҳликдаги энг долзарб муаммолардан бири бўлиб қолмоқда.

Мамлакатимизда соғлиқни сақлаш тизимини тубдан такомиллаштириш ва аҳолига кўрсатилаётган тиббий ёрдам сифатини яхшилаш бўйича кўплаб мақсадли тадбирлар амалга оширилмоқда. Бу борада «...тиббий ёрдамнинг самарадорлиги, сифати ва қулайлиги, соғлом турмуш тарзини қўллаб-қувватлаш ва касалликларнинг олдини олиш, шу жумладан тиббий стандартлаштириш тизимини шакллантириш, патронаж ва клиник текширувнинг самарали моделларини яратиш, диагностика ва даволашнинг юқори технологик усулларини жорий этиш орқали комплекс тадбирларни амалга ошириш...»² каби вазифалар белгиланган.

¹ Галимзянов Ф.В. Местное лечение и рациональная антибактериальная терапия инфицированных ран / Международный журнал экспериментального образования. -2014. - № 8, часть 2. – С. 111-112.

² Ўзбекистон Республикаси Президентининг 2018 йил 7 декабрдаги ПФ-5590-сон «Ўзбекистон Республикаси соғлиқни сақлаш тизимини тубдан такомиллаштириш бўйича комплекс чора-тадбирлар тўғрисида» Фармони

Ушбу диссертация тадқиқотлари, маълум даражада Ўзбекистон Республикаси Президентининг 2017 йил 7 февралдаги ПФ-4947-сонли «Ўзбекистон Республикасини янада ривожлантириш бўйича Ҳаракатлар стратегияси тўғрисида», 2018 йил 7 декабрдаги ПФ-5590-сонли «Ўзбекистон Республикаси соғлиқни сақлаш тизимини тубдан такомиллаштириш бўйича комплекс чора-тадбирлари тўғрисида»ги фармонлари, 2017 йил 20 июндаги ПҚ-3071-сонли «Ўзбекистон Республикаси аҳолисига 2017–2021 йилларда ихтисослаштирилган тиббий ёрдам кўрсатишни янада ривожлантириш чора-тадбирлари тўғрисида», қарорлари ҳамда мазкур фаолиятга тегишли бошқа меъёрий-ҳуқуқий ҳужжатларда белгиланган вазифаларни амалга оширишга хизмат қилган.

Тадқиқотнинг республика фан ва технологиялари ривожланишининг устувор йўналишларга мослиги. Мазкур тадқиқот республика фан ва технологиялар ривожланишининг VI «Тиббиёт ва фармакология» устувор йўналишига мувофиқ бажарилган.

Муаммонинг ўрганилганлик даражаси. Мавжуд қатор илмий тадқиқотларда юмшоқ тўқималар йирингли-деструктив касалликларини даво усулларини такомиллаштиришга қаратилган (Спокойный А.Л., 2016, Ахунов А.О., 2018), жумладан, замонавий физик усулларни қўллаб қатор илмий ишлар амалга оширилган (Пантелеев В. С., 2011, Сократый А.А., 2011, Болтаев Т.Ш., 2020), шунингдек ҳамроҳ касалликлар фонида ҳам даволаш (Бабаджанов Б.Д., 2017, Хамдамов Б.З., 2018) илмий даражада ўрганилган.

Тегишли даволаш тактикасини танлашда юмшоқ тўқималарнинг анатомиясини, инфекция жойлашган қатламни билиш муҳим ўрин тутди, бу эса айнан шу клиник вазиятни таҳлил қилиш, хавф омилларини ва эпидемиологик вазиятни ҳисобга олган ҳолда, потенциал кўзғатувчини аниқлаб ва адекват рационал эмпирик антибиотик терапиясини тайинлашга имкон беради. Аммо ҳозирда юзага келаётган антибиотикларга резистентлик ҳолати олимларга кўп муаммолар келтириб чиқармоқда. Бу ҳолат одатда антибиотикларни нораціонал қўллаш туфайли келиб чиқади. Антибиоткорезистент штамлардан юқтирилган инфекциялар янада оғирроқ кечиб, беморни албатта касалхонага ётқизишга, унинг касалхонада қолиш муддатини ошириб, уни даволаш тадбирларида албатта комбинацияланган даво чораларидан фойдаланишни тақозо этади (Паронян М.Г., 2015, Намазова-Баранова Л.С., 2017).

Юқори антибиотикка резистентлик даволовчи шифокорни антимикроб препаратларнинг юқори дозаларини буюришга мажбур қилади, бу эса организмда тизимли токсиклик асоратлар (нефро-, гепато-, нейротоксиклик, дисбактериоз ва ҳк.) пайдо бўлишига олиб келади. Мавжуд ушбу муаммолар тизимли токсикликка эга бўлмаган "идеал микробга қарши препарат" ни излашга сабаб бўлди. Бу талабга кўп томонлама фотодинамик терапия (ФДТ) мос келади.

Дунёда ва мамлакатимизда сўнгги йилларда бажарилган илмий-тадқиқот муаллифларининг фикрига кўра, йирингли яраларни даволашнинг асосий концепцияси бу жараёнга патогенетик ёндашув бўлиб ҳисобланади (Байбеков И.М., 2011; Бубенчикова В.Н., 2013); фотодинамик терапия йирингли-

яллиғланиш касалликлари бўлган беморларни даволашнинг энг истиқболли натижаларидан биридир (Хаджибаев А.М., 2011, Дербенев В.А., 2017); йирингли яраларни даволашда фотодинамик терапия микроорганизмларнинг антибиотикорезистент штамлари учун ҳам хавфлилиги (Садыков Р.А., Садыков Р.Р., 2012); юмшоқ тўқималардаги йирингли яраларга фотодинамик терапия қўллаш истиқболли, улар юмшоқ тўқималардаги йирингли жараёнларни даволашда патогенетик ва иктисодий жиҳатдан самарадорлиги исботланган (Толстых П.И., 2014; Тешаев О.Р., 2016), ҳамроҳ қандли диабет мавжуд беморларда оёқларда йирингли яра пайдо бўлиши, йирингли яра асоратларини ва ампутацияларнинг олдини олиш мақсадида фотодинамик терапияни қўллаб даво усули такомиллаштирилган (Хамдамов Б.З., 2020).

Шу билан бирга юмшоқ тўқималар йирингли-деструктив касалликларини фотодинамик терапия ёрдамида даволаш бўйича маълумотлар етарлича ўрганилмаган. Бу каби ҳолатлар юмшоқ тўқималар йирингли-деструктив касалликларини даволашда физик усулларни шу жумладан фотодинамик терапияни қўллаш тиббий аспектларини тизимлаштиришга йўналтирилган кўшимча тадқиқотларни чуқур ўрганиш тақозо этади.

Диссертация тадқиқотининг диссертация бажарилган олий таълим муассасасининг илмий-тадқиқот ишлари режалари билан боғлиқлиги. Диссертация тадқиқоти Тошкент тиббиёт академиясининг илмий-тадқиқот ишлари режасига мувофиқ №005.01.1500216 «Инсон ва тажриба ҳайвонлар организми ҳаёт фаолияти кўрсаткичларининг ҳар хил патологик омиллар таъсиридаги функционал, метаболик ва структур ўзгаришларнинг ўзига хослиги ва уларни коррекциялаш йўллари ҳамда эксперт баҳолашнинг янги имкониятлари» мавзусидаги илмий лойиҳа доирасида бажарилган (2018-2022 йй.).

Тадқиқотнинг мақсади юмшоқ тўқималар йирингли-деструктив касалликлари билан оғриган беморларни фотодинамик терапия ва карбон (CO₂) лазерни қўллаган ҳолда даволашни мақбуллаштиришдан иборат.

Тадқиқотнинг вазифалари:

тажрибада юмшоқ тўқималар йирингли-деструктив касалликлари қўзғатувчилари стандарт штамларига фотодинамик терапиянинг бактериацид самарасини аниқлашдан иборат;

яра жараёнининг кечиш босқичига боғлиқ фотодинамик терапия кулай режими, частотаси ва давомийлигини ишлаб чиқиш;

юмшоқ тўқималар йирингли-деструктив касалликлари бўлган беморларда фотодинамик терапия ва карбон лазерни қўллаганда яра жараёни кечишини қиёсий тавсифини бериш;

юмшоқ тўқималар йирингли-деструктив касалликлари бўлган беморларда фотодинамик терапия ва карбон лазерни қўллаб даво самарадорлигини оширишни такомиллаштириш.

Тадқиқотнинг объекти сифатида Тошкент тиббиёт академияси жарроҳлик касалликлари кафедраси базаси бўлган 1-Шаҳар клиник шифохонаси йирингли жарроҳлик бўлимида юмшоқ тўқималар йирингли-

деструктив касалликлари билан даволанган 360 беморнинг комплекс текшируви ва даволаш натижалари олинган.

Тадқиқотнинг предмети *in vitro* тажрибада беморлар йирингли яраларидан ажратилган *S.pyogenes* ва *S.aureus* госпитал штамлари бактериологик текшируви, *in vivo* тажрибада оқ зотсиз каламушларда йирингли яра модели, клиник қисмда юмшоқ тўқималар йирингли-деструктив касалликлари билан оғриган беморларда йирингли жараён туфайли кечадиган беморнинг объектив ва субъектив ўзгаришлари, қон таҳлилидаги яллиғланишга мос ўзгаришлар, йирингли ярадаги микробиологик, морфологик ва планиметрик кўрсаткичлар динамикада ўзгаришининг материаллари олинган.

Тадқиқотнинг усуллари. Тадқиқотда клиник, лаборатор, инструментал, микробиологик, морфологик, планиметрик ва статистик тадқиқот усулларидан фойдаланилган.

Тадқиқотнинг илмий янгилиги қуйидагилардан иборат:

илмий-тадқиқот асосида *in vitro* тажрибада юмшоқ тўқималар йирингли-деструктив касалликларини комплекс даволаш мақсадида фотодинамик терапия учун фотосенсибилизатор – метилен кўкининг оптимал концентрацияси аниқланган;

яра жараёни I фазасида экссудацияни камайтириб, йирингли-фиброз қатлам юпқалашишига ва йўқолишига олиб келган, юмшоқ тўқималар йирингли-деструктив касалликларини даволашда фотодинамик терапияни кенг қўллаш учун карбон (CO₂) лазернинг самарадорлиги исботланган;

математик моделлаш ёрдамида сарамас касаллиги шакли ва фазасига боғлиқ ҳолда касаллик даволаш тактикаси аниқланган;

илмий тадқиқотлар натижасида юмшоқ тўқималар йирингли-деструктив касалликлари мавжуд беморларни даволашда фотодинамик терапия қўлланилишининг юқори самарадорлиги исботланган;

Тадқиқотнинг амалий натижалари қуйидагилардан иборат:

фотодинамик терапиянинг антимиқроб таъсирини кучайтирувчи метилен кўки оптимал концентрацияси аниқланган;

клиник амалиётга сарамас касаллиги зарарланиш характерини ва кечиш фазасига қараб даволаш тактикасини танлаш учун фотодинамик терапияни қўллаган ва жорий қилинган;

юмшоқ тўқималар йирингли-деструктив касалликларида тажрибада ва клиник амалиётда маҳаллий яллиғланиш жараёни умум клиник, планиметрик, микробиологик, морфологик ва лаборатор параметрларига фотодинамик терапия ва карбон лазер самарали таъсири исботланган;

юмшоқ тўқималар йирингли-деструктив касалликларида фотодинамик терапия ва карбон лазер қўллаш билан ташхисот ва даволаш алгоритми ишлаб чиқилган.

Тадқиқот натижаларининг ишончлилиги. Тадқиқотда қўлланилган назарий ёндашув ва усуллар, олиб борилган текширувларнинг услубий жиҳатдан тўғрилиги, текширилган беморлар сонининг етарлилиги, тадқиқотда қўлланилган замонавий ўзаро бир–бирини тўлдирувчи клиник, биокимёвий, инструментал, лаборатор, микробиологик, морфологик,

планиметрик, статистик усуллари ёрдамида ишлов берилганлиги, юмшоқ тўқималар йирингли-деструктив касаллиги мавжуд беморларда йирингли ярадаги ўзгариш аспектиларини баҳолашда халқаро ҳамда маҳаллий тадқиқотлар билан таққосланганлигини, хулоса ҳамда олинган натижаларнинг ваколатли тузилмалар томонидан тасдиқланганлиги билан асосланади.

Тадқиқот натижаларининг илмий ва амалий аҳамияти. Тадқиқот натижаларининг илмий аҳамияти, юмшоқ тўқималар йирингли-деструктив касалликлари кузатилган беморларни даволашда умум-клиник, лаборатор, микробиологик, морфологик ва планиметрик текширувларни мақсадли равишда қўллаш истиқболли йўналиш орқали даволаш сифатини яхшилаш тартибининг назарий аҳамияти яратилганлиги билан изоҳланади.

Тадқиқот натижаларининг амалий аҳамияти *in-vitro* тажрибасида фотодинамик терапия учун танлаб олинган Метилен кўки фотосенсибилизаторининг энг оптимал антибактериал концентрацияси *in-vivo* тажрибасида оқ зотсиз каламушлардаги йирингли яра моделида самарали қўлланилиб, клиника шароитида юмшоқ тўқималар йирингли-деструктив касалликлари билан оғриган беморларда йирингли яралар даволаш самарадорлигини ошириш мақсадида қўллаш билан изоҳланади.

Тадқиқот натижаларининг жорий қилиниши. Юмшоқ тўқималар йирингли-деструктив касаллиги мавжуд беморларни даволашда фотодинамик терапияни қўллаб олинган илмий натижалар асосида:

юмшоқ тўқималар йирингли-деструктив касаллигини фотодинамик терапияни комплекс жорий этиш бўйича олинган илмий тадқиқотнинг натижалари асосида ишлаб чиқилган «Юмшоқ тўқималар йирингли-деструктив касалликларини даво усуллари тақомиллаштириш» номли услубий тавсиянома тасдиқланган (Соғлиқни сақлаш вазирлигининг 2021 йил 20 январдаги 8н-р/34-сон маълумотномаси). Мазкур услубий тавсиянома юмшоқ тўқималар йирингли-деструктив касаллигида фотодинамик терапияни комплекс қўллаб, ушбу касалликларни даво самарадорлигини ва беморларнинг ҳаёт сифатини яхшилаш имконини берган;

юмшоқ тўқималар йирингли-деструктив касаллигини фотодинамик терапияни комплекс қўллашни асослашга қаратилган тадқиқот натижалари соғлиқни сақлаш амалиётига, жумладан, Тошкент тиббиёт академияси 2-клиникаси ҳамда Бухоро вилоятининг Вилоят кўп тармокли клиникаси йирингли хирургия бўлимлари клиник амалиётига тадбиқ этилган (Соғлиқни сақлаш вазирлигининг 2021 йил 19 мартдаги 8н-д/111-сон маълумотномаси). Олинган натижалар юмшоқ тўқималар йирингли-деструктив касаллиги мавжуд беморларда фотодинамик терапияни комплекс қўллаб, беморларни диагностик ва даволаш алгоритми ишлаб чиқиш, беморларда йирингли яра микробиологик ва морфологик ўзгаришларни даражасини аниқлаш, даво алгоритминини қўллаш ҳисобига даво самарадорлигини яхшилаб, беморларнинг стационарда бўлиш давомийлигини ҳамда асоратларнинг учрашини камайтиришга имкон берган.

Тадқиқот натижаларининг апробацияси. Мазкур тадқиқот натижалари 5 та илмий-амалий анжуманларда, жумладан 2 та халқаро ва 3 та республика илмий-амалий анжуманларида муҳокамадан ўтказилган.

Тадқиқот натижаларининг эълон қилинганлиги. Диссертация мавзуси бўйича жами 25 та илмий иш чоп этилган бўлиб, шулардан Ўзбекистон Республикаси Олий аттестация комиссиясининг диссертациялар асосий илмий натижаларини чоп этиш тавсия этилган илмий нашрларда 9 та мақола, жумладан, 7 таси республика ва 2 таси хорижий журналларда нашр этилган.

Диссертациянинг тузилиши ва ҳажми. Диссертация таркиби кириш, тўртта боб, хулоса ва фойдаланилган адабиётлар рўйхатидан ташкил топган. Диссертациянинг ҳажми 120 бетни ташкил этган.

ДИССЕРТАЦИЯНИНГ АСОСИЙ МАЗМУНИ

Кириш қисмида диссертация мавзусининг долзарблиги ва зарурияти асосланган, тадқиқотнинг мақсади ва вазифалари, объекти ва предметлари тавсифланган, республика фан ва технологиялари ривожланишининг устувор йўналишларига мослиги кўрсатилган, тадқиқотнинг илмий янгилиги ва амалий натижалари баён қилинган, олинган натижаларнинг ишончлилиги асосланган, уларнинг назарий ва амалий аҳамиятлари очиб берилган, тадқиқот натижаларини амалиётга жорий қилиш рўйхати, ишнинг апробацияси натижалари, нашр қилинган ишлар ва диссертациянинг тузилиши бўйича маълумотлар келтирилган.

Диссертациянинг биринчи бобида **«Юмшоқ тўқималар йирингли-яллиғланиш касалликлари билан беморларни даволаш усуллари бўйича адабиёт шарҳи»** муаммонинг хорижий ва маҳаллий адабиётлар шарҳи келтирилган. Ундан ташқари, юмшоқ тўқималар йирингли-деструктив касалликлари даволаш усуллари, даволаш натижалари ва асоратларининг олдини олиш ҳақидаги хориж ва мамлакатимизда олиб борилган илмий ишлар таҳлили келтирилган. Ушбу муаммоларнинг таҳлили кенг ёритилган бўлиб, мазкур муаммонинг илмий жиҳатдан ҳал этилишининг муаллифлик ёндашуви таклиф қилинган.

Диссертациянинг иккинчи боби **«Экспериментал-клиник кузатувлар ва тадқиқот усуллари умумий тавсифи»** га бағишланган. Мақсадга етиш учун Тошкент тиббиёт академияси жарроҳлик касалликлари кафедраси базаси 1-Шаҳар клиник шифохонаси йирингли жарроҳлик бўлимида юмшоқ тўқималар йирингли яралари билан даволанган 360 беморнинг комплекс текшируви ва даволаш натижаларига асосланган. Ўтказилган давога боғлиқ беморлар шартли равишда 3 гуруҳга бўлинган: 1 (назорат гуруҳи) гуруҳга умум қабул қилинган анъанавий даволаш усуллари ўтказилган 118 бемор киритилган; 2-гуруҳга (асосий гуруҳ I) 120 бемор, уларга анъанавий даволаш усуллари билан бирга комплексда фотодинамик терапия фотосенсибилизатор (ФС) 0,05% метилен кўки буфер эритмаси билан; 3-гуруҳ (асосий гуруҳ II) 122 бемор, анъанавий даволаш усуллари билан бирга комплексда фотодинамик терапия қўлланган (фотосенсибилизатор сифатида метилен

кўки 0,05% буфер эритмаси) ва карбон лазер қўлланган беморлар мақсадли равишда ўрганилган.

Шифохонага мурожат қилган юмшоқ тўқималар йирингли-деструктив касалликлари кузатилган барча беморларнинг клиник-анамнестик маълумотларини ўрганиш билан бир қаторда клиник текширувлари: клиник ва лаборатор таҳлиллар; инструментал текширувлардан (рентгеноскопия, ЭКГ, УТТ) ва зарур бўлганда бошқа махсус текширувлар олиб борилган.

Шунингдек йирингли ярадаги динамик ўзгаришларни тўлақонли баҳолаш учун микробиологик, морфологик ва планиметрик текширувлар бажарилган. *In-vitro* тажрибада юмшоқ тўқималар йирингли-деструктив касалликлари кўзғатувчилари стандарт штаммлари *S.pyogenes* ва *S.aureus*лар ажратилиб, фотодинамик терапия учун танланган фотосенсибилизатор тўлқин узунлигига мос ёруғлик манбаси танланган.

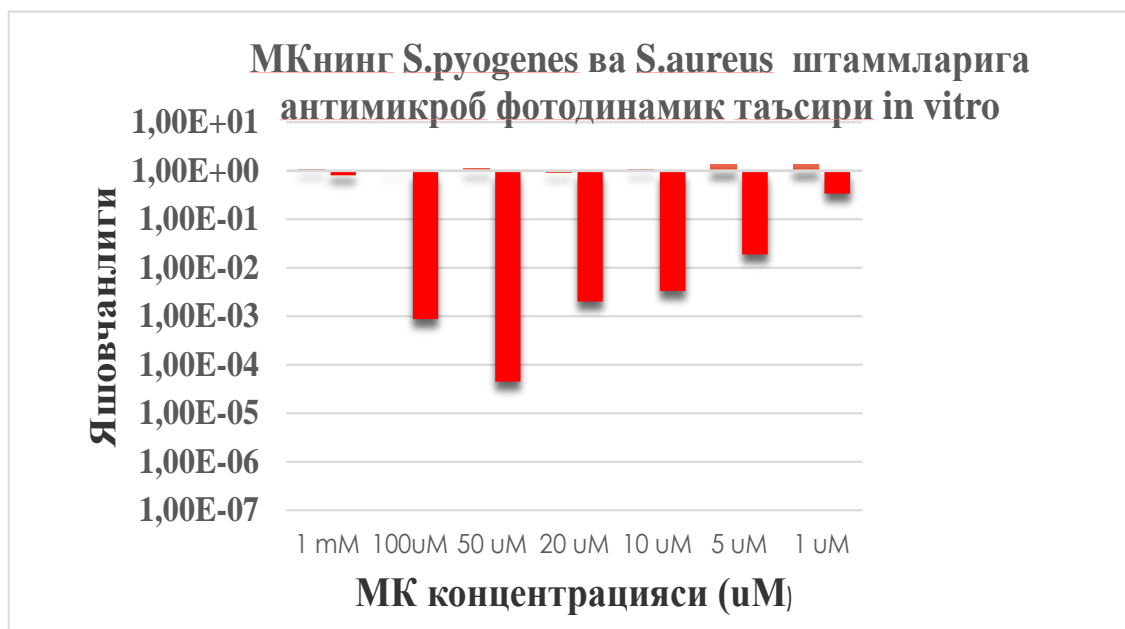
In-vivo тажриба учун тажриба ҳайвонлари танланди. Ҳар бир гуруҳда 10 тадан оқ зотсиз тажриба каламушлари бўлган. Ҳайвонлардан 1-гуруҳи назорат сифатида олинди ва ҳеч қандай даволаш олмаган; каламушларнинг 2-гуруҳи анъанавий даво олган; 3-гуруҳ – анъанавий даво комплексида фотодинамик терапия (фотосенсибилизатор 0,05% метилен кўки эритмаси) сеансини олган. 4-гуруҳ анъанавий даво билан биргаликда фотодинамик терапия ва карбон лазерни (СО₂-лазер) комплекс даво сифатида олган.

Тадқиқот давомида олинган маълумотлар Pentium-IV шахсий компютерида Microsoft Office Excel-2018 дастурий пакетида фойдаланиб, статистик қайта ишлашнинг ўрнатилган вазибаларини қўлланилган тартибда қўлланилган тартибда статистик қайта ишланган.

Диссертациянинг учинчи боби «**Экспериментал тадқиқот натижалари**» *in-vitro* тажрибада юмшоқ тўқималар йирингли-деструктив касалликлари кўзғатувчилари стандарт штаммлари *S.pyogenes* ва *S.aureus*ларга фотодинамик терапиянинг бактерицид самарасини ўрганилиб, яра жараёнининг кечиш босқичига боғлиқ фотодинамик терапия қулай режими, частотаси ва давомийлигини ишлаб чиқилди. Метилан кўкининг қоронғулик токсиклигини ўрганиш бўёқ концентрациясига боғлиқ текширилган. Препаратнинг кичик концентрациялари микроорганизмлар ўсишига амалий таъсир қилмаган. Юқори концентрацияларда метилен кўки (0,05%, 0,5%, 1%) микроорганизмларга минимал антисептик таъсирга эга бўлган, бу эса унинг тирик организмга кам токсиклигидан далолат беради. Ўтказилган *in vitro* тажриба натижасида аниқландики, метилен кўки тирик ҳужайраларга қоронғуда токсиклик таъсирга эга эмас. Фотосенсибилизатор метилен кўки ва ёруғлик нури алоҳида фотодинамик антимиқроб фаолликка эга булмай, улар биргаликда фотодинамик эффектни юзага чиқаради. Олиб борилаган илмий-тадқиқот иши *in-vitro* тажрибасида аниқланганки Метилан кўки 0,05% концентрацияси максимал антибактериал фаолликка эгадир (1-расм).

Ушбу натижалар ҳисобига фотодинамик терапиянинг асосий параметрлари аниқланиб, *in-vivo* тажрибада қўлланилган. Олинган натижалар асосида *in-vivo* тажриба оқ зотсиз каламушларида йирингли яра модели юмшоқ тўқималар йирингли яраларини даволашда фотодинамик терапияни

қўллаб, микробиологик, морфологик ва планиметрик текширувлар натижаси асосида таклиф қилинган даво усули самарадолиги аниқланган. Биринчи суткада барча гуруҳдаги экспериментал ҳайвонларда даволашдан олдин зарарланган ўчоқ планиметрик кўрсаткичлари зарарланиш ўчоғи кенгайишига ишора қилган ва барча текширув гуруҳларида ўртача $145 \pm 4,5$ мм ни ташкил этган.



1-расм. Метилен кўки фотосенсибилизаторининг максимал антибактериал концентрацияси

Кўрик вақтида яра чеккаларининг ўртача ривожланган гиперемияси ва шиши кузатилган, яра туби кулранг-некротик қоплам билан қопланган. Яқин тўқималарда диапедез қон қуйилиш сохалари кузатилган. Физиологик регенерация динамикасида биз йирингли ўчоқ ўлчамлари аста-секин камайиши кузатилган, уларнинг даволаш бошидан 3,7 ва 10-сутка муддатларда 1-гуруҳ ҳайвонлари миқдорларига нисбатан мос равишда 1,17; 1,27 ва 1,45 марта камайиши аниқланган.

Йирингли ўчоқнинг анча эрта битиши 4-гуруҳда ФДТ ва CO₂ лазер бирга қўлланганда кузатилган: ўчоқ майдони даво муддатларга мос равишда 1-гуруҳ кўрсаткичларига нисбатан 1,23; 1,35 ва 1,5 марта; 2- гуруҳ кўрсаткичларига нисбатан 1,15; 1,27 ва 1,38 марта; 3- гуруҳ кўрсаткичларига нисбатан 1,09; 1,13 ва 1,2 марта камайган (1-жадвал).

1-жадвал.

Таккосланаётган гуруҳларда даволаш динамикасида йирингли ўчоқ планиметрик кўрсаткичлари (мм²), M±m

Гуруҳлар	Текширув муддати		
	3-сутка	7-сутка	10-сутка
1	131,0±3,0	115,2±2,5 ^a	96,5±3,3 ^a

2	123,0±3,1 ^{а,б}	108,7±3,1 ^{а,б}	86,6±2,5 ^{а,б}
3	116,3 ±4,2 ^{а,б}	96,9±4,8 ^{а,б}	76,3±4,3 ^{а,б}
4	106,6±2,8 ^{а,б,в,г}	85,3±4,1 ^{а,б,в,г}	62,5±3,6 ^{а,б,в,г}

Тажриба ҳайвонларидаги йирингли ярнинг микробиологик пейзажи ўрганилганда анъанавий, фотодинамик терапия ва СО₂ лазер комплекс даво олган гуруҳ кўп даражада назорат гуруҳларига нисбатан ярнинг энтеробактериялар штамлари билан бактериал инфлоланиш даражасини 10⁸КОЕ/г дан 10²КОЕ/г (4 марта) гача камайишига ва тилла ранг стафилококк элиминациясига имкон беради.

Йирингли ярлар комплекс даволашда фотодинамик терапия қўлланиши тажриба ҳайвонларида назорат гуруҳига нисбатан қўзғатувчи элиминацияси муддатларини 10 суткадан 8 кунгача тезлаштиришга ва микроб концентрациясини 3-суткада фақат анъанавий даволаш олган гуруҳга нисбатан 2 марта камайишига имкон беради(2-жадвал).

2-жадвал.

Тажрибада йирингли ўчоғдан олинган қўзғатувчи экилиш частотаси ва концентрацияси (ушбу микроб ажратилган штамлари сонидан % да)

Текширув муддати	St.aureus	Proteus spp	E.coli
Назорат гуруҳи (даволанмаган ҳайвонлар)			
1 сутка	70% / 10 ⁸ КОЕ/г	60% / 10 ⁸ КОЕ/г	40% / 10 ⁸ КОЕ/г
3 сутка	70% / 10 ⁷ КОЕ/г	50% / 10 ⁷ КОЕ/г	40% / 10 ⁷ КОЕ/г
7 сутка	70% / 10 ⁷ КОЕ/г	50% / 10 ⁷ КОЕ/г	40% / 10 ⁷ КОЕ/г
10 сутка	70% / 10 ⁷ КОЕ/г	50% / 10 ⁷ КОЕ/г	40% / 10 ⁷ КОЕ/г
1-гуруҳ (анъанавий даволаш)			
1 сутка	70% / 10 ⁸ КОЕ/г	40% / 10 ⁸ КОЕ/г	60% / 10 ⁸ КОЕ/г
3 сутка	60% / 10 ⁷ КОЕ/г	40% / 10 ⁶ КОЕ/г	50% / 10 ⁶ КОЕ/г
7 сутка	60% / 10 ⁶ КОЕ/г	40% / 10 ⁴ КОЕ/г*	50% / 10 ⁴ КОЕ/г*
10 сутка	50% / 10 ⁴ КОЕ/г*	30% / 10 ³ КОЕ/г**	30% / 10 ³ КОЕ/г**
2- гуруҳ (анъанавий даволаш +ФДТ)			
1 сутка	60% / 10 ⁸ КОЕ/г	60% / 10 ⁸ КОЕ/г	60% / 10 ⁸ КОЕ/г
3 сутка	60% / 10 ⁶ КОЕ/г	50% / 10 ⁶ КОЕ/г	60% / 10 ⁵ КОЕ/г
7 сутка	50% / 10 ⁴ КОЕ/г*	40% / 10 ³ КОЕ/г**	50% / 10 ³ КОЕ/г**
10 сутка	50% / 10 ³ КОЕ/г**	Роста нет**	30% / 10 ² КОЕ/г**
3- гуруҳ (анъанавий даволаш +ФДТ+СО ₂ – лазер)			
1 сутка	70% / 10 ⁸ КОЕ/г	50% / 10 ⁸ КОЕ/г	40% / 10 ⁸ КОЕ/г
3 сутка	70% / 10 ⁴ КОЕ/г*	50% / 10 ⁴ КОЕ/г*	40% / 10 ⁵ КОЕ/г*
7 сутка	40% / 10 ² КОЕ/г**	50% / 10 ³ КОЕ/г**	30% / 10 ³ КОЕ/г**
10 сутка	РН**	20% / 10 ² КОЕ/г **	10% / 10 ² КОЕ/г**

Экпериментда йирингли яра морфологияси ўрганилганда ФДТ ва СО₂ – лазер билан анъанавий даволаш биргаликда яра жараёни ривожланиши жадаллигига кучли самарали таъсир ўтказди. Даволаш натижасида 3-

суткадаёқ барча яллиғланган тўқималарнинг қисмларида ўткир лейкоцитар инфильтрация ва тўқималарнинг деструкцияси йўқолади, бу эса яллиғланиш экссудатив босқичи пролиферация фазасига ўтганини билдиради. 7-суткада битиш фазаси ривожланади. Буларнинг барчаси яра сохаларида жадал тикланиш жараёнлари ривожланишига даволашнинг биргаликдаги таъсири самарадорлигини кўрсатади. ФДТ ва CO₂ –лазерни биргаликда қўлланиши йирингли-деструктив яраларнинг барча зоналарида регенератив жараёнлар ривожланиши жадаллигига энг самарали таъсир кўрсатади.

Даволаш натижасида яллиғланган тўқималар барча қисмларида тўқималар структуралари деструкцияси билан ўткир лейкоцитар инфильтрация йўқолади, бу эса яра жараёни экссудатив-альтератив фазаси қисқаришига олиб келади. Микроциркулятор ўзанда кузатилган бузилишларнинг сезиларли камайиши яранинг йирингли-некротик детритдан тез тозаланишига ва грануляцион тўқиманинг фаол шаклланишига, макрофагал ва фибробластик қатор ҳужайра элементлари фаол пролиферациясига, грануляцион тўқиманинг тез етилиши ва фиброзланишига сабаб бўлади, охир-оқибатда яра юзасининг тўлиқ эпителизацияси муддатлари камайишига олиб келади.

Диссертациянинг тўртинчи бобида **«Клиник текширувлар натижалари»** бўйича юмшоқ тўқималар йирингли-деструктив касалликлари мавжуд беморлар даво чораларини фотодинамик терапия ва CO₂лазер қўллаб такомиллаштириш услублари ўрганилган.

Йирингли ўчоқларни жаррохлик ишловидан кейин яра жараёни кечиши динамикаси назорат ва асосий гуруҳ беморларида ўтказилган даволашга боғлиқ турлича бўлган.

Назорат гуруҳи беморларида анъанавий даво олгандан кейин тана ҳарорати меъёрлашуви $4,5 \pm 0,5$ суткада амалга ошган, юрак уриш сони меъёрлашуви $4,5 \pm 0,5$ суткада юзага келган, лейкоцитар интоксикация индекси (ЛИИ) кўрсаткичлари меъёрий даражага даволаш ўтказилгандан кейин $8,5 \pm 0,5$ суткада қайтган. Перифокал шиш йирингли яра сохасида беморларда $4,5 \pm 0,5$ суткада пайдо бўлган. Тери гиперемияси йирингли яра атрофида $5,0 \pm 0,3$ сутка сақланиб қолган, яра чеккалари ва девори инфильтрацияси – $8,5 \pm 0,5$ сутка (3-жадвал).

I асосий гуруҳда ҳарорат $3,5 \pm 0,7$ суткада кузатилган, юрак қисқариш сони меъёрий кўрсаткичларга $3,5 \pm 0,8$ суткада камайган, ЛИИ кўрсаткичлари камайиши ўтказилган даволаш тадбирларидан кейин $8,0 \pm 0,5$ суткада кузатилган. Клиник кўринишлар динамикаси таҳлили кўрсатишича, йирингли яраларни фотосенсибилизатор метилен кўки қўллаш ёрдамида фотодинамик терапия билан даволаш перифокал яллиғланиш кўринишларини тезда камайишига олиб келган. Йирингли яралар атрофида тери гиперемияси ва перифокал яллиғланиш камайиши $4,0 \pm 0,3$ сутка давомида сақланган, яра чеккалари ва деворлари инфильтрацияси – $6,5 \pm 0,5$ сутка.

II асосий гуруҳда ҳарорат меъёрлашуви $3,0 \pm 0,4$ суткада юзага келган, юрак қисқариш частотаси меъёрий кўрсаткичларга $3,0 \pm 0,4$ суткада тушган, ЛИИ кўрсаткичлари меъёрий даражага даволаш чоралари ўтказилгандан кейин $7,0 \pm 0,4$ суткада юзага келган. Клиник кўринишлар динамикаси таҳлили кўрсатишича, йирингли яраларни фотосенсибилизатор метилен кўки қўллаш ёрдамида фотодинамик терапия ва CO_2 лазер билан даволаш перифокал яллиғланиш кўрсакичларини кескин камайишига олиб келган. Йирингли яраларнинг атрофида тери гиперемияси ва перифокал яллиғланиш камайиши $3,5 \pm 0,6$ сутка давомида амалга оширилган, яра чеккалари ва деворлари инфильтрацияси $-5,5 \pm 0,5$ суткада.

3-жадвал.

Текширилган гуруҳларда асосий клиник кўрсаткичларнинг динамикада таққослама тавсифи

Гуруҳлар / кўрсаткич	Ҳарорат меъёрлашиши (суткалар)	ЮУС меъёрлашиши (суткалар)	ЛИИ меъёрлашиши (суткалар)	Перфокал яллиғланиш камайиши (суткалар)	Яра чеккалари ва деворлари инфильтрацияси камайиши (суткалар)
Назорат гуруҳи	$4,5 \pm 0,5$	$4,5 \pm 0,5$	$8,5 \pm 0,5$	$5,0 \pm 0,3$	$8,5 \pm 0,5$
Асосий гуруҳ I	$3,6 \pm 0,8$	$3,6 \pm 0,5$	$8,1 \pm 0,5$	$4,0 \pm 0,3$	$6,5 \pm 0,5^*$
Асосий гуруҳ II	$3,1 \pm 0,4^*$	$3,1 \pm 0,5^*$	$7,1 \pm 0,4^*$	$3,5 \pm 0,6$	$5,5 \pm 0,5^{**}$

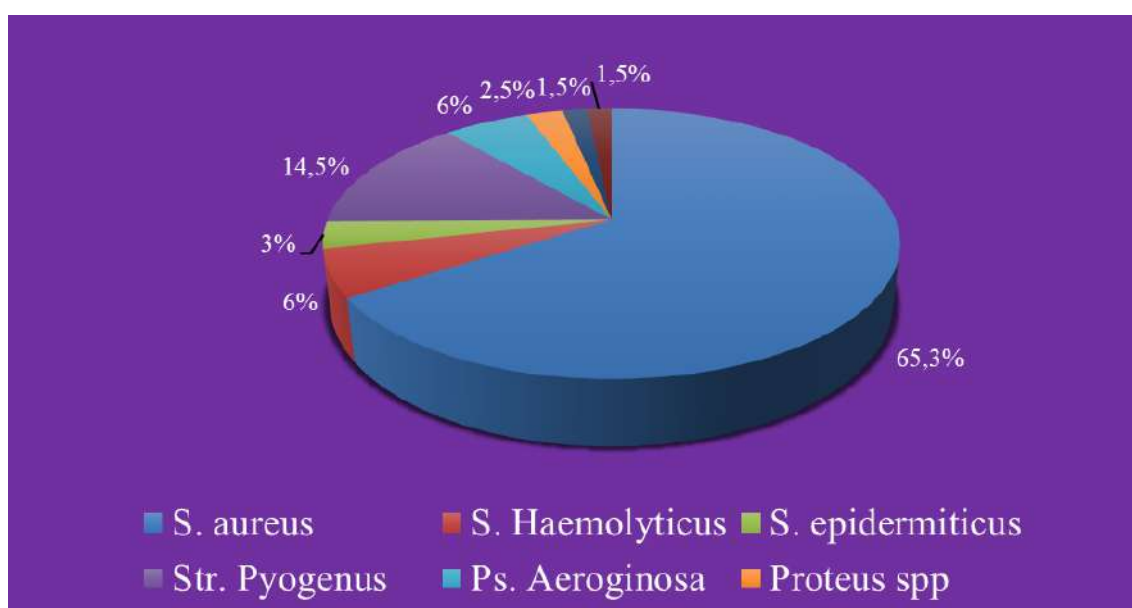
Йирингли яралар кечиши устидан динамикада кузатув кўрсатишича, яраларни йирингли-некротик массалардан анъанавий даволаш ўтказишда тозаланиш $7,0 \pm 0,5$ суткада юзага келган, грануляциялар пайдо бўлиши $7,5 \pm 0,7$ суткада, йирингли ўчоқнинг жаррохлик ишловидан кейин чекка эпителизация $8,0 \pm 0,7$ суткада аниқланган. Беморларнинг назорат гуруҳида стационарда бўлиш ўртача давомийлиги $9,5 \pm 3,5$ ўрин-кунни ташкил этган.

I асосий гуруҳда йирингли яралар кечишининг кузатуви кўрсатишича, яранинг йиринг-некротик массалардан тозаланиши $4,5 \pm 0,5$ суткада юзага келган, грануляциялар пайдо бўлиши $5,0 \pm 0,6$ суткада қайд қилинган, чекка эпителизация эса йирингли ўчоқнинг жаррохлик ишловидан сўнг $6,5 \pm 0,5$ суткада аниқланган. I асосий гуруҳда беморларнинг стационарда бўлиш вақти ўртача $7,5 \pm 3,0$ ўрин-кунни ташкил этган.

II асосий гуруҳда умуман олганда яра жараёнининг клиник кўринишларини таҳлил қилганда айтиш керак-ки, ФДТ ва CO_2 -лазер сеанси ўтказилгандан кейин яранинг йирингли детрит ва фибриноз массадан тозаланиш ҳамда грануляциялар пайдо бўлиши вақти ва эпителизация бошланиши муддатлари, айниқса, асосий гуруҳда қисқарган. II асосий гуруҳда ярани йирингли-некротик массадан тозаланиши фотосенсибилизатор МК қўллаш билан ФДТ комплексда $3,8 \pm 0,5$ суткада юзага келган, грануляциялар пайдо бўлиши $4,0 \pm 0,5$ суткада, чекка эпителизация эса

йирингли ўчоқни ёргандан кейин $5,5 \pm 0,5$ суткада аниқланган. Асосий гуруҳдаги беморларнинг стационарда ўртача бўлиш даври ўртача $6,0 \pm 2,5$ ўрин-кунни ташкил этган.

Текшириладиган гуруҳларда йирингли яра микробиологик картинаси ўрганилган. Назорат ва асосий гуруҳлардаги беморлардан олинган барча материаллар микроорганизмлар билан контаминация бўлган, яъни барча намуналарда ўсиш кузатилган (100%). 105 нафар текширилган беморлардан 124 микроб штамлари ажратиб олинган, улардан 86 (82%) - монокультура, 19 (18%) штамлар эса микроблар икки тури ассоциациясида бўлган. 9 (47,4%) ҳолатда стафилококклар икки тури ўсган; 6 (31,5%) экмада стафилококклар ассоциантлари гемолитик стрептококклар ва 1 (5,3%) – ичак таёқчаси бўлган.

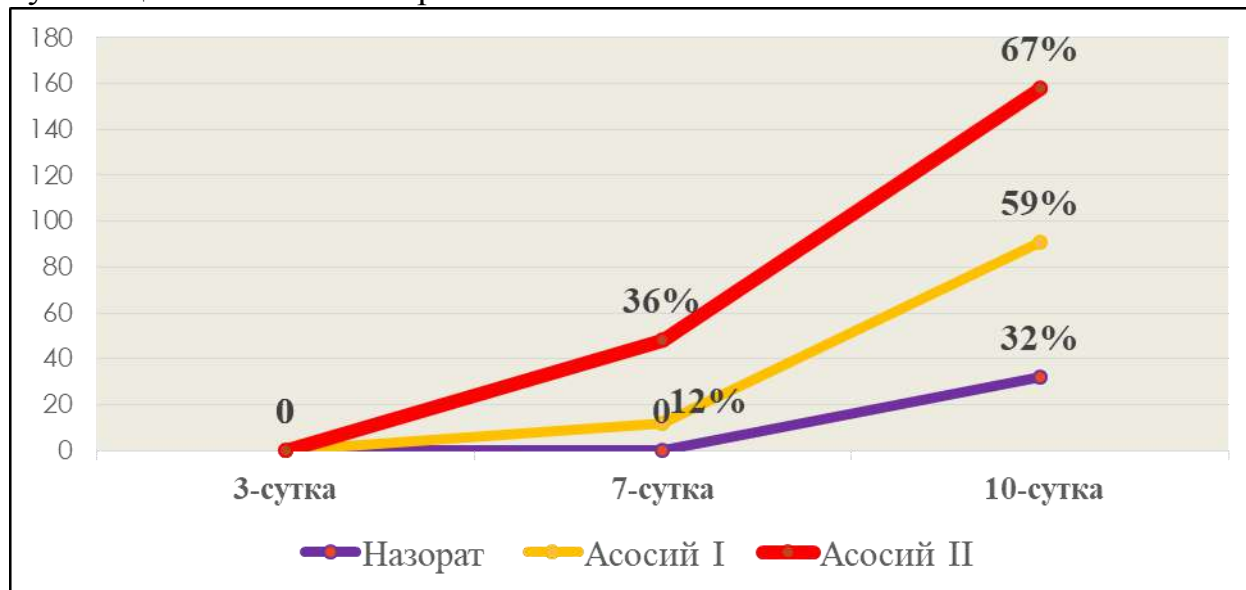


2-расм. Йиринг ўчоғидан ажратилган микроорганизмлар характери

Беморларнинг текширилган назорат ва асосий гуруҳлари натижалари таҳлили кўрсатишича, даволашнинг барча усуллари йирингли-яллиғланиш жараёни қўзғатувчисига у ёки бу даражада таъсир қилган. Бу гуруҳларнинг фарқи қўзғатувчининг элиминация муддатларида намоён бўлган (3-расм). Назорат гуруҳидаги анъанавий даво олган 32% беморда экмаларда текширувнинг 10-куни қўзғатувчи ўсиши кузатилмаган. Улардан фарқли анъанавий даво билан комплексда ФДТ олган I гуруҳ беморларда текширувнинг 7-куни микроблар ўсиши 12% ида кузатилган, охириги текширувда – 59% текширилганларда, бу эса назорат гуруҳидан 1,8 марта кўпроқ.

Энг яхши натижалар текширилганларнинг II гуруҳида эришилган, улар комплекс терапия - анъанавий даво билан ФДТ ва CO₂ лазер олган: қўзғатувчи элиминацияси 36% беморда еттинчи суткада кузатилган, бу эса I гуруҳ беморлари кўрсаткичларидан 3 марта юқори. Ўниничи суткада бу

гурухдаги беморларда 67% да ўсиш кузатилмаган, бу эса I гуруҳ натижаларидан 1,1 марта юқори, назорат гуруҳидан эса – 2 марта. Олинган натижалар тавсия қилинаётган даволаш усули юқори самарадорлиги хақида хулоса қилишга имкон берган.



3-расм. Такқосланадиган гуруҳларда кўзгатувчи элиминацияси частотаси ва муддатлари.

Юмшоқ тўқималар йирингли-деструктив касалликлари бўлган беморларда таклиф этилган даво бўйича назорат гуруҳига нисбатан йирингли ўчоқлардан кўзгатувчи элиминацияси муддатларини 2 марта қисқаришда намоён бўлган самарадорлик ўрнатилган.

Юмшоқ тўқималар йирингли-деструктив касалликларида йирингли яра морфологик картинаси ўрганилганда йирингли бўшлиқни очиш амалиётидан сўнг йирингли ярада ўткир йирингли яллиғланиш аломатлари яққол намоён бўлган. Тадқиқотнинг 3-кунида яллиғланиш ўчоғи тўқимасидаги қон томирларда кўп сонли инфекцион тромблар пайдо бўлганлигидан некрозлар ривожланган. Клиник жиҳатдан йирингли ўчок соҳаси қаттиқлашиб шишиб чиқганлиги ва кучли оғриқ берувчи инфилтрат пайдо бўлганлиги билан намоён бўлган. Йирингли ўчок соҳасида тери таранглашган, кўкиш-тўқ-қизил ранга кирган. Айрим ҳолларда юзасида оқиш рангли йирингли пустиула пуфакчалари пайдо бўлган

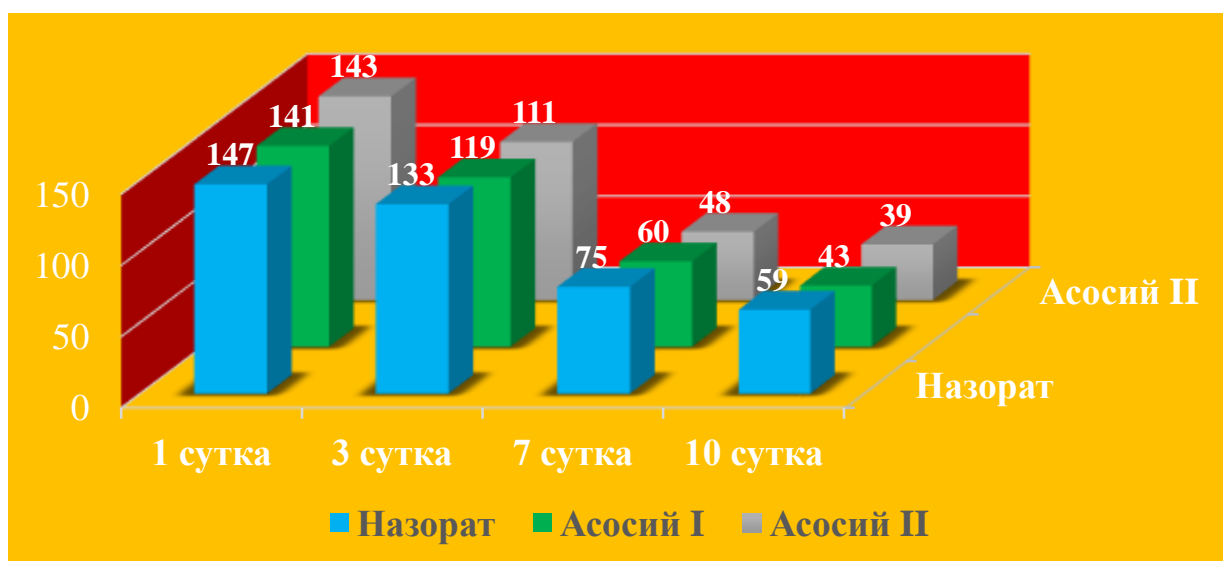
Юмшоқ тўқималар ўткир йирингли яллиғланишли касалликларини анъанавий даволашдан кейин динамикада ўрганиш шуни кўрсатдики, 3-кунда йирингли касалликларнинг деярлик барча турида нейтрофил лейкоцитар инфилтрацияли йирингли-деструктив ва некробиотик ўзгаришлар устун турганлиги кузатилган. Анъанавий давонинг 7-кунига келиб, нейтрофил лейкоцитар инфилтрация яна ҳам кенг тарқалганлиги, абсцесс ва некроз ўчоқлари сони кўпайганлиги, хусусий тўқима тузилмаларининг деструкцияланиши авж олганлиги аниқланган.

Текширувнинг 10-кунига келиб, йирингли яллиғланишга учраган тўқимада шиш ва деструкцияланиш жараёнлари биров тинчланганлиги, нейтрофил инфильтрацияга учраган соҳаларда маълум чегаралар пайдо бўлганлиги, абсцес ва некробиорз ўчоқлари атрфида пролифератив яллиғланиш ривожланиб, бириктирувчи тўқима пайдо бўлганлиги кузатилган.

Юмшоқ тўқималар йирингли касалликларини ананавий даво билан биргаликда ФДТ (фотосенсибилизатор 0,05% метилен кўки) билан даволанганда назорат гуруҳига нисбатан ижобий ўзгаришлар, яъни яллиғланган тўқимада нейтрофилли инфильтрация, шиш ва деструктив ўзгаришларнинг ҳажми камайганлиги кузатилган. Нейтрофилли инфильтрация ўчоқлари фақат қон томирлар, қўшимча тузилмалар атрофида сақланиб қолганлиги, уларнинг ҳажми назорат гуруҳига нисбатан анча қисқарганлиги, таркибида некроз ва абсцес ўчоқлари йўқолганлиги кўринган. Текширувнинг 7-кунига келиб яллиғланиш инфильтрати таркибида нейтрофиллар камайиб, ўрнига сурункали яллиғланишга хос лимфо-гистиоцитар ҳужайралар кўпайганлиги аниқланган. Проллифератив яллиғланишга хос белгилар, яъни бириктирувчи тўқима ҳужайраларининг кўпайиши асосан қон томирлар ва қўшимча тузилмалар атрофида ривожланганлиги, лейкоцитлар тўпламлари ёш бириктирувчи тўқимали грануляцион тўқима билан ўралганлиги намоён бўлган. Текширувнинг 10-кунига келиб, хусусий тўқима таркибидаги шиш ва деструктив ўзгаришлар батомон йўқолганлиги, оралик тўқимадаги нейтрофилли инфильтрация аниқ чегараланганлиги, атрофида ёш бириктирувчи тўқима ўсганлиги аниқланган.

Йирингли касалликларни фотодинамик терапия (фотосенсибилизатор 0,05%ли метилен кўки) ва CO₂лазер билан даволаганда, морфологик ўзгаришларнинг ижобий тан олиши, авваламбор даво таъсирида яллиғланган тўқимада патогенетик жиҳатдан гипоксиянинг йўқолиши, яллиғланиш ҳужайраларида апоптоз жараёнининг кучайиши яллиғланишли-деструктив ўзгаришлар ҳажмининг кескин камайишига олиб келиши кузатилган. Ўткир яллиғланиш ўрнига пролифератив ва репаратив жараёнлар авж олиши аниқланган. Морфологик жиҳатдан ўткир яллиғланишга хос нейтрофилли инфильтрация ва унинг некробиоз ва абсцессланиш каби асоратлари кескин камайганлиги кузатилган. Текширувнинг 7-кунига келиб, яллиғланган тўқиманинг барча соҳаларида, яъни қон томирлар ва қўшимча тузилмалар атрофида ёш бириктирувчи тўқима ҳужайраларининг кўпайиши ва грануляцион тўқима кўринишидаги склероз ривожланиши кўринган. Текширувнинг 10-кунига келиб, шиш, нейтрофилли инфильтрация деярлик тўлиқ ҳолда йўқолиб, ўрнига қон томирлар ва лимфо-гистиоцитар ҳужайралардан иборат бириктирувчи тўқима ўсганлиги, хусусий тўқима тузилмалари репаратив регенерацияга учраб қайта тикланганлиги намоён бўлган.

Илмий тадқиқот иши мобайнида планиметрик текширувлар йирингли яралар битиши динамикасини объектив баҳолашга имкон берган. Планиметрик усул вақт бирлигида яра юзаси майдонининг ўртача камайиш тезлигини ҳисоблашга имконият яратган (суткасига см). Ўтказилган планиметрик тадқиқотлар кўрсатишича, беморларнинг асосий гуруҳида ФДТ ва СО₂-лазер қўлланганда йирингли яра майдони назорат гуруҳига нисбатан тезроқ қисқарган. Демак, II асосий гуруҳ беморларида йирингли яралар майдони 10-суткада 72,7%га қисқарган, I асосий гуруҳда бу кўрсаткич 69,5%, шу билан бирга анъанавий даволашдаги каби йирингли яралар майдони 59,9% га қисқарган ($p < 0,05$).



4-расм. Динамикада йирингли яраларнинг планиметрик кўрсаткичлари (мм²)

Планиметрик кўрсаткичларни ўрганиш давомида қуйидагича хулоса қилишимиз мумкин: назорат гуруҳида йирингли яранинг майдони ўртача суткалик камайиш тезлиги 10 суткада $-5,99\%$ ни ташкил этган, I асосий гуруҳда фотодинамик терапия ва ФС метилен кўки комплекс қўлланганда яра юзаси қисқариш тезлиги $-6,9\%$, II асосий гуруҳда эса фотодинамик терапия ва СО₂-лазер комплекс қўлланганда яра юзаси қисқариш тезлиги юқори рақабат бўлган $-7,2\%$.

Хулоса қилиб айтганда, юмшоқ тўқималар йирингли-деструктив яралари билан беморларни даволаш учун фотодинамик терапия ва СО₂-лазер қўллаш билан ишлаб чиқилган алгоритм патогенетик асосланган, юқори самарадор, умум қўллаш учун очиқ, ноинвазив бўлиб, кенг қўллашга тавсия қилинади. Юмшоқ тўқималар йирингли-деструктив яралари даволаш учун биз тавсия қилган услубни юмшоқ тўқималар йирингли-деструктив касалликларида стационар ва амбулатор шароитда муваффақият билан қўллаш учун тавсия этилади.

ХУЛОСАЛАР

«Юмшоқ тўқималар йирингли-деструктив касалликларини даволашни самарали усулларини ишлаб чиқиш ва тадбиқ этиш» мавзусидаги фалсафа доктори (PhD) диссертацияси бўйича олиб борилган тадқиқотлар натижасида қуйидаги хулосалар тақдим этилди:

1. Юмшоқ тўқималар йирингли-деструктив касалликлари қўзғатувчилари стандарт штаммларига нисбатан фотодинамик терапия жараёнида метилен кўки фотосенсибилизаторининг максимал антибактериал фаоллиги 0,05% (50 μM) концентрацияда намоён бўлиши тажрибада исботланиб, оқ зотсиз каламушларида йирингли яраларни даволашда фотодинамик терапия ва CO_2 -лазерни комплексда қўлланилиб, анъанавий даволашга нисбатан йирингли яралар тезроқ тозаланиши ва тез битиши аниқланди.

2. Илмий-тадқиқот натижалари асосида юмшоқ тўқималар йирингли деструктив касалликларини даволашда қўлланилган фотодинамик терапия жараёни метилен кўки фотосенсибилизаторни йирингли ярага 30 дақиқали экспозицияси қилиниб, 630-670 нм тўлқин узунликдаги қувват зичлиги 200 мВт/см² бўлган лазер нурлантиргич билан нурланиш берилади, нурланишнинг умумий вақти йирингли яра майдони ва фазасига боғлиқ ҳолда 10-15 дақиқагача бўлиб, фотодинамик терапия сеанси 2-5 мартагача ўтказилиши оптимал эканлиги аниқланди.

3. Клиник, микробиологик, морфологик ва планиметрик тадқиқотлар натижаларига кўра, метилен кўки фотосенсибилизатори билан фотодинамик терапиядан фойдаланиш тана ҳарорати ва лейкоцитар интоксикация индекси меъёрлашишини, яраларни йирингли-некротик детритдан тозаланишини, грануляция пайдо бўлишини, эпителизация бошланиши вақтини 1,5–1,8 мартага қисқартирди.

4. Юмшоқ тўқималар йирингли-деструктив касалликлари мавжуд беморларни даволаш самарадорлигини ошириш учун қўлланилган фотодинамик терапияни эффективлигини клиник, микробиологик, морфологик ва планиметрик текширувлари натижасида исботлаб, патогенетик асосланган диагностик-даволаш алгоритми ишлаб чиқилди.

**НАУЧНЫЙ СОВЕТ DSc/PhD.04/30.12.2019.Tib.93.01 ПО
ПРИСУЖДЕНИЮ УЧЕНЫХ СТЕПЕНЕЙ ПРИ БУХАРСКОМ
ГОСУДАРСТВЕННОМ МЕДИЦИНСКОМ ИНСТИТУТЕ**

ТАШКЕНТСКАЯ МЕДИЦИНСКАЯ АКАДЕМИЯ

МУРАДОВ АЛИЖОН САЛИМОВИЧ

**РАЗРАБОТКА И ВНЕДРЕНИЕ ЭФФЕКТИВНЫХ
МЕТОДОВ ЛЕЧЕНИЯ ГНОЙНО-ДЕСТРУКТИВНЫХ
ЗАБОЛЕВАНИЙ МЯГКИХ ТКАНЕЙ**

14.00.27 – Хирургия

**АВТОРЕФЕРАТ ДИССЕРТАЦИИ
ДОКТОРА ФИЛОСОФИИ (PhD) ПО МЕДИЦИНСКИМ НАУКАМ**

Бухара – 2021

Тема диссертации доктора философии (PhD) по медицинским наукам зарегистрирована в Высшей аттестационной комиссии при Кабинете Министров Республики Узбекистан за № В2017.1.PhD/Tib104.

Диссертация выполнена в Ташкентской медицинской академии.

Автореферат диссертации на трех языках (узбекский, русский, английский (резюме)) размещен на веб-странице по адресу (www.bsmi.uz) и на Информационно-образовательном портале "onef" (www.ziyounet.uz).

Научный руководитель	Тешаев Октябрь Рухуллаевич доктор медицинских наук, профессор
Официальные оппоненты	Гуламов Олимжон Мирзохитович доктор медицинских наук Эгамов Юлдашали Салаймонович доктор медицинских наук, профессор
Ведущее учреждение	Самарский государственный медицинский университет, (Российская Федерация)

Защита диссертации состоится «27» декабря 2021 г. в 12³⁰ часов на заседании Научного совета DSc/PhD.04/30.12.2019.Tib.93.01 при Бухарском государственном медицинском институте. Адрес: 200118, Бухара, улица А.Навои, дом 1. Тел./факс:(+99865) 223-00-50; e-mail: bsmi.uz.

С диссертацией можно ознакомиться в Информационно-ресурсном центре Бухарского государственного медицинского института (зарегистрирована за № 059). Адрес: 200118, Бухара, улица А.Навои, дом 1. Тел./факс:(+99865) 223-00-50;

Автореферат диссертации разослан «6» декабря 2021 г.
(реестр протокола рассылки № 11 от «6» декабря 2021 г.)



А.Ш. Иноятов
Председатель Научного совета по присуждению учёных степеней, доктор медицинских наук, профессор

Д.Н. Ачилова
Учёный секретарь Научного совета по присуждению учёных степеней, доктор по философии (PhD) по медицинским наукам, доцент

Н.А. Нуралиев
Председатель научного семинара при Научном совете по присуждению учёных степеней, доктор медицинских наук, профессор

ВВЕДЕНИЕ (аннотация диссертации доктора философии (PhD))

Актуальность и востребованность темы диссертации. Гнойная инфекция остается трудной и очень важной проблемой в хирургических стационарах и занимает одно из основных мест среди хирургических заболеваний. За последние несколько десятков лет в решении этого вопроса достигнуты немалые успехи. Появилось множество средств и методов, которые ускоряют регенеративные процессы в ранах и предотвращают их вторичное инфицирование, но, несмотря на достигнутые успехи, данная проблема в целом остается весьма далекой от своего разрешения¹. В общей структуре хирургических заболеваний хирургическая инфекция наблюдается у 35 - 45% больных.

В последние годы появились новые факторы, оказывающие существенное влияние на течение заболеваний в целом и гнойно-воспалительные процессы в частности. К ним относятся социально-экономические факторы, злоупотребление наркотическими средствами, частые использование сложных инвазивных лечебно-диагностических методик, ухудшения экологии, резистентность возбудителей к антибиотикам, вторичный иммунодефицит и т.д. Действие этих факторов на клиническое течение гнойно-воспалительного процесса и особенности лечения гнойной раны изучены недостаточно. С этиологической точки зрения ИКМТ являются обычно бактериальными и во многих случаях – полимикробными. Бактерии, которые чаще всего участвуют в процессе, – это *Staphylococcus aureus*, *Streptococcus* spp. (*Streptococcus pyogenes* и в меньшей степени – стрептококки групп В, С и G), энтеробактерии и анаэробные микроорганизмы (*Bacteroides* группы *fragilis* и *Clostridium* spp.)

На сегодняшний день в нашей стране принимаются комплексные меры по повышению качества оказания медицинской помощи населению, снижению осложнений ранней диагностики различных соматических заболеваний, в том числе качество квалифицированной медицинской помощи больным с гнойно-деструктивными заболеваниями мягких тканей. В соответствии со Стратегией действий по пяти приоритетным направлениям развития Республики Узбекистан на 2017–2021 годы, в целях поднятия уровня оказания медицинских услуг на новый уровень, поставлены такие задачи, как «... повышение эффективности, качества и доступности медицинской помощи населению, а также формирование системы медицинской стандартизации, внедрение высокотехнологичных методов диагностики и лечения, пропаганды здорового образа жизни и профилактики заболеваний за счёт создания эффективных моделей патронажа ...».³

Данное диссертационное исследование в определенной степени служит выполнению задач, обозначенных в Указах Президента Республики

¹Галимзянов, Ф.В. Местное лечение и рациональная антибактериальная терапия инфицированных ран / Международный журнал экспериментального образования. -2014. - № 8, часть 2. – С. 111-112.

² Указ Президента Республики Узбекистан № УП-5590 «О комплексных мерах по коренному совершенствованию системы здравоохранения Республики Узбекистан» от 7 декабря 2018 года

Узбекистан № УП-4947 «О Стратегии действий по дальнейшему развитию Республики Узбекистан» от 7 февраля 2017 года, № УП-5590 «О комплексных мерах по коренному совершенствованию системы здравоохранения Республики Узбекистан» от 7 декабря 2018 года, в Постановлении Президента Республики Узбекистан № ПП-3071 «О мерах по дальнейшему развитию в специализированной медицинской помощи населению Республики Узбекистан на 2017–2021 годы» от 20 июня 2017 года, а также в других нормативно-правовых документах, принятых в данной сфере.

Соответствие исследования приоритетным направлениям развития науки и технологий республики. Данная диссертационная работа выполнена в соответствии с приоритетными направлениями развития науки и технологий Республики Узбекистан: VI. «Медицина и фармакология».

Степень изученности проблемы. Ряд существующих научных исследований был сосредоточен на оптимизации лечения гнойно-деструктивных заболеваний мягких тканей (Спокойный А.Л., 2016), в том числе на фоне сопутствующих заболеваний (Бабаджанов Б.Д., 2017, Хамдамов Б.З., 2019) научно изучено. Имеется ряд научных работ с применением физических методов лечения гнойно-деструктивных заболеваний мягких тканей (Пантелеев В.С., 2011, Сафоев Б.Б., 2020).

При выборе соответствующей тактики лечения важно знать анатомию мягких тканей, слой, в котором находится инфекция, что позволяет проанализировать клиническую ситуацию, выявить потенциальные возбудители с учетом факторов риска и эпидемиологической ситуации и назначить адекватные рациональные эмпирическая антибактериальная терапия. Проблема резистентности во многом обусловлена широким и часто нерациональным использованием данных препаратов. Инфекции, вызванные резистентными штаммами микроорганизмов, характеризуются более тяжелым течением, чаще требуют госпитализации больного, увеличивают продолжительность пребывания его в стационаре, предполагают применение комбинированной методов лечение (Паронян М.Г., 2015, Намазова-Баранова Л.С., 2017).

Высокая антибиотикорезистентность требует назначению высоких доз антимикробных препаратов от лечащего врача, которые обладают системной органической токсичностью, последующими осложнениями (нефро-, гепато-, нейротоксичность, дисбактериоз и др).

Эта проблема привела к поиску «идеального противомикробного препарата», не обладающего системной токсичностью. Многосторонняя фотодинамическая терапия (ФДТ) соответствует этому требованию.

В Узбекистане в хирургической практике имеется научные и практические работы с применение ФДТ (Хаджибаев А.М., 2011, Садыков Р.А., 2012, Тешаев О.Р., 2014, Садыков Р.Р., 2017), однако работы по лечению гнойно-деструктивных заболеваний мягких тканей с применением ФДТ

достаточно не изучено. Однако данные о лечении гнойно-деструктивных заболеваний мягких тканей с помощью ФДТ немногочисленны. Такие проблемы требуют углубленного изучения дополнительных исследований, направленных на систематизацию медицинских аспектов применения физических методов, в том числе ФДТ, при лечении гнойно-деструктивных заболеваний мягких тканей.

Связь диссертационного исследования с планами научно-исследовательских работ высшего образовательного учреждения, где выполнена диссертация. Диссертационная работа выполнена в соответствии с планом научно-исследовательских работ Ташкентской медицинской академии № 005.01.1500216 на тему: «Своеобразие метаболических, функциональных и структурных показателей, при воздействии различных патологических факторов показателей жизненной деятельности организма экспериментальных животных и человека, способы их коррекции, а также новые возможности экспертной оценки» (2018–2022).

Цель исследования оптимизация методов лечение пациентов с гнойно-деструктивными заболеваниями мягких тканей с использованием фотодинамической терапии и СО₂ лазера.

Задачи исследования:

изучить бактерицидный эффект фотодинамической терапии на стандартные штаммы возбудителей гнойно-деструктивных заболеваний мягких тканей в эксперименте;

разработать оптимальные режимы, кратности и длительность фотодинамической терапии в зависимости от стадии течения раневого процесса;

дать сравнительную оценку течения раневого процесса у больных с гнойно-деструктивными заболеваниями мягких тканей при использовании фотодинамической терапии и СО₂ лазера;

совершенствование методов лечение больных с гнойно-деструктивными заболеваниями мягких тканей с применением фотодинамической терапии и СО₂ лазера.

Объектом исследования в клинике кафедры хирургических болезней Ташкентской медицинской академии в 2016–2019 годах стали 360 пациентов, обследованных и пролеченных с гнойно-деструктивными заболеваниями мягких тканей.

Предметом исследования явились материалы различных объективных и субъективных изменений состояния больного вследствие гнойного процесса, воспалительных изменений в анализе крови, а также динамических изменений микробиологических, морфологических и планиметрических показателей в гнойной ране у больных с гнойно-деструктивными заболеваниями мягких тканей.

Методы исследования. В исследовании использовались клинические, биохимические, инструментальные, лабораторные, микробиологические, морфологические, планиметрические и статистические методы исследования.

Научная новизна исследования состоит из следующего:

впервые *in-vitro* научно обоснована, оптимальная концентрация фотосенсибилизатора - МС (0,05%) при применении ФДТ в комплексном лечении гнойно-деструктивных заболеваний мягких тканей;

в большом клиническом материале на основании микробиологических, морфологических и планиметрических исследований обоснована и доказана целесообразность и эффективность применения МС в концентрации 0,05% при ФДТ в комплексном лечении гнойно-деструктивных заболеваний мягких тканей;

для широкого использования ФДТ в лечении гнойно-деструктивных заболеваний мягких тканей определена существенная роль применения СО₂-лазера, который способствует снижению экссудации в I фазе раневого процесса и разрыхлению гнойно-фибринозного налета;

на основе методов математического моделирования предложена программа определяющая лечебную тактику рожистого воспаления в зависимости от формы и фазы течения заболевания;

в результате научных исследований создан диагностическую-лечебный алгоритм лечения больных с гнойно-деструктивными заболеваниями мягких тканей;

Практические результаты исследования состоят из следующего:

установлена оптимальная концентрация метиленового синего которая усиливает антимикробное действие фотодинамической терапии;

разработан и внедрен в клиническую практику новый метод (патент DGU 02829 24.07.2014). Программа для диагностики характера поражения и выбора тактики лечения рожистого воспаления с применением фотодинамической терапии с фотосенсибилизатором метиленового синего.

доказано влияние фотодинамической терапии и СО₂-лазера на общеклинические, планиметрические, микробиологические, морфологические и лабораторные параметры местного воспалительного процесса при гнойно-деструктивных заболеваниях мягких тканей в эксперименте и в клинической практике.

разработан алгоритм диагностики и лечения для улучшения результатов лечения больных с гнойно-деструктивными заболеваниями мягких тканей с применением ФДТ и СО₂-лазера в зависимости от стадии течения заболевания.

Достоверность результатов исследования основана на теоретические подходы и методы, использованные в исследовании, методическая точность тестов, количество обследованных пациентов, использование современных дополнительных клинических, биохимических, инструментальных, лабораторных, микробиологических, морфологических, планиметрических,

статистических методов, оценка аспектов изменения гнойной раны у пациентов с гнойно-деструктивным заболеванием мягких тканей была основана на сравнении с международными и отечественными исследованиями, выводы и полученные результаты были подтверждены компетентными органами.

Научная и практическая значимость результатов исследования.

Научная значимость результатов экспериментальных и клинических исследований объясняется теоретической значимостью процедуры повышения качества лечения за счет целевого использования общеклинических, лабораторных, микробиологических, морфологических и контурных исследований при лечении больных с гнойно-деструктивными заболеваниями мягких тканей.

Практическая значимость результатов исследования объясняется тем, что оптимальная антибактериальная концентрация фотосенсибилизатора МС подобранного *in vitro*, была использована на экспериментальных животных *in vivo*, а последующий применена для повышения эффективности лечения гнойных ран у пациентов с гнойно-деструктивными заболеваниями мягких тканей.

Внедрение результатов исследований. На основании научных результатов, полученных с использованием ФДТ в лечении пациентов с гнойно-деструктивным заболеванием мягких тканей:

Методическая рекомендация «Совершенствование лечения гнойно-деструктивных заболеваний мягких тканей» разработана на основе результатов научных исследований по комплексному внедрению ФДТ при гнойно-деструктивных заболеваниях мягких тканей (Справка Минздрава № 8н-р / 34 от 20 января 2021 г.). Данная методическая рекомендация позволила комплексно использовать ФДТ при гнойно-деструктивных заболеваниях мягких тканей, повысив эффективность лечения этих заболеваний и качество жизни пациентов;

На основании полученных научных результатов, в клиническую практику 2-й клиники Ташкентской медицинской академии и Областной многопрофильной клиники Бухарской области внедрены научные результаты на обоснование комплексного применения ФДТ при гнойно-деструктивном заболевании мягких тканей (Справка №8н-д/111 Министерства здравоохранения РУз от 8 марта 2021 г.).

В результате комплексного применения ФДТ у пациентов с гнойно-деструктивным заболеванием мягких тканей разработан алгоритм диагностики и лечения пациентов, определено степень микробиологических и морфологических изменений у пациентов с гнойными ранами, повысить эффективность лечения, сократить время пребывания в больнице и количество осложнений с применением предлагаемого алгоритма лечение.

Апробация результатов исследования. Результаты исследования были обсуждены на 5 научно-практических конференциях, в том числе на 2 международных и 3 республиканских научных-практических конференциях.

Публикация результатов исследования. По теме диссертации опубликовано 25 научных работ, из них 9 журнальных статей, 7 в республиканских и 2 в зарубежных изданиях, рекомендованных Высшей аттестационной комиссией Республики Узбекистан для публикации основных научных результатов докторских диссертаций.

Структура и объем диссертации. Диссертация состоит из введения, четырех глав, заключения и списка использованной литературы. Объем диссертации составляет 120 страниц.

ОСНОВНОЕ СОДЕРЖАНИЕ ДИССЕРТАЦИИ

Во введении обоснована актуальность и необходимость исследовательской работы, при этом подробно описываются цели, задачи, объекты и предметы исследования, приведено соответствие Республиканского научно-технологического развития к приоритетным направлениям, а также изложены практическая значимость и научная новизна полученных результатов, приведены данные по внедрению научных результатов в практику, опубликованным работам и сведения по структуре диссертации.

В первой главе диссертации **«Обзор литературы лечение больных с гнойно-деструктивных заболеваний мягких тканей»** приведены обзоры зарубежной и отечественной литературы по проблеме. В этой главе обсуждаются проблемы изучения лечения гнойно-деструктивных заболеваний мягких тканей и их осложнений. Представлен анализ полученных данных и предложен авторский подход к научному решению данной проблемы.

Вторая глава диссертации посвящена **«Общее описание материалы экспериментально-клинических наблюдений и методов исследований».**

Для достижения цели проанализированы результаты лечения 360 пациентов с гнойно-деструктивными заболеваниями мягких тканей.

Все больные находились на стационарном лечении в клинике хирургических болезней Ташкентской медицинской академии (на базе городской клинической больницы № 1) за период 2016–2019 гг.

В зависимости от проводимого лечения больные были условно разделены на 3 группы: в 1-ю (контрольная группа) включены 118 пациентов которым было проведено общепринятые традиционные методы лечения; во 2-й группе (основная группа I) 120 больных, которым в комплексе традиционными методами лечение применяли ФДТ с фотосенсибилизатором(ФС) 0,05 % буферный раствор метиленовой сини (МС); а 3-я группа (основная группа II) 122 больных где комплексе

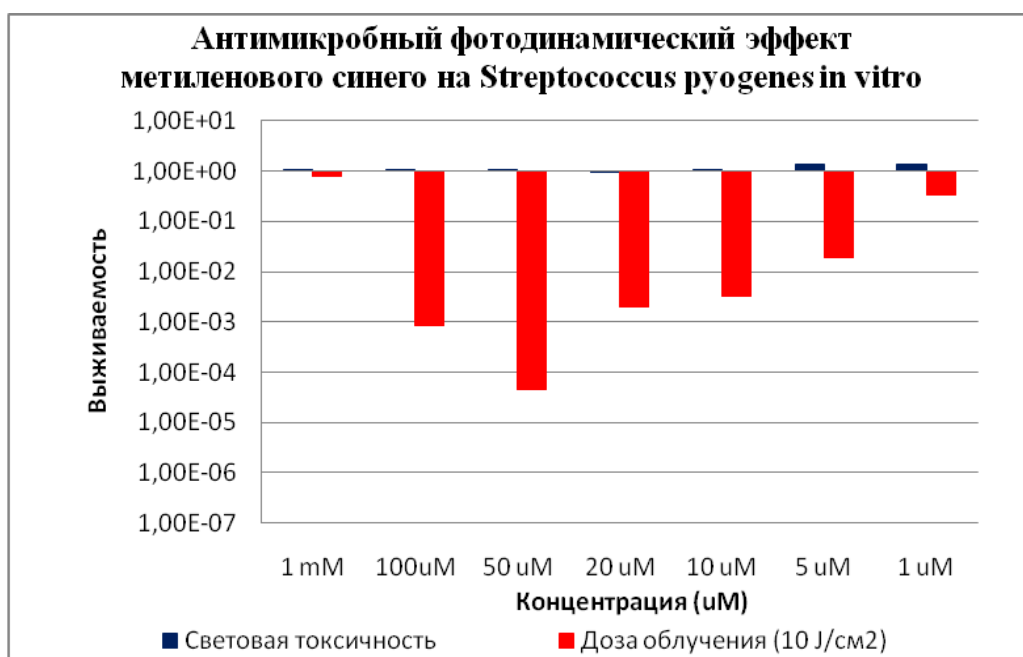
традиционными методами лечение применяли ФДТ (в качестве ФС использовали 0,05 % буферный раствор метиленовой сини) и СО₂ лазер.

Помимо изучения клинико-anamнестических данных всех пациентов с гнойно-деструктивными заболеваниями мягких тканей, поступивших в стационар, проводятся клинические обследования: клиническое и лабораторные методы исследования; всем пациентам проводилась рентгенография, ЭКГ, УЗИ и при необходимости другие специальные обследования. Также были выполнены микробиологические, морфологические и планиметрические исследования для полной оценки динамических изменений гнойной раны. В эксперименте *in vitro* были выделены стандартные штаммы гнойно-деструктивных патогенов мягких тканей и выбран источник света, соответствующий длине волны фотосенсибилизатора для проведения ФДТ. Для эксперимента *in vivo* подбирали экспериментальных животных. В каждой группе было по 10 подопытных крыс. Группа 1 животных была взята за контроль и не получала лечения; группа 2 крыс, получавших традиционную мазь на гидрофильной основе и антибактериальную терапию; Группа 3 - получала ФДТ с фотосенсибилизатором 0,05% раствором метиленового синего (МС) в комплексе традиционное лечение. В 4-й группе проводилось комплексное лечение фотодинамической терапией и СО₂-лазером в сочетании с традиционной терапией.

Статистическая обработка данных, полученных в ходе исследования, проводилась в порядке выполнения поставленных задач статистической обработки с помощью программного комплекса Microsoft Office Excel-2018 на персональном компьютере Pentium-IV.

В третьей главе диссертации **«Результаты экспериментальных исследований»** изучено бактерицидное действие фотодинамической терапии на стандартные штаммы возбудителей *S.pyogenes* и *S.aureus* гнойно-деструктивных заболеваний мягких тканей в экспериментах *in vitro* и разработаны оптимальный режим, частота и продолжительность фотодинамической терапии в зависимости от стадии раневого процесса. Метиленовый синий не токсичен для живых клеток в темноте. Эксперименты *in vitro* показали, что фотосенсибилизатор МС и свет не обладают в отдельности фотодинамической антимикробной активностью, но вместе они производят фотодинамический эффект. МК обладает максимальной антибактериальной активностью при концентрации 0,05% (рис. 1).

На основании этих результатов были определены основные параметры ФДТ, которые были применены экспериментально *in vivo*. На основании полученных результатов была определена эффективность предложенного метода лечения по результатам микробиологических, морфологических и планиметрических исследований с применением ФДТ при лечении гнойных ран мягких тканей у экспериментальных крыс *in vivo*.



1-рис. Максимальная антибактериальная концентрация фотосенсибилизатора МС

В первый день у всех экспериментальных животных в группе планиметрия поражения до обработки показала увеличение поражения на $145 \pm 4,5$ мм. При осмотре наблюдалась умеренная гиперемия и припухлость краев раны, дно раны покрыто серо-грязным налетом. В близлежащих тканях наблюдались участки диапедезного кровоизлияния. В динамике физиологической регенерации мы наблюдали постепенное уменьшение размеров гнойных очагов, которые у животных 1-й группы уменьшались в 1,17, 1,27 и 1,45 раза соответственно через 3, 7 и 10 дней от момента начало лечения. Более раннее заживление гнойных ран наблюдалось в группе 4 при совместном использовании лазеров ФДТ и CO₂ лазера: в соответствии с срока лечение площадь раны в 1,23, 1,35 и 1,5 раза больше, чем в группе 1, соответственно в 1,15, 1,27 и 1,38 раза по сравнению со 2-й группой; по сравнению с показателями 3 группы снизились в 1,09, 1,13 и 1,2 раза (таблица №1).

Таблица 1.

Планиметрические параметры гнойной раны в динамике лечения в сравниваемых группах (мм²), М ± м

Группы	Срок лечения		
	3-сутки	7-сутки	10-сутки
1	131,0±3,0	115,2±2,5 ^a	96,5±3,3 ^a
2	123,0±3,1 ^{a,б}	108,7±3,1 ^{a,б}	86,6±2,5 ^{a,б}
3	116,3 ±4,2 ^{a,б}	96,9±4,8 ^{a,б}	76,3±4,3 ^{a,б}
4	106,6±2,8 ^{a,б,в,г}	85,3±4,1 ^{a,б,в,г}	62,5±3,6 ^{a,б,в,г}

При изучении микробиологического ландшафта гнойных ран у экспериментальных животных фотодинамическая терапия и СО₂-лазер в комплексе с традиционным лечением гнойно-воспалительных процессов у экспериментальных животных позволяет в большей степени, по сравнению с контрольной группой, снизить уровень бактериальной обсемененности ран с 10⁸КОЕ/г до 10²КОЕ/г (в 4 раза) штаммами энтеробактерий и элиминации золотистого стафилококка. Применение фотодинамической терапии в комплексном лечении гнойных ран позволяет ускорить сроки элиминации возбудителя с 10 суток до 8 дней у экспериментальных животных по сравнению с группой контроля и снизить концентрацию микроба в 2 раза на 3 сутки в сравнении с группой, получавших традиционное лечение.

Таблица 2.

Частота высеваемости и концентрация возбудителя, выделенного из гнойного очага (% от количества выделенных штаммов данного микроба)

Сроки исследования	St.aureus	Proteus spp	E.coli
Контрольная группа (нелечённые животные)			
1 сутки	70% / 10 ⁸ КОЕ/г	60% / 10 ⁸ КОЕ/г	40% / 10 ⁸ КОЕ/г
3 сутки	70% / 10 ⁷ КОЕ/г	50% / 10 ⁷ КОЕ/г	40% / 10 ⁷ КОЕ/г
7 сутки	70% / 10 ⁷ КОЕ/г	50% / 10 ⁷ КОЕ/г	40% / 10 ⁷ КОЕ/г
10 сутки	70% / 10 ⁷ КОЕ/г	50% / 10 ⁷ КОЕ/г	40% / 10 ⁷ КОЕ/г
1-я группа (традиционное лечение)			
1 сутки	70% / 10 ⁸ КОЕ/г	40% / 10 ⁸ КОЕ/г	60% / 10 ⁸ КОЕ/г
3 сутки	60% / 10 ⁷ КОЕ/г	40% / 10 ⁶ КОЕ/г	50% / 10 ⁶ КОЕ/г
7 сутки	60% / 10 ⁶ КОЕ/г	40% / 10 ⁴ КОЕ/г*	50% / 10 ⁴ КОЕ/г*
10 сутки	50% / 10 ⁴ КОЕ/г*	30% / 10 ³ КОЕ/г**	30% / 10 ³ КОЕ/г**
2- группа (традиционное лечение +ФДТ)			
1 сутки	60% / 10 ⁸ КОЕ/г	60% / 10 ⁸ КОЕ/г	60% / 10 ⁸ КОЕ/г
3 сутки	60% / 10 ⁶ КОЕ/г	50% / 10 ⁶ КОЕ/г	60% / 10 ⁵ КОЕ/г
7 сутки	50% / 10 ⁴ КОЕ/г*	40% / 10 ³ КОЕ/г**	50% / 10 ³ КОЕ/г**
10 сутки	50% / 10 ³ КОЕ/г**	Роста нет**	30% / 10 ² КОЕ/г**
3- группа (традиционное лечение+ФДТ+СО ₂ – лазер)			
1 сутки	70% / 10 ⁸ КОЕ/г	50% / 10 ⁸ КОЕ/г	40% / 10 ⁸ КОЕ/г
3 сутки	70% / 10 ⁴ КОЕ/г*	50% / 10 ⁴ КОЕ/г*	40% / 10 ⁵ КОЕ/г*
7 сутки	40% / 10 ² КОЕ/г**	50% / 10 ³ КОЕ/г**	30% / 10 ³ КОЕ/г**
10 сутки	РН**	20% / 10 ² КОЕ/г **	10% / 10 ² КОЕ/г**

При изучение морфология гнойных ран в эксперименте традиционное лечение в сочетании с ФДТи СО₂ -лазера оказывает сильное эффективное воздействие на интенсивность развития раневого процесса. В результате лечения уже на 3-и сутки во всех участках воспаленных тканей исчезают острая лейкоцитарная инфильтрация и деструкция тканевых структур, что

говорит о переходе экссудативной стадии воспаления в фазу пролиферации. На 7-и сутки отмечается развитие фазы заживления. Все это говорит об эффективности примененного воздействия сочетанного лечения на развитие интенсивных восстановительных процессов в раневых участках.

Применение традиционного лечения в сочетании с ФДТ и CO₂-лазера оказывает наиболее эффективное воздействие интенсивность развития регенеративных процессов во всех зонах гнойно-деструктивных ран. В результате лечения во всех участках воспаленных тканей исчезают острая лейкоцитарная инфильтрация с деструкцией тканевых структур, что приводит к сокращению экссудативно-альтеративной фазы раневого процесса. Наблюдаемое значительное уменьшение расстройств в микроциркуляторном русле, является причиной быстрого очищения ран от гнойно-некротического детрита и усилению фагоцитарной активности нейтрофилов. Все это способствует более раннему и активному формированию грануляционной ткани, активации пролиферации клеточных элементов макрофагального и фибробластического ряда, быстрому созреванию и фиброзированию грануляционной ткани, что в конечном итоге приводит к уменьшению сроков полной эпителизации раневой поверхности.

В четвертой главе диссертации «**Результаты клинических исследований**», изучены методы улучшения лечения больных с гнойно-деструктивными заболеваниями мягких тканей.

Динамика раневого процесса после хирургического лечения гнойных ран варьировала контроля и основной группе пациентов в зависимости от проводимого лечения.

У больных контрольной группы который получали традиционное лечение нормализация температуры происходило на $4,5 \pm 0,5$ сутки, нормализация частота сердечных сокращений на $4,5 \pm 0,5$ сутки, снижение показателей ЛИИ до нормального уровня наблюдалось на $8,5 \pm 0,5$ сутки после проведения лечение. Уменьшение перифокального отека в области гнойных ран отмечалось у пациентов на $4,5 \pm 0,5$ сутки. Гиперемия кожи вокруг гнойных ран сохранялась в течение $5,0 \pm 0,3$ суток, а инфильтрация краев и стенок ран – $8,5 \pm 0,5$ суток. Таблица №3.

Таблица 3.

Сравнительная характеристика основных клинических показателей исследуемых групп в динамике.

Группы / Показатели	Нормализация температуры (сутки)	Нормализация ЧСС (сутки)	Нормализация ЛИИ (сутки)	Уменьшение перифокального воспаления (сутки)	Уменьшение инфильтрация краев и стенок ран (сутки)
Контрольная группа	$4,5 \pm 0,5$	$4,5 \pm 0,5$	$8,5 \pm 0,5$	$4,5 \pm 0,5$	$8,5 \pm 0,5$
Основная группа I	$3,0 \pm 0,7$	$3,5 \pm 0,8$	$8,0 \pm 0,5$	$4,0 \pm 0,3$	$6,5 \pm 0,5$
Основная группа II	$3,0 \pm 0,5$	$3,0 \pm 0,5$	$7,0 \pm 0,4$	$3,5 \pm 0,6$	$5,5 \pm 0,5$

Основной группы I нормализация температуры наблюдался на $3,5\pm 0,7$ сутки, частота сердечных сокращений снизился до нормальных показателей на $3,5\pm 0,8$ сутки, снижение показателей ЛИИ до нормального уровня наблюдалось на $8,0\pm 0,5$ сутки после проведения лечебных мероприятий. Анализ динамики клинических проявлений показал, что лечение гнойных ран с использованием ФДТ с фотосенсибилизатором метельного синий приводит к быстрому уменьшению перифокальных воспалительных проявлений. Гиперемия кожи вокруг гнойных ран и уменьшение перифокального воспаления сохранялась в течение $4,0\pm 0,3$ сутки, а инфильтрация краев и стенок ран $-6,5\pm 0,5$ суток.

Основной группы II нормализация температуры наблюдался на $3,0\pm 0,4$ сутки, частота сердечных сокращений снизился до нормальных показателей на $3,0\pm 0,4$ сутки, снижение показателей ЛИИ до нормального уровня наблюдалось на $7,0\pm 0,4$ сутки после проведения лечебных мероприятий. Анализ динамики клинических проявлений показал, что лечение гнойных ран с использованием ФДТ с фотосенсибилизатором метельного синий приводит к быстрому уменьшению перифокальных воспалительных проявлений. Гиперемия кожи вокруг гнойных ран и уменьшение перифокального воспаления сохранялась в течение $3,5\pm 0,6$ сутки, а инфильтрация краев и стенок ран $-5,5\pm 0,5$ суток.

Наблюдение за течением гнойных ран в динамике показали, что очищение ран от гнойно-некротических масс при проведении традиционного лечения наступало на $7,0\pm 0,5$ сутки, появление грануляций отмечено на $7,5\pm 0,7$ сутки, а краевая эпителизация выявлялась на $8,0\pm 0,7$ сутки после хирургической обработки гнойного очага –таблица №3. Средняя продолжительность пребывания в стационаре больных контрольной группы в среднем составило $9,5\pm 3,5$ койко-дня.

Основной группе I наблюдение за течением гнойных ран в динамике показали, что очищение ран от гнойно-некротических масс наступало на $4,5\pm 0,5$ сутки, появление грануляций отмечено на $5,0\pm 0,6$ сутки, а краевая эпителизация выявлялась на $6,5\pm 0,5$ сутки после хирургической обработки гнойного очага –таблица №8. Средняя продолжительность пребывания в стационаре больных основной группе I в среднем составило $7,5\pm 3,0$ койко-дня.

Основной группе II анализируя в целом клинические проявления раневого процесса важно отметить, что после проведения сеанса ФДТ и CO_2 -лазера сократились сроки очищения ран от гнойного детрита и фибриновых масс, а также время появления грануляций и начала эпителизации особенно основной группе. В основной группе II очищение ран от гнойно-некротических масс при комплексном применении ФДТ с фотосенсибилизатором МС наступало на $3,8\pm 0,5$ сутки, появление грануляций отмечено на $4,0\pm 0,5$ сутки, а краевая эпителизация выявлялась на $5,5\pm 0,5$ сутки со дня вскрытия гнойного очага –таблица №9. Средняя

продолжительность пребывания в стационаре больных основной группы в среднем составило $6,0 \pm 2,5$ койко-дня.

В исследуемых группах изучалась микробиологическая картина гнойной раны. Все материалы, полученные от больных трех групп, были контаминированы микроорганизмами, т.е. рост наблюдался во всех образцах (100%). От 105 обследованных больных было выделено 124 штамма микробов, из них 86 (82%) - монокультура, 19 (18%) штаммов встречались в ассоциации из двух видов микробов. В 9 (47,4%) случаях высевались два вида стафилококков; в 6 (31,5%) посевах ассоциантами стафилококков были гемолитические стрептококки и в 1 (5,3%) – кишечная палочка. По одному случаю грибы кандиды выделялись с кишечной палочкой, протеим и стрептококками. Доминирующими возбудителями ГВЗ были грамположительные микроорганизмы – 124/112 (91,4%), среди которых лидирующее положение занимали стафилококки 83%, представленные, в большинстве посевов, *St.aureus* (92%).

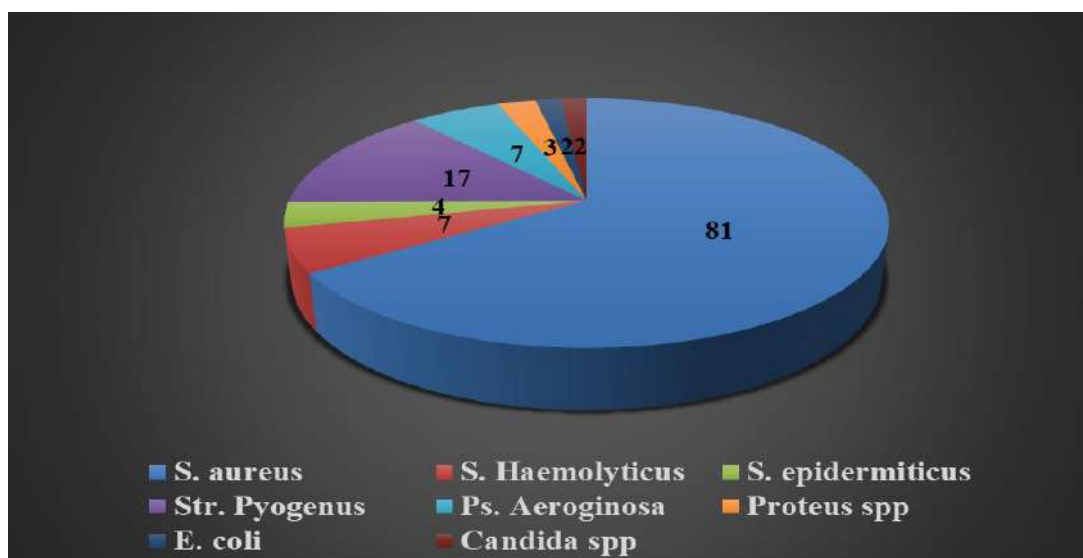


Рис. 2. Микроорганизмы, выделенные из гнойного очага.

Анализ результатов трех обследованных групп пациентов показал, что все методы лечения в той или иной степени влияли на возбудителя гнойно-воспалительного процесса. У 32% больных контрольной группы, получавших традиционное лечение, не было роста возбудителя в посевах на 10 день исследования. В отличие от них у I группы больных, получавших традиционное лечение в комплексе с ФДТ, не обнаружился рост микробов уже на седьмой день обследования у 12% больных, а на последнем исследовании – у 59% обследованных, что в 1,8 раз больше контрольной группы. Наилучших результатов было достигнуто у II группы обследованных, получивших комплексную терапию - традиционное лечение, ФДТ и CO₂ лазер: элиминацию возбудителя наблюдали на седьмые сутки у 36% пациентов, что в 3 раза выше показателей I группы больных. На

десятые сутки отсутствие роста было уже у 67% больных этой группы, что также выше таковых I группы на 1,1 раз, а контрольной группы больных в 2 раза. Полученные данные позволяют сделать вывод о высокой эффективности предлагаемого метода лечения.

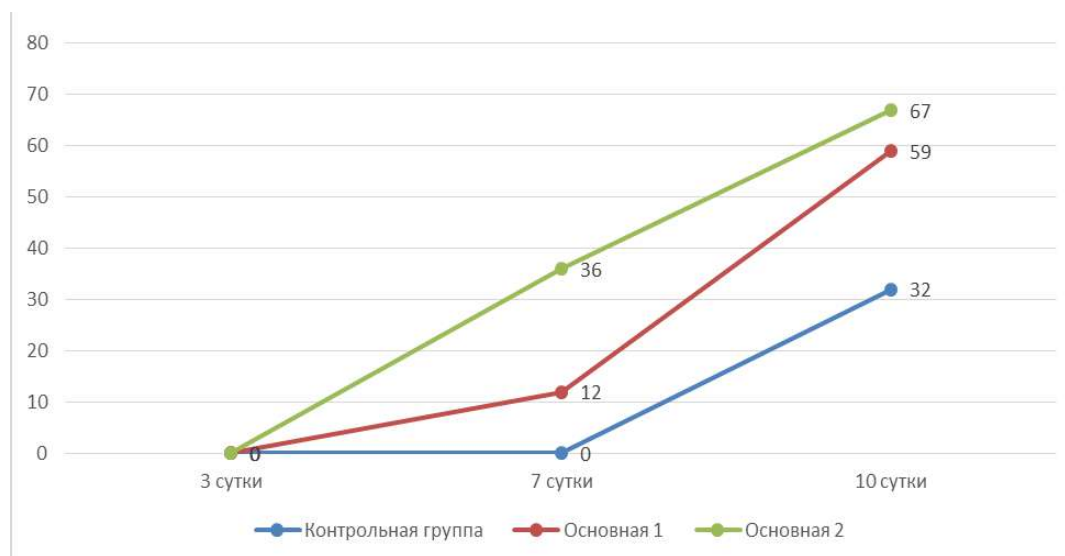


Рис 3. Частота и сроки элиминации возбудителя в сравнительных группах, %

Установлена эффективность разработанной нами схемы лечения больных с гнойно-деструктивными заболеваниями мягких тканей, выраженная в сокращении сроков элиминации возбудителя с гнойных очагов у больных в 2 раза превышающих пациентов контрольной группы.

При изучении морфологической картины гнойной раны при гнойно-деструктивных заболеваниях мягких тканей после операции вскрытия гнойной полости отчетливо видны симптомы острого гнойного воспаления в гнойной ране. На 3-й день исследования развивается некроз из-за появления большого количества инфекционных тромбов в сосудах в ткани воспалительного очага. Клинически область гнойного поражения характеризуется уплотнением и припухлостью и появлением сильного болезненного инфильтрата. В области гнойного поражения кожа становится напряженной, синевато-темно-красного цвета. В некоторых случаях на поверхности появляются белые гнойные пузырьки.

Изучение динамики острых гнойно-воспалительных заболеваний мягких тканей после традиционного лечения показало, что на 3-е сутки гнойно-деструктивные и некробиотические изменения с инфильтрацией нейтрофильных лейкоцитов преобладали практически при всех видах гнойных заболеваний. К 7-му дню традиционного лечения чаще наблюдается инфильтрация нейтрофильных лейкоцитов, увеличивается количество абсцессов и очагов некроза, наблюдается разрушение специфических тканевых структур. К 10-му дню обследования отечные и деструктивные процессы в гнойно-воспаленной ткани несколько стабилизировались,

появились определенные границы в областях нейтрофильной инфильтрации, вокруг абсцессов и очагов некробиоза развилось пролиферативное воспаление, образовалась соединительная ткань.

При лечении гнойные заболевания мягких тканей ФДТ (фотосенсибилизатор 0,05% метиленового синего) в сочетании с традиционным лечением, наблюдались положительные изменения по сравнению с контрольной группой, то есть нейтрофильная инфильтрация, отек и деструктивные изменения в воспаленной ткани были уменьшены. Отмечено, что очаги нейтрофильной инфильтрации сохранились только вокруг кровеносных сосудов, дополнительных структур, их объем был значительно уменьшен по сравнению с контрольной группой, не было очагов некроза и абсцессов. К 7 сутки исследования было обнаружено, что нейтрофилы в воспалительном инфильтрате были уменьшены и заменены хроническими воспалительно-специфическими лимфогистиоцитарными клетками. Наблюдалось, что характерные признаки пролиферативного воспаления, то есть разрастания клеток соединительной ткани, развиваются в основном вокруг кровеносных сосудов и дополнительных структур, при этом пучки лейкоцитов окружены молодой грануляционной тканью соединительной ткани. К 10-му дню обследования было обнаружено, что опухоль и деструктивные изменения в конкретной ткани полностью исчезли, инфильтрация нейтрофилов в интерстициальную ткань была четко ограничена, а вокруг нее разрасталась молодая соединительная ткань.

При лечении гнойных заболеваний фотодинамической терапией (фотосенсибилизатор 0,05% метиленовый синий) и CO₂ лазера, положительное распознавание морфологических изменений, патогенетическая потеря гипоксии в воспаленной ткани, усиление апоптоза воспалительных клеток. Выявлено обострение пролиферативных и репаративных процессов вместо острого воспаления. Морфологически резко сократилась острая воспалительная инфильтрация нейтрофилов и ее осложнения, такие как некробиоз и абсцесс. К 7-му дню обследования выявлено увеличение количества молодых клеток соединительной ткани во всех участках воспаленной ткани, то есть вокруг сосудов и добавочных структур, а также развитие склероза в виде грануляционной ткани. К 10 дню обследования было обнаружено, что припухлость, нейтрофильная инфильтрация почти полностью исчезли, а вместо этого выросла соединительная ткань, состоящая из кровеносных сосудов и лимфогистиоцитарных клеток, а определенные тканевые структуры были регенерированы путем репаративной регенерации.

Объективно оценить динамику заживления гнойных ран позволяют планиметрические исследования. Планиметрический метод позволяет рассчитать среднюю скорость уменьшения площади раневой поверхности в единицу времени (см в сутки). Проведенные этапные планиметрические исследования показали, что в основной группе больных, где для лечения

была использована ФДТ и СО₂-лазер, площадь гнойных ран сокращалась быстрее, чем в контрольной группе – таблица №14. Так, у больных основной группой II площадь гнойных ран сократилась к 10-м суткам на 72,7 %, у больных основной группой I этот показатель 69,5 %, в то время как при традиционном лечении площадь гнойных ран уменьшилась на 59,9% (p<0,05). Изучая полученных нами планиметрических показателей можно сделать вывод, что среднесуточная скорость уменьшения площади гнойных ран в контрольной группе составила за 10 суток –5,99%, у основной группой I при комплексного применение фотодинамической терапии с ФС метиленового синего скорость укорочение раневой поверхности составила –6,9%, а у основной группой II при комплексного применение фотодинамической терапии и СО₂-лазера скорость укорочение раневой поверхности оказалась выше и составила –7,2%.

Таким образом, алгоритм, разработанный с использованием фотодинамической терапии и СО₂-лазера для лечения пациентов с гнойно-деструктивными поражениями мягких тканей, является патогенетическим, высокоэффективным, открытым для общего использования, неинвазивным и может широко рекомендоваться в клинической практике. Рекомендуемый нами метод лечения гнойно-деструктивных ран мягких тканей может успешно применяться в стационарных и амбулаторных условиях при гнойно-деструктивных заболеваниях мягких тканей.

ВЫВОДЫ

В результате проведенных исследований диссертации доктора философии (PhD) на тему «Разработка и внедрение эффективных методов лечения гнойно-деструктивных заболеваний мягких тканей» представлены следующие выводы:

1. Эксперименты показали, что при фотодинамической терапии на стандартными штаммами возбудителей гнойно-деструктивных заболеваний мягких тканей максимальная антибактериальная активность фотосенсибилизатора метиленового синего показывает в концентрации 0,05% (50 мкМ), комплексное использование фотодинамической терапии и СО₂-лазер при лечении гнойных ран у экспериментальных крыс показало, что очищение и заживление гнойные раны наступает быстрее, по сравнению традиционных методов лечения.

2. Разработан оптимальный режим фотодинамической терапии с экспозицией фотосенсибилизатора в течении 30 мин. и облучение раневой поверхности с лазером длиной волны 630-670 нм, плотностью мощности 200 мВт/см² на расстояние от торца излучателя до поверхности раны 2-3 см. При этом общее время облучения зависело от площади раневой поверхности и составляло 10-15 мин. Кратность сеансов в зависимости от клинической ситуации и фазы течения раневого процесса, в среднем составила от 2 до 5 сеансов.

3. По данным клинических, микробиологических, морфологических и контурных исследований, применение фотодинамической терапии с фотосенсибилизатором метиленового синего положительно влияет на нормализацию температуры тела и индекс лейкоцитарной интоксикации, уменьшает время очищения раны от гнойно-некротического детрита, появление грануляции, эпителизации в 1,5-1,8 раза.

4. Для повышения эффективности лечения больных с гнойно-деструктивными заболеваниями мягких тканей использовали фотодинамическую терапию где по результатам клинических, микробиологических, морфологических и планиметрических исследований доказана целесообразность применения метода в лечении гнойных ран и разработано патогенетический лечебно-диагностический алгоритм.

SCIENTIFIC COUNCIL N°. DSc/PhD.04/30.12.2019.Tib.93.01
ON AWARDING OF SCIENTIFIC DEGREES AT
BUKHARA STATE MEDICAL INSTITUTE

TASHKENT MEDICAL ACADEMY

MURODOV ALIJON SALIMOVICH

**DEVELOPMENT AND IMPLEMENTATION OF EFFECTIVE
METHODS OF TREATMENT OF PURULENT-DESTRUCTIVE
SOFT TISSUE DISEASES**

14.00.27 – Surgery

**DISSERTATION ABSTRACT OF DOCTOR OF PHILOSOPHY (PhD)
ON MEDICAL SCIENCES**

Bukhara - 2021

The theme of the doctor of philosophy (PhD) dissertation was registered at the Supreme Attestation Commission at the Cabinet of Ministers of the Republic of Uzbekistan in B2017.1.PhD/Tib104

The dissertation is carried out at Tashkent Medical Academy

An abstract of the dissertation in three languages (Uzbek, Russian, English (resume)) is available on the website of the Scientific Council (www.bsmi.uz) and on the Information and Educational Portal «ZiyoNet» (www.ziynet.uz).

Scientific supervisor

Teshaev Oktyabr Rukhullaevich

doctor of medical sciences, professor

Official opponents

Gulamov Olimjon Mirzokhitovich

doctor of medical sciences

Egamov Yuldashali Salaymonovich

doctor of medical sciences, professor

Leading organization

Samara State Medical University

Russian Federation

Defense will take place on «27» december 2021 at 12³⁰ at the meeting of Scientific Council DSc/PhD.04/30.12.2019.Tib.93.01 at the Bukhara State medical institute (address: 200118, Uzbekistan, Bukhara, A.Navoiy str.1. Phone/fax: (+99865) 223-00-50; Phone: (+99865) 223-17-53, e-mail: buhmi@mail.ru).

The dissertation can be reviewed at the Information Resource Center of the Bukhara State medical institute (registered number 059). (Address: 200118, Uzbekistan, Bukhara, A.Navoiy str.1. Phone: (+99865) 223-00-50)

Abstract of dissertation sent out on «6» december 2021 year
(mailing report № 11 on «6» december 2021 year)



A.Sh. Inoyatov

Chairman of the Scientific Council on Award of Scientific Degrees, Doctor of Medical Sciences, Professor

D.N. Achilova

Scientific Secretary of the Scientific Council on Award of Scientific Degrees, Doctor of Philosophy(PhD), docent

N.A. Nuraliyev

Chairman of the Scientific Seminar of the Scientific Council on Award of Scientific Degrees, Doctor of Medical Sciences, Professor

INTRODUCTION (abstract of PhD tesis)

The aim of the reaseach work: Improvement of the results of treatment of patients with purulent-destructive diseases of soft tissues through the use of photodynamic therapy and CO₂ laser.

The object of the scientific research work: The object of the study was patients with purulent-destructive diseases of soft tissues.

The scientific novelty of the research work is:

For the first time in-vitro scientifically substantiated, the optimal concentration of the photosensitizer - MS (50 uM (0.05%) with the use of PDT in the complex treatment of purulent-destructive diseases of soft tissues;

In a large clinical material on the basis of microbiological, morphological and planimetric studies, the expediency and effectiveness of using MS at a concentration of 50 uM (0.05%) in PDT in the complex treatment of purulent-destructive soft tissue diseases has been substantiated and proven;

For the widespread use of PDT in the treatment of purulent-destructive diseases of soft tissues, the essential role of the use of a CO₂ laser has been determined, which helps to reduce exudation in the I phase of the wound process and loosen the purulent-fibrinous plaque;

Based on the methods of mathematical modeling, a program is proposed that determines the therapeutic tactics of erysipelas, depending on the form and phase of the course of the disease;

As a result of scientific research, create a diagnostic and therapeutic algorithm for the treatment of patients with purulent-destructive diseases of soft tissues;

Implementation of the reaseach results.

The obtained scientific results of the treatment of patients with purulent-destructive diseases of soft tissues:

A methodological recommendation "Improving the treatment of purulent-destructive soft tissue diseases" has been developed based on the results of scientific research on the integrated implementation of PDT in purulent-destructive soft tissue diseases (Conclusion of the Ministry of Health No. 8n-d / 111 of the Ministry of Health of the Republic of Uzbekistan dated March 8, 2021). This methodical recommendation made it possible to comprehensively use PDT in purulent-destructive diseases of soft tissues, increasing the effectiveness of treatment of these diseases and the quality of life of patients..

The structure and volume of the dissertation. The content of the dissertation consists of an introduction, four chapters, a conclusion and a list of references. The volume of the dissertation is 120 pages.

ЭЪЛОН ҚИЛИНГАН ИШЛАР РЎЙХАТИ
СПИСОК ОПУБЛИКОВАННЫХ РАБОТ
LIST OF PUBLISHED WORKS

I бўлим (I часть; I part)

1. Тешаев О.Р., Садыков Р.А., Муродов А.С., Касимова К.Р, Садыков Р.Р. Место метиленовой сини при фотодинамическом воздействии на возбудителей рожистого воспаления // Журнал теоретической и клинической медицины. Тошкент, - 2012, №5. – С. 88-91. (14.00.00; №3).

2. Муродов А.С., Тешаев О.Р., Садыков Р.Р., Рузиев У.С. Антибактериальная фотодинамическая терапия в комплексном лечении пациентов с рожистым воспалением // Инфекция, иммунитет и фармакология. Тошкент, 2014, №3. – С.190-195. (14.00.00; №15).

3. Шотемиров В.Х., Тешаев О.Р., Муродов А.С., Дадажонов Э.М., Хасанов С.М., Умаров А.Н. Применение фотодинамической терапии в лечение гнойно-воспалительных заболеваний мягких тканей // Проблемы биологии и медицины. Самарканд, - 2015, №2, - С. 149-154. (14.00.00; №19).

4. Тешаев О.Р., Мурадов А.С., Садыков Р.Р. Оценка эффективности лечения гнойных ран в эксперименте с применением традиционных и лазерных (СО₂лазера и фотодинамической терапии) методов лечения // Вестник ГМА. Ташкент, 2016, №3. – С. 25-28. (14.00.00; №13).

5. Тешаев О.Р., Мурадов А.С., Садыков Р.А. Влияние лазерных методов (СО₂лазера и фотодинамической терапии) методов лечения на планиметрические показатели гнойных ран в эксперименте// Журнал теоретической и клинической медицины. Ташкент, 2016, №6. - С. 17-19. (14.00.00; №3).

6. Тешаев О.Р., Муродов А.С., Садыков Р.Р., Маликов Н.М. Юмшок тукималар йирингли–яллигланиш касалликларини тажрибада даволашда лазер (СО₂ ва фотодинамик терапия) усулларини куллаш оркали даволашнинг самарадорлигини ошириш// Проблемы биологии и медицины. Самарканд, 2018. №1. - С. 171-176. (14.00.00; №19).

7. Тешаев О.Р., Муродов А.С., Усмонов М.М. Применение фотодинамической терапии в гнойной хирургии//Узбекистон тиббиёт журнали. Тошкент, - 2020. №2. - С. 58-60. (14.00.00; №8).

8. Teshaeв O.R., Murodov A.S., Mavlyanov O.R. The impact of laser methods in the treatment of purulent-destructive diseases of soft tissues// Journal of critical reviews- Kuala Lumpur, 2020. -P. 2210-2218.(Scopus).

9. Teshaeв O.R., Murodov A.S., Sadykov R.R. Improved results of treatment purulent destructive diseases of soft tissues using laser treatments // European science review. Austria, Vienna, 2016, № 1–2. - P. 94-97. (14.00.00; №19).

10. Муродов А.С. Application of photodynamic therapy and CO₂ laser in the treatment of infected and purulent wounds. European science review. Австрия, Вена, - 2016 № 9-10., - С. 114-116. (14.00.00; №19).

II бўлим (II часть; II part)

11. Садыков Р.А., О.Р.Тешаев, Садыков Р.Р., Муродов А.С. Возможности ФДТ в профилактике гнойных послеоперационных осложнений. XXXVI Международная научно-практическая конференция «Применение лазеров в медицине и биологии». – Украина, г.Судак, 2011. - С. 59-60.

12. Муродов А.С., Садыков Р.Р. Оценка эффективности фотодинамической терапии при лечении рожистого воспаления. Международный научно-практический журнал «Хирургия. Восточная Европа». Беларусь, - 2012, №3. - С. 265-266.

13. Тешаев О.Р., Муродов А.С. Применение CO₂ лазера и фотодинамической терапии в комплексном лечении гнойно-деструктивных заболеваний мягких тканей // Методическое пособие-Ташкент, 2017. - С. 31.

14. Тешаев О.Р., Муродов А.С. Современные и оптимизированные методы лечения гнойно-деструктивных заболеваний мягких тканей//Учебно-методическое пособие. - Ташкент, 2017. - С. 35.

15. Тешаев О.Р., Муродов А.С., Рузиев У.С. Воздействие фотодинамической терапии и CO₂ лазера на хирургическую инфекцию гнойно-деструктивных заболеваний мягких тканей // Актуальные проблемы хирургии. Сборник научных трудов X межрегиональной конференции. Омск, 2016, №10, - С. 99-109.

16. Муродов А.С., Тошпулатов Ж.К. Оптимизация методов лечения гнойно-деструктивных заболеваний мягких тканей с применением фотодинамической терапии и CO₂ лазера // “XXI асрада илм-фан тараққийетининг ривожланиш истиқболлари ва уларда инновацияларнинг тутган ўрни” мавзусидаги республика илмий 10-online конференцияси материаллари- Тошкент, - 2019, - С. 61-62.

17. Teshaeв O.R., Murodov A.S., Babadjanov A.B., Khosilov M. The effectiveness of antibacterial photodynamic therapy and CO₂ laser in the treatment of purulent-destructive diseases of soft tissues// Proceedings of the VIII International Conference of European Academy of Sciences & Reserch - Germany, Bonn, 2019.- P. 23.

18. Тешаев О.Р., Муродов А.С. Оптимизация лечение гнойно-деструктивных заболеваний мягких тканей путем применение лазерных методов// Czech Republic Conference Proceedings EUROPE, SCIENCE AND WE- Praha, 2020. - P. 94-96.

19. Муродов А.С. Оптимизация методов лечение гнойно-деструктивных заболеваний мягких тканей // “XXI асрада илм-фан тараққийетининг ривожланиш истиқболлари ва уларда инновацияларнинг тутган ўрни” мавзусидаги республика илмий-22 online конференцияси материаллари. - Тошкент, 2020. - С. 11-13.

20. Тешаев О.Р., Муродов А.С. Влияние лазерных методов на лечение гнойно-деструктивных заболеваний мягких тканей // Лазеры в медицине и

биологии: материалы международной научно-практической конференции – Самарканд, СамГМИ, - 2021. –С. 65-67.

21. Муродов А.С. Оценка эффективности фотодинамической терапии на микробный пейзаж гнойно-деструктивных заболеваний мягких тканей // “Эпидемия шароитида замонавий тиббиётнинг долзарб муаммолари” Республика онлайн илмий-амалий конференция материаллари. -Термиз, 2021. - С. 116-117.

22. Муродов А.С., Мавлянов О.Р. Влияние различной химической концентрации метиленовой синей в качестве фотосенсибилизатора при проведении фотодинамической терапии гнойных ран // “Кимё-технология фанларининг долзарб муаммолари” мавзусидаги Халқаро олимлар иштирокидаги Республика илмий-амалий Анжумани- Ташкент, 2021. – С. 588-600.

23. Тешаев О.Р., Муродов А.С. Применение фотодинамической терапии в лечении нагноение послеоперационных ран //«Узбекистонда илмий-амалий тадқиқотлар» мавзусидаги республика 17-куп тармокли илмий масофавий онлайн конференция материаллари туплами. – Тошкент, 2020. – С. 57-60.

24. Тешаев О.Р., Садиқов Р.Р., Муродов А.С., Садыков Р.Р. Сарамас касаллигида шикастланиш хусусиятини ташхислаш ва даволаш тактикасини танлаш учун дастур. Электрон ҳисоблаш машиналари учун яратилган дастур учун гувоҳнома № DGU02829. - Тошкент, 2014.

25. Тешаев О.Р., Муродов А.С., Бобожонов А.Б. Юмшоқ тўқималар йирингли-деструктив касалликларини даво усулларини такомиллаштириш // Услубий тавсиянома. - Ташкент, 2021. – С. 39.

Автореферат “Дурдона” нашриётида таҳрирдан ўтказилди ва ўзбек, рус ҳамда инглиз тилларидаги матнларнинг мослиги текширилди.



Боёишга рухсат этилди: 04.12.2021. Бичими 60x84 1/16. Рақамли босма усулида босилди. Times New Roman гарнитураси. Шартли босма тобоғи: 2.7. Адади 100 нусха. Буюртма №425.

Гувоҳнома АІ № 178. 08.12.2010.
“Sadriiddin Salim Vuxoriy” МЧЖ босмаҳонасида чоп этилди.
Бухоро шаҳри, М.Иқбол кўчаси, 11-уй. Тел.: 0(365) 221-26-45.