

**ТОШКЕНТ ТИББИЁТ АКАДЕМИЯСИ**  
**ХУЗУРИДАГИ ИЛМИЙ ДАРАЖАЛАР БЕРУВЧИ**  
**DSc.04/30.12.2019.Tib.30.03 РАҚАМЛИ ИЛМИЙ КЕНГАШ**  

---

**АНДИЖОН ДАВЛАТ ТИББИЁТ ИНСТИТУТИ**

**КАДИРОВ КОМИЛЖОН ЗАКИРДЖАНОВИЧ**

**БОЛАЛАРДА ИММУН ТАНҚИСЛИК ҲОЛАТИДАГИ**  
**ЗОТИЛЖАМНИНГ ПАТОЛОГИК АНАТОМИЯСИ**

**14.00.15 – Патологик анатомия**

**ТИББИЁТ ФАНЛАРИ БЎЙИЧА ФАЛСАФА ДОКТОРИ (PhD)**  
**ДИССЕРТАЦИЯСИ АВТОРЕФЕРАТИ**

**ТОШКЕНТ– 2021**

**Фалсафа доктори (PhD) диссертацияси автореферати мундарижаси**

**Оглавление автореферата диссертации доктора философии(PhD)**

**Contents of the abstract of the dissertation of the doctor of philosophy (PhD)**

**Кадилов Комилжон Закирджанович**

Болаларда иммун танқислик ҳолатидаги зотилжамнинг  
патологик анатомияси..... 5

**Кадилов Комилжон Закирджанович**

Патологическая анатомия пневмонии у детей  
на фоне иммунодефицита..... 21

**Kadirov Komiljon Zakirdjanovich**

Pathological anatomy of pneumonia in children  
with immunodeficiency..... 39

**Эълон қилинган ишлар рўйхати**

Список опубликованных работ  
List of published works ..... 43

**ТОШКЕНТ ТИББИЁТ АКАДЕМИЯСИ**  
**ХУЗУРИДАГИ ИЛМИЙ ДАРАЖАЛАР БЕРУВЧИ**  
**DSc.04/30.12.2019.Tib.30.03 РАҚАМЛИ ИЛМИЙ КЕНГАШ**  

---

**АНДИЖОН ДАВЛАТ ТИББИЁТ ИНСТИТУТИ**

**КАДИРОВ КОМИЛЖОН ЗАКИРДЖАНОВИЧ**

**БОЛАЛАРДА ИММУН ТАНҚИСЛИК ХОЛАТИДАГИ**  
**ЗОТИЛЖАМНИНГ ПАТОЛОГИК АНАТОМИЯСИ**

**14.00.15 – Патологик анатомия**

**ТИББИЁТ ФАНЛАРИ БЎЙИЧА ФАЛСАФА ДОКТОРИ (PhD)**  
**ДИССЕРТАЦИЯСИ АВТОРЕФЕРАТИ**

**ТОШКЕНТ– 2021**

Фалсафа доктори (PhD) диссертацияси мавзуси Ўзбекистон Республикаси Вазирлар Мақкамаси хузуридаги Олий аттестация комиссиясида B2020.2.PhD/Tib1196 рақам билан рўйхатга олинган.

Диссертация Андижон давлат тиббиёт институтида бажарилган.

Диссертация автореферати уч тилда (Ўзбек, рус инглиз (резюме)) илмий кенгашнинг веб-саҳифасида www.tma.uz ва «Ziynet» Ахборот таълим порталида www.ziynet.uz жойлаштирилган.

**Илмий раҳбар:**

**Исраилов Ражаббой**

тиббиёт фанлари доктори, профессор

**Расмий оппонентлар:**

**Турсунов Хасан Зияевич**

тиббиёт фанлари доктори, профессор

**Машаринов Азамат Собирович**

тиббиёт фанлари доктори, доцент

**Етақчи ташкилот:**

**Хожа Аҳмад Ясавий номидаги Халқаро Қозоқ-Турк университети (Қозоғистон Республикаси)**

Диссертация химояси Тошкент тиббиёт академияси хузуридаги DSc.04/30.12.2019.Tib.30.03 рақамли Илмий кенгашнинг 2021 йил «25» 11 соат 14 дақиқасида бўлиб ўтади (Манзил: 100109, Тошкент ш., Фаробий кўчаси, 2. Тел./факс: (99878) 150-78-25, e-mail: tta2005@mail.ru. Тошкент тиббиёт академияси, 1-ўқув биносининг мажлислар зали).

Диссертацияси билан Тошкент тиббиёт академиясининг Ахборот-ресурс марказида танишиш мумкин (801 рақами билан рўйхатга олинган). Манзил: 100109, Тошкент ш., Олмазор тумани, Фаробий кўчаси, 2 уй. Тошкент тиббиёт академияси, 2-ўқув бино «Б» корпуси, 1 қават, 7-хона. Тел./факс: (99878) 150-78-25.

Диссертация автореферати 2021 йил «12» ноябр да тарқатилди.  
(2021 йил «12» ноябр даги 22 рақамли реестр баённомаси).



*Шайхова*

**Г.И.Шайхова**

Илмий даражалар берувчи илмий кенгаш раиси, тиббиёт фанлари доктори, профессор

*Алимухамедов*

**Д.Ш.Алимухамедов**  
Илмий даражалар берувчи илмий кенгаш илмий котиби, тиббиёт фанлари доктори

*Саидов*

**А.Б.Саидов**  
Илмий даражалар берувчи илмий кенгаш қошидаги илмий семинар раиси, тиббиёт фанлари доктори

## **КИРИШ (фалсафа доктори (PhD) диссертация аннотацияси)**

**Диссертация мавзусининг долзарблиги ва зарурати.** Дунёда ўткир зотилжам касаллиги соғлиқни сақлаш тизимида асосий долзарб ижтимоий муаммолардан биридир. Ушбу касаллик йилига 155 миллион ҳолат қайт қилинса, улардан 1,8 миллиони ўлим билан қайт қилинади, умумий ўлим ҳолатининг 20% ташкил қилади. ЖССТ маълумотларига кўра «...болаларда зотилжам касаллигидан ўлим кўрсаткичи ривожланган давлатларда 3-4%ни, ривожланаётган давлатларда 10-20% ташкил қилиш билан бир қаторда, болалар зотилжам касаллигининг ривожланиш ва қўзғатувчиларининг тури болалар организмида мавжуд бирламчи ва иккиламчи иммун танқислик ҳолатининг мавжудлиги, зотилжамнинг нафақат патоген микроорганизмлар, балки шартли патоген ва замбуруғлар томонидан қўзғатилиши ҳамда вирусли зотилжамнинг оғир кечиши билан боғлиқлиги ҳисобига ривожланиши қайт қилинган...»<sup>1</sup>. Маълумки, болалар организмида иммун танқислиги ҳолати мавжуд бўлса, вирусли қўзғатувчи билан бошланиши мумкин ва тез оради бактериал инфекция қўшилиши билан давом этиши исботланган. Шу сабабли иммун танқислик ҳолати асоратлари натижасида ривожланадиган зотилжам касаллигининг хавфини олдини олишда патологоанатомик ташхислаш энг муҳим муаммоли масалаларидан бири ҳисобланади.

Жаҳонда болаларда иммун танқислик ҳолатидаги зотилжамнинг патологик белгилар орқали ташхислашни ўзига хос хусусиятлари ойдинлаштириш мақсадида қатор илмий тадқиқотлар амалга оширилмоқда. Бу борада бир ёшгача даврда зотилжамдан нобуд бўлганларнинг морфологик маълумотларини таҳлил қилиш ва иммун танқислиги мавжудлигини, аутопсия материалида иммун тизим аъзолари, тимуснинг зарарланиш хусусиятлари ҳамда даражасини, иммун танқислиги негизида вирусли ва атипик вирусли зотилжамдан нобуд бўлганлар аутопсиясида нафас тизими аъзолари патоморфологияси, иммун танқислиги негизида вирусли бактериал зотилжамдан нобуд бўлганларда ўпканинг патоморфологик ўзгаришларини ташхислаш ҳамда иммун танқислигини башоратлаш тартибини такомиллаштириш алоҳида аҳамият касб этади.

Мамлакатимизда соғлиқни сақлаш тизимини сифат жиҳатдан, жумладан, турли касалликлар натижасида юзага келадиган болаларда иммун танқислик ҳолатини ташхислаш, унинг оқибатида ривожланадиган касалликларни даволаш натижасидаги асоратларини олдини олишга катта эътибор қаратилмоқда. 2017–2021 йилларда Ўзбекистон Республикасини ривожлантиришнинг бешта устувор йўналиши бўйича Ҳаракатлар стратегиясига мувофиқ аҳолига тиббий хизмат кўрсатиш даражасини янги босқичга кўтаришда «...ихтисослаштирилган тиббий хизмат кўрсатиш қулайлиги ҳамда сифатини ошириш, тез ва шошилишч тиббий ёрдам тизимини

---

<sup>1</sup> Кислюк Г.И., Хрипков М.И. Возрастные аспекты сепсиса у детей //В сборнике: «Международной научной конференции, посвященной 83-летию Курского государственного медицинского университета», 2018. - С. 434-437.

янада ислоҳ қилиш, ногиронликнинг олдини олиш...»<sup>2</sup> каби вазифалар қўйилган. Шундан келиб чиққан ҳолда болалар орасида иммун танқислик ҳолати натижасида ривожланадиган зотилжамнинг эрта босқичда ташхислаш ва самарали даволаш тартибини қўллаш орқали касаллик самарали ташхислаш ва бартараф этиш долзарб илмий йўналишлардан бири бўлиб ҳисобланади.

Ўзбекистон Республикаси Президентининг 2017 йил 7 февралдаги ПФ–4947-сон «Ўзбекистон Республикасини янада ривожлантириш бўйича Ҳаракатлар стратегияси тўғрисида», 2018 йил 7 декабрдаги ПФ–5590-сон «Ўзбекистон Республикаси соғлиқни сақлаш тизимини тубдан такомиллаштириш бўйича комплекс чора-тадбирлар тўғрисида»ги фармонлари, 2017 йил 20 июндаги ПҚ–3071-сон «Ўзбекистон Республикаси аҳолисига 2017–2021 йилларда ихтисослаштирилган тиббий ёрдам кўрсатишни янада ривожлантириш чора-тадбирлари тўғрисида»ги Қарори ҳамда мазкур фаолиятга тегишли бошқа меъёрий-ҳуқуқий ҳужжатларда белгиланган вазифаларни амалга оширишга мазкур диссертация тадқиқоти муайян даражада хизмат қилади.

**Тадқиқотнинг республика фан ва технологиялари ривожланишининг устувор йўналишларига мослиги.** Мазкур тадқиқот республика фан ва технологиялар ривожланишининг VI. «Тиббиёт ва фармакология» устувор йўналишига мувофиқ бажарилган

**Муаммонинг ўрганилганлик даражаси.** Охирги йилларда дунё бўйича вирусли инфекциялар турларининг мунтазам равишда ортиши билан биргалликда уларнинг янги штаммлари пайдо бўлмоқда. Атипик зотилжам асосан вируслар, замбруғлар, паразитлар томонидан қўзғатилади ва кўпинча организмда иммун танқислиги мавжудлигида ривожланади. Охирги пайтларда атипик зотилжам асосан вирус этиологияли бўлиб, респиратор синцитиал вирус, грипп вируслари, аденовирус, цитомегаловирус, оғир ўткир респиратор синдром қўзғатувчи SARS COVID-19 вируси томонидан қўзғатилиши тасдиқланмоқда (Chen XB, 2020). Атипик зотилжам кўпинча ёшларда нафас йўлларида шомоллаш касаллиги кўринишида бошланади ва куруқ йўтал, мушакларда оғриқ, умумий ҳолсизлик, бурун оқиши, кучсиз харорат кўтарилиши, қон таҳлилида лейкоцитлар миқдорининг меёрлиги кузатилади. 2002 йил ноябр ойида Хитой давлатида SARS COVID-19 билан қўзғатилган ўткир ўпка етишмаслигига тезликда айланган атипик вирусли зотилжам аниқланган. 2 ой давомида бу касалликнинг 29та давлатга тарқалганлиги ва 8098та ҳолат аниқланганлиги, улардан 774 таси ўлим билан тугаганлиги кузатилган. нобуд бўлганлар орасида аксарияти 50 ёшдан ошганлар ташкил қилган (Chuan Qin, 2019). Бу касалликнинг яширин даври 2дан 10 кунчани ташкил қилган, 10-14 кун давомида кучли харорат берган ва клиник жиҳатдан 4 давр орқали ривожланган: I–гриппга ўхшаш инфекция 2-3 кун давом этган; II–иммун танқислиги даври 3-4 кун; III–атипик зотилжам даври дистресс синдром ва нафас етишмаслиги билан давом этган; IV–терминал даври шок ривожланиши билан давом этган. Эпидемия пайти летальность 9,6% ташкил

---

<sup>2</sup>Ўзбекистон Республикаси Президентининг 2017 йил 7 февралдаги ПФ–4947-сон «Ўзбекистон Республикасини янада ривожлантириш бўйича Ҳаракатлар стратегияси тўғрисида»ги Фармони.

қилган ва аксарият ҳолларда қандли диабет, гепатит ва юрак касалликлари бор пациентлар нобуд бўлган (Chen XB, Du SH, Lu J.C et al., 2020; Chuan Qin, Luoqi Zhou, Ziwei Hu, et al., 2019). Ушбу атипик зотилжам касаллигининг патологик анатомияси тўлиқ ўрганилмаганлигича қолмоқда.

Ўзбекистонда турли аъзо ва тизимларнинг функционал ҳолатининг турли касалликлар натижасида юзага келадиган патологик ўзгаришларни баҳолашда қатор муаллифлар иш олиб боришган (М.С.Абдуллаходжаева, 2000; 2010, Р.И.Исроилов, 2018; Б.А.Магруппов, 2015; Х.З.Турсунов, 2016) Ўзбекистон шароитида ЎРВИ билан касалланган болаларда грипп вируси - 52%, аденовирус - 29,5%, респиратор-синцитиал вирус - 12,5%, парагрипп - 16% нисбатда исботланган (З.Х.Алланазарова, 2009); янги туғилган чақалоқларда, айниқса, иммун танқислиги мавжуд бўлганда организмга тез юқадиган вирусли бронхопневмониялар ва уларнинг асорати сифатида қўшиладиган бактериал ва замбуруғли зотилжамлар патоморфологияси тўлиқ ўрганилмаган (Ахматова Н.К., 2018; Турсунов Х.З., 2007), бироқ, болаларда иммун танқислик ҳолатидаги зотилжамнинг патологик анатомиясининг ўзига хос хусусиятлари тўлиқ ўрганилмаган.

Шунинг учун иммун танқислиги мавжуд болаларда ривожланган вирусли инфекцияларнинг морфогенези ва морфологик ўзгаришларини ўрганиш бугунги кунда тиббиётда муҳим ҳал қилиниши лозим бўлган муаммолардан бири ҳисобланади.

**Диссертация тадқиқотининг диссертация бажарилган олий таълим муассасасининг илмий-тадқиқот ишлари режалари билан боғлиқлиги.** Диссертация тадқиқоти Андижон давлат тиббиёт институтининг илмий тадқиқот ишлари режасига мувофиқ №005.01.1500216 «Инсон ва тажриба хайвонлар организми ҳаёт фаолияти кўрсаткичларининг ҳар хил патологик омиллар таъсиридаги функционал, метаболик ва структур ўзгаришларнинг ўзига хослиги ва уларни коррекциялаш йўллари ҳамда эксперт баҳолашнинг янги имкониятлари» (2015–2020 йй.) мавзуси доирасида бажарилган.

**Тадқиқотнинг мақсади** бир ёшгача болаларда иммун танқислиги фонида ривожланган вирусли, атипик вирусли ва вирусли-бактериал зотилжамлар патоморфологик ўзгаришларини баҳолашни такомиллаштиришдан иборат.

**Тадқиқотнинг вазифалари:**

бир ёшгача зотилжамдан нобуд бўлганлар орасида клиник-анамнестик маълумотларини таҳлил қилиш ва иммун танқислиги мавжудлигини баҳолаш;

нобуд бўлганлар орасида болалар аутопсия материалдан иммун тизими марказий аъзоси тимусни ўрганиб, иммун танқислик турлари ва даражасини баҳолаш;

иммун танқислиги негизида вирусли ва атипик вирусли зотилжамдан нобуд бўлганларда аутопсиясида нафас тизими аъзолари патоморфологиясини баҳолаш;

иммун танқислиги негизида вирусли-бактериал зотилжамдан нобуд бўлганларнинг ўпкасининг патоморфологик ўзгаришларини баҳолаш.

**Тадқиқотнинг объекти** сифатида 2015-2021 йилларда Республика патологоанатомик марказнинг болалар бўлимида аутопсия текширувидан

ўтган, бир ёшгача даврда иммун танқислиги негиздаги зотилжамдан нобуд бўлган 82 нафар болалар ўпкаси олинган.

**Тадқиқотнинг предмети** сифатида иммун танқислиги мавжуд бир ёшгача ҳар хил этиологияли зотилжамлардан нобуд бўлган болалар тимусидаги акцидентал трансформация, атрофия ва туғма гипоплазияси ва ўпкасининг патоморфологик ўзгаришларини баҳолаш материаллари олинган.

**Тадқиқотнинг усуллари.** Тадқиқотда ҳал этиш ва мақсадга эришиш учун ишда морфологик, гистологик ва гистокимёвий ва статистик тадқиқот усулларидадан фойдаланилган.

**Тадқиқотнинг илмий янгилиги** қуйидагилардан иборат:

бир ёшгача даврда зотилжамдан вафот этган болаларда иммун танқислиги синдромида тимуснинг оғир даражадаги акцидентал трансформация, атрофия ва туғма гипоплазияси билан намоён бўлиши асосланган;

иммун танқислиги мавжуд бир ёшгача бўлган болаларда ўткир вирусли инфекция ва бактериал инфекциялар қўшилиши натижасида нобуд бўлган болаларнинг ўпкасидаги патоморфологик ўзгаришларни асосий кўрсаткич эканлиги исботланган;

болаларда иммун танқислиги негизда вирусли зотилжам асосан икки томонлама кўп ўчоқли, геморрагик бронхопневмония, грипп, геморрагик икки томонлама полисегментар зотилжам, парагрипп, серозли-десквوماتив-геморрагия, РС-вирус инфекцияли генерализацияланган зотилжам, аденовирусли инфекция, аралаш вирусли зотилжамлар кенг тарқалган геморрагик зотилжам билан намоён бўлиши исботланган;

иммун танқислиги бор болаларда вирусли зотилжам аксарият ҳолларда клиник морфологик жиҳатдан атипик кўринишда ривожланиши, дастлаб ўпкада кучли дисциркуляция ва қон қуйилишлар билан бошланиши, кейин ўпка эпителийси дистрофия ва деструкцияга учраши, кўчиб тушиши ва вирус таъсири қон томир ва оралиқ тўқимага тарқалиши исботланган.

**Тадқиқотнинг амалий натижалари** қуйидагилардан иборат.

коронавирусли атипик зотилжам бошқа ўткир респиратор вирусли инфекциялардан фарқли, ўпкада қисқа вақт ичида тарқоқ, ўпка тўқимасининг барча структур бирликларининг зарарланиши ва касаллининг асорати ривожланиши баҳоланган;

касалликнинг охириги даврида ўпка тўқимасида патоморфологик жиҳатдан фибробластларнинг кўпайиши билан давом этадиган пролифератив яллиғланиш ва унинг оқибатида интерстициал фибропластик альвеолит ривожланиши клиник даволаш тартибининг асоси ҳисобланган;

вирусли-бактериал зотилжамда ўпкада дастлаб геморрагик экссудатив яллиғланиш ривожланиб, унга бактериал инфекция қўшилиб, ўпкага тарқоқ ҳолда йирингли-некротик, серозли-фибринозли экссудатив яллиғланиш қўшилади, иммун танқислиги бўлганлигидан шартли-патоген бактериялар ва замбруғлар томонидан кўпинча аралаш кўринишидаги яллиғланишлар билан давом этишни эътиборга олиш кераклиги кўрсатилган.

**Тадқиқот натижаларининг ишончилиги** ишда қўлланилган назарий ёндашув ва усуллар, олиб борилган тадқиқотларнинг услубий жиҳатдан



тўғрилиги, етарли даражада материал танланганлиги, қўлланилган усулларнинг замонавийлиги, уларнинг бири иккинчисини тўлдирадиган морфологик, морфометрик, гистологик ва статистик текширув усуллари асосида бир ёшгача даврда зотилжамдан нобуд бўлган болалар тимуси ва ўпкасида ривожланган патоморфологик ва морфометрик ўзгаришларнинг ўзига хослиги ҳалқаро ҳамда маҳаллий тажрибалар билан таққослангани, хулоса, олинган натижаларнинг ваколатли тузилмалар томонидан тасдиқлаганлиги билан асосланган.

**Тадқиқот натижаларининг илмий ва амалий аҳамияти.** Тадқиқот натижаларнинг илмий аҳамияти тимусда ва ўпкадаги морфологик ва морфометрик ўзгаришлар ҳақида олинган маълумотлар иммун танқислиги фонида ривожланган зотилжамни клиник-морфологик баҳолашда ва бу касалликларни патогенетик даволаш усуллари ишлаб чиқишда асос бўлиб хизмат қилиши мумкинлиги, иммун танқислигига хос тимусдаги морфологик ўзгаришлар томирлар деворида дастлаб пўстлоқ қават кейин эса мағиз қават артериолалар, капиллярлар ва посткапилляр венулаларда, унга қўшимча ретикуляр стромаси ва лимфоцитларда ривожланадиган ўзгаришлар, охир оқибатда тимуснинг инвалюцияланиши ҳақидаги маълумотлар бир ёшгача бўлган болалар зотилжами клиник-морфологик баҳолашда ва бу касалликнинг неонатологлар ва педиатрлар томонидан патогенетик даволаш режалаштиришда фойдаланиши мумкинлиги билан изоҳланади.

Тадқиқот натижаларнинг амалий аҳамияти аутопсия материалидан фойдаланиб, бир ёшгача бўлган болалар иммун танқислиги таъсирида тимусда юз берадиган морфологик ва морфометрик ўзгаришлар, ҳамда унинг фонида ривожланган вирусли, вирусли-бактериал зотилжам асосида яратилган алгоритмли дастур бу касалликларни ҳам ретроспектив, проспектив усулда баҳолашда қўл келиши мумкинлиги билан изоҳланади.

**Тадқиқот натижаларининг жорий қилиниши.** Болаларда иммун танқислик ҳолатидаги зотилжамнинг патологик анатомиясининг ўзига хос хусусиятлари баҳолаш бўйича олинган илмий натижалар асосида:

зотилжамлар патоморфологияси бўйича илмий тадқиқотнинг натижалари асосида ишлаб чиқилган «Вирусли ва вирус-бактериал зотилжамлар патоморфологияси» номли услубий тавсияномаси тасдиқланган (Соғлиқни сақлаш вазирлигининг 2020 йил 29 сентябрдаги 8н-д/305-сон маълумотномаси). Мазкур услубий тавсиянома болаларда иммун танқислик ҳолатидаги зотилжамнинг патологик анатомиясининг морфологик ва морфометрик ўзига хос хусусиятлари баҳолаш, касалликнинг ўз вақтида самарали даволаш тартибини тизимли ташкиллаштириш имконини берган;

болаларда иммун танқислик ҳолатидаги зотилжамнинг патологик анатомиясининг ўзига хос хусусиятларини морфологик ташхислаш ва даволаш тартибини такомиллаштириш асосида олинган илмий натижалар соғлиқни сақлаш амалиётига, жумладан, Республика патологик анатомия марказининг Андижон, Фарғона ва Наманган вилоятларнинг патологик анатомия бюроларига тадбиқ қилинган (Соғлиқни сақлаш вазирлигининг 2021 йил 20 августдаги 08-09/10668-сон маълумотномаси). Натижада вирусли-бактериал

зотилжамда ўпкада дастлаб гемorraгик экссуватив яллиғланиш ривожланиб, унга бактериал инфекция кўшилиб, ўпкага тарқоқ ҳолда йирингли-некротик, серозли-фибринозли экссуватив яллиғланиш кўшилади, иммун танқислиги бўлганлигидан шартли-патоген бактериялар ва замбруғлар томонидан кўпинча аралаш кўринишидаги яллиғланишлар билан давом этишини асосий морфологик белгиси асослаш тартибини жорий қилиш имконини берган.

**Тадқиқот натижаларининг апробацияси.** Мазкур тадқиқот натижалари 4 та илмий анжуманда муҳокама қилинган, жумладан, 2 та халқаро ва 2 та республика илмий-амалий анжуманларида муҳокамадан ўтказилган.

**Тадқиқот натижаларининг эълон қилинганлиги.** Диссертация мавзуси бўйича жами 12 та илмий иш чоп этилган бўлиб, шулардан, Ўзбекистон Республикаси Олий аттестация комиссиясининг диссертацияларни асосий илмий натижаларини чоп этиш тавсия этилган илмий нашрларда 6 та мақола, жумладан, 2 таси республика ва 4 таси хорижий журналларда нашр этилган.

**Диссертациянинг тузилиши ва ҳажми.** Диссертация таркиби кириш, бешта боб, хулоса, фойдаланилган адабиётлар рўйхатидан иборат. Диссертациянинг ҳажми 120 бетни ташкил этган.

## ДИССЕРТАЦИЯНИНГ АСОСИЙ МАЗМУНИ

**Кириш** қисми ўтказилган тадқиқотларнинг долзарблиги ва заруратини асослашга, текшириш мақсади ва вазифалари, объект ва предметларини тавсифлашга бағишланган, тадқиқотнинг республика фан ва технологияларининг устувор йўналишларига мувофиқлиги кўрсатилган. Тадқиқотнинг илмий янгилиги ва амалий натижалари баён қилинган, олинган натижаларнинг илмий ва амалий аҳамияти очиб берилган, тадқиқот натижаларини амалиётга жорий қилиш, нашр этилган ишлар ва диссертация тузилиши бўйича маълумотлар келтирилган.

Диссертациянинг «**Болаларда зотилжам ва иммун танқислик ҳолатининг патоморфологик хусусиятларининг замонавий талқини**» деб номланган биринчи бобида мавзуга тегишли хорижий ва маҳаллий илмий манбалар таҳлили келтирилган. Иммун танқислик ҳолатида болаларда зотилжамнинг ривожланишида ўпкадаги ўзгаришларнинг морфофункционал ҳолати, болалар организм ҳимоя тизимлари ва кўрсаткичлари изоҳланган. Мазкур муаммоларнинг ўз ечими топилиши лозим бўлган жиҳатлари белгиланган.

Диссертациянинг «**Болаларда иммун танқислик ҳолатидаги зотилжамнинг патоморфологик хусусиятларининг баҳолаш материал ва усуллари**» деб номланган иккинчи бобида материал ва тадқиқот усуллари баёнига бағишланган. Мақсадга эришиш учун 2015-2021 йиллар давомида РПАМ да иммун танқислиги тасдиқланган ва вирусли, вирусли-бактериал зотилжамдан нобуд бўлган 82-та болалар аутопсияси материалларидан фойдаланилди. Коронавирусдан нобуд бўлган болалар аутопсия материали Зангиота инфекцион касалликлар шифохонаси

патологик анатомия бўлимида бажарилган тадқиқотларда олинган. Иммунотанқислик синдромини морфологик жиҳатдан тасдиқлаш учун нобуд бўлган болалар мурдасидан тимус бўлакчалари олиниб, текширилди ва олинган натижалар таҳлил қилинди. Биз материалимизни болалар ёш даврларига бўлишда Н.П.Гундобиннинг (1891 й.) халқаро таснифидан фойдаландик. Бу тасниф бўйича қуйидагича даврларга бўлинади: янги туғилганлик, неонатал давр 0-28 кун; кўкрак ёшидаги давр 1-ойдан 12 ойгача. Бу давр ўз навбатида: 3 ойгача – энг тез ўсиш даври; 4-6 ой – фақат кўкракдан эмиш даври; 7-12 ой – гўдаклик даврига бўлинади. Шунинг учун тадқиқот материали 4та гуруҳга ажратилди: 7 кунликдан 28 кунгача -1 гуруҳ, 29 кундан 3 ойликгача – 2-гуруҳ, 4 дан 6 ойгача – 3-гуруҳ, 7 дан 12 ойгача – 4-гуруҳ. Жами 82 нафар нобуд бўлган чақалоқларнинг 34 (41,46%) нафарини қиз жинсли чақалоқлар, 48 (58,54%) нафарини эса ўғил жинсига мансуб чақалоқлар ташкил қилган. Улардан I-гуруҳни 8 (9,76%) нафар (қизлар – 3 (3,66%), ўғиллар – 5 (6,1%)), II-гуруҳни 24 (29,27%) нафар, III-гуруҳни 36 (44%) ва IV-гуруҳни 14 (17,06%) нафар нобуд бўлган чақалоқлар ташкил этди. Нобуд бўлган болалар мурдасини патологоанатомик текширув Г.В.Шор усулида ички аъзолар органокомплексини тўлиқ эвисцерация қилиб олинди. Нафас тизими аъзоларининг ташқи кўриниши А.В.Цинзерлинг усулида ўрганилди.

Вирусологик текширув учун ўпканинг зотилжамга учраган ўчоқлари чегарасидан бўлакча стерил идишга ажратиб олинди. ЎРВИ вируслар антигенини люминесцент микроскопида трахея, бронхлар ва ўпкадан олинган негатив суртмаларда аниқланди. Суртмаларни иммунофлуоресцентда бўйаш учун А ва В грипп вируси II, III-типдаги парагрипп, аденовирус ва РС-вирусларнинг флуоресцентловчи антителаларидан фойдаланилди. Ўпка бўлакларидан тайёрланган гистологик препаратлар гематоксилин-эозин билан, мукополисахаридларни аниқлаш ШИК реакциясида, бириктирувчи тўқима ривожланиб, коллаген толаларнинг кўпайишини Ван-Гизон усулида, ўпка тўқимасидаги эластик толалар морфологик ҳолатини резорцин-фуксина (фукселин) билан вейгерт усулида аниқланди, ушбу гистокимёвий текширувлар ҳар бир гуруҳдан маълум сондаги танлаб олинган ҳолатларда ўтказилди (1-жадвалга қаранг).

#### 1-жадвал

#### Гуруҳлар бўйича гистокимёвий текширувлар тартиби ва сон кўрсаткичи

т/р	Бўёқлар тури	ГУРУҲЛАР								Жами:	
		I		II		III		IV			
		abs	%	abs	%	abs	%	abs	%	abs	%
1	Гематоксилин-Эозин	8	3,42	24	10,27	36	15,38	14	5,98	82	35,0
2	ШИК реакция	4	1,71	12	5,13	21	8,97	8	3,42	45	19,2
3	Ван-Гизон	6	2,56	16	6,84	28	11,97	9	3,84	59	25,3
4	Вейгерт	6	2,56	14	5,98	20	8,55	8	3,42	48	20,5
	Жами:	24	10,25	66	28,22	105	44,87	39	16,66	234	100

Тадқиқот натижаларини статистик қайта ишлашда «Statistica for Windows 7,0» персонал компьютерининг амалий дастур пакетидан фойдаланилган ҳолда амалга оширилди.

Диссертациянинг «**Бир ёшгача бўлган болаларда иммун танқисликнинг клиник-морфологик таҳлили ва назорат гуруҳи сифатида иммун танқислиги йўқ болаларда вирусли ва бактериал зотилжамнинг патоморфологияси**» деб номланган учинчи бобида бир ёшгача бўлган болаларда иммун танқислик ва зотилжамнинг клиник-анамнестик хусусиятларини таҳлил қилишга уларнинг касаллик тарихи ва аутопсия баённомасида келтирилган маълумотлар асос қилинди ва ўрганилди.

Биринчи гуруҳда, яъни 7-28 кунлик чақалоқларнинг 2 (2,44%) нафарида цитомегаловирусли зотилжам аниқланди. Морфологик таҳлил натижасига кўра ўрганилган материалда ЦМВга хос морфологик белгилар, яъни эпителийнинг “бойўғли кўзи”га ўхшаш шикастланиши альвелоцитларда пайдо бўлганлиги гистологик жиҳатдан тасдиқланди. Бу гуруҳдаги 2 (2,44%) нафар чақалоқда вирусли шартли патоген бактериал, 4 (4,88%) нафарида эса бактериал зотилжам ривожланганлиги аниқланди (2-жадвалга қаранг).

2-жадвал

**Бир ёшгача бўлган болаларда зотилжам турларининг учраш кўрсаткичи**

т/р	Клиник ташхис	ГУРУҲЛАР								Жами:	
		I		II		III		IV			
		abs	%	abs	%	abs	%	abs	%	abs	%
1	Цитомегаловирусли зотилжам	2	2,44	-	-	-	-	-	-	2	2,44
2	Вирусли-бактериал зотилжам	2	2,44	7	8,54	9	10,98	4	4,88	22	26,83
3	Бактериал зотилжам	4	4,88	9	10,98	13	15,85	5	6,1	31	37,8
4	Ўткир респиратор вирусли инфекцияли зотилжам	-	-	5	6,1	12	14,63	5	6,1	22	26,83
5	Коронавирусли зотилжам	-	-	-	-	2	2,44	3	3,66	5	6,1
	Жами:	8	9,76	21	25,6	36	43,9	17	20,74	82	100

Иккинчи гуруҳдаги жами 21 нафар болаларнинг 5 (6,1%) нафарида ЎРВИ ривожланганлиги иммунофлуоресцент текширувида тасдиқланди ва уларнинг 3 нафарида грипп А ва В, 2 нафарида парагрипп сабабли зотилжам ривожланганлиги аниқланди. Бу гуруҳнинг 7 (8,54%) нафарида вирусли-бактериал зотилжам, 9 (10,98%) нафарида бактериал зотилжам ташхиси қўйилган. Учинчи гуруҳда 12 (14,63%) нафар болаларда ЎРВИли зотилжам аниқланган (улардан грипп – 3 нафар, парагрипп – 3 нафар, аденовирус – 4 нафар ва респиратор синцитиал вирус 2 нафар болаларда аниқланган). Бу гуруҳдаги болаларнинг 9 (10,98%) нафарида вирусли-бактериал ва 13 (15,85%) нафарида эса бактериал зотилжам ташхиси тасдиқланган.

Тўртинчи гуруҳдаги болаларнинг 5 (6,1%) нафарида ЎРВИ кузатилган бўлиб, улардан 2 нафарида грипп, 3 нафарида аденовирус тасдиқланган. Вирусли-бактериал зотилжам 4 (4,88%) нафар ушбу гуруҳдаги болаларда аниқланган. Бактериал зотилжам (5 нафар – 6,1%) ҳам клиник-морфологик жиҳатдан тасдиқланган. Касаллик тарихларининг таҳлилига кўра II–IV-гуруҳларда ЦМВ туфайли ривожланган зотилжам кузатилмади. Вирус-бактериал микс инфекцияли зотилжам 22 (26,83%) нафар болаларда учраганлиги аниқланди. 6,1% (5 нафар) ҳолларда коронавирусли зотилжам патоморфологик жиҳатдан ўрганилди.

Бир ёшгача бўлган болаларда зотилжамнинг вируслар турига кўра учраш даражаси ушбу вируслар антигенини люминесцент микроскопда трахея, бронхлар ва ўпкадан олинган негатив суртмаларни ўрганиш натижасида аниқланди. Суртмаларни иммунофлуоресцентда бўйаш учун А ва В грипп вируси (H1N1, H3N2), II, III-типдаги парагрипп, аденовирус ва респиратор синцитиал вирусларнинг флуоресцентловчи антитаналаридан фойдаланилди.

Иммун танқислигининг морфологик белгилари сифатида аксарият ҳолларда тимусда барвақт акцидентал трансформацияси аниқланди. Бизнинг материалimizда жами 12 ҳолатда 3-даражали, 46 тасида 4-5-даражали акцидентал трансформация ривожланганлиги аниқланди. Тимуснинг 4-5-даражадаги АТ айрим ҳолларда Гассал таначаларидан пайдо бўлган бўшлиқлар ва каверналар кескин катталашиб, аъзонинг мағиз қаватини тўлиқ эгаллайди. Бўшлиқлар девори склерозланган ва ретикулезланган строма хужайра тузилмаларидан ташкил топади. Бўшлиқлар ичида нобуд бўлган, парчаланган тўқима ва хужайра қолдиқлари, айримларида Гассал таначаларининг таркибий қисми бўлган шох, некроз ва кальцинозланган моддалар учрайди. Бу бўшлиқлар атрофини зич ҳолдаги қўпол толали бириктирувчи тўқима ўраб олган. Ядроси хужайранинг четки қисмига сурилиб, кариопикноз ва кариолизисга учрайди, бир сўз билан айтилганда бу хужайралар нобуд бўлади. Уларнинг ўрнига ретикулоцитлар ва фиброцитлар пролиферацияланиб кўпаяди, тимус бўлаклари тўқимасини қоплаб ретикулез ва склерозга олиб келади. Бу ўзгаришларга параллел ҳолда тимус бўлаклари орасидаги бириктирувчи тўқимали стромаси ҳам ўсиб кўпайиб, қалинлашади. Бунда, тимуснинг мағиз қаватида ҳам ўзига яраша атрофия, дистрофия ва деструкцияли ўзгаришлар ривожланиб, Гассал таначалар кистоз бўшлиқларга айланади, ретикулоэпителий ва ретикуляр хужайралари метаплазияланиб, ретикулоцитларга айланади. Баъзида бу турдаги атрофия жараёнида атроф тўқимадаги ёғ клетчаткасининг пролиферацияланиб, тимус бўлакларига ўсиб кириши билан ҳам давом этади.

Биз ишимизнинг материали сифатида ажратиб олинган бир ёшгача даврда зотилжам касаллигидан нобуд бўлган болалар аутопсия маълумотларини таҳлил қилинганда аниқландики, жами 4та ёш бўйича даврларда нобуд бўлган болаларнинг 26да (31,7%) ўткир респиратор вирусли инфекция, 22да (26,8%) вирусли-бактериал зотилжам ва 34да (41,5%) бактериал зотилжам аниқланган. ЎРВИ инфекциялардан асосан грипп, парагрипп ва РС инфекцияли зотилжам ривожланганлиги

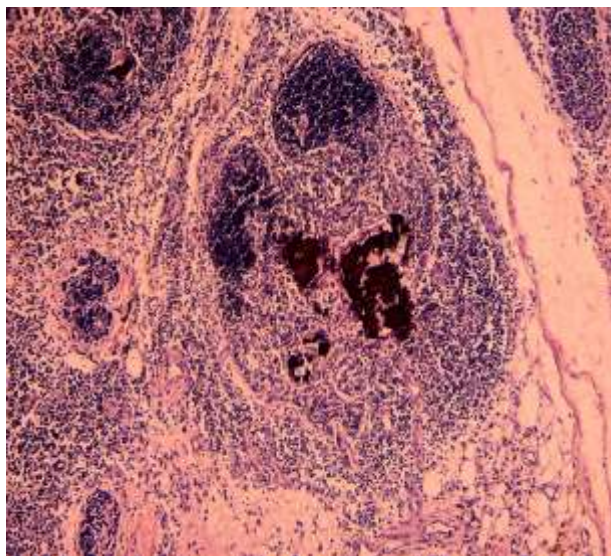
кузатилган. Вирусли-бактериал зотилжамда этиологик жиҳатдан вируслар билан шартли патоген бактериялар қўшилиб келганлиги аниқланган. Иммуни танқислик ҳолатини аниқлашда асосий мезон сифатида иммуни тизимнинг марказий аъзоси, яъни тимусда ривожланган морфологик ўзгаришлар олинган. Жами 82 та ҳолатдан 8,5% тимуснинг туғма гипоплазияси, 14,6% да 3-даражали АТ, 56,1% - 4-5-даражали АТ ва 20,7% тимуснинг орттирилган атрофияси аниқланган. Морфологик жиҳатдан тимусда ривожланадиган 3-5-даражали акцидентал трансформацияда пўстлоқ қаватида лимфоцитлар батомом йўқолиб, ўрнини ретикулоэпителий, ретикулоцит, фиброцит ва ёғ ҳужайралари босиб кетади. Қайтмас даражадаги атрофияга учраган тимус бўлаклари кескин атрофияланиб, коллапсланиб, кичиклашади, атрофидан қўпол толали бириктирувчи ва ёғ тўқимаси билан ўралади.

Диссертациянинг «**Иммуни танқислик мавжуд болаларда вирусли ва атипик зотилжамнинг патоморфологик хусусиятлари**» деб номланган тўртинчи бобда текшириш натижалари шуни кўрсатдики, иммуни танқислиги бор, вирусли зотилжамдан бир ёшгача бўлган даврда нобуд бўлган болаларда, касаллик асосан икки томонлама бронхопневмония кўринишида, ўчоқли аксарият ҳолларда II, IV, IX и X-сегментларининг шикастланиши билан намоён бўлди. Ўпка тўқимасидаги яллиғланиш ўчоқлари кўп сонли, ҳар хил катталиқдаги, асосан ўпканинг марказий қисмини эгаллаган, кучли қон айланишининг бузилиши билан давом этганлиги кузатилди. Бу болалар анамнезида касалхонага тушгангунча 3 кундан 10 кунгача касалланганлиги аниқланди. Касалхонага тушгандан кейин 29,4% болалар биринчи куннинг ўзида, 27,6% 3 кун давомида, 16,5% 4-куни ва 9,8% 5-куни нобуд бўлганлиги аниқланди.

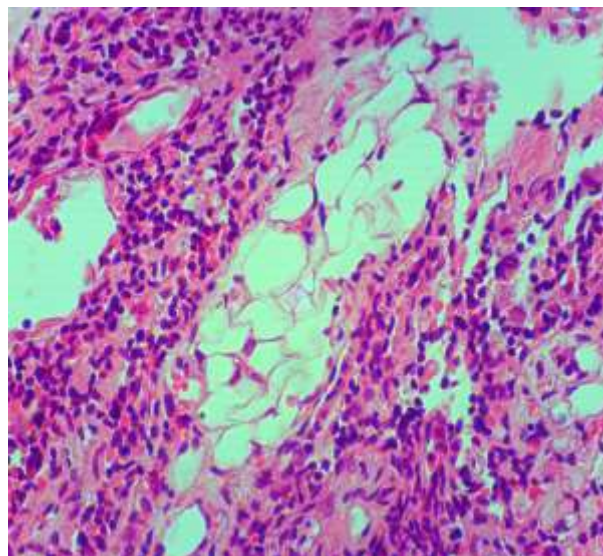
Вирусли зотилжамга хос морфологик ўзгаришлар трахеяда, бронхларда ва ўпкада аниқланиши, вирусларнинг бу аъзоларга нисбатан тропизм хусусиятига эга эканлигини кўрсатади. Суртмаларни флуоресцентловчи микроскопда ўрганилганда шу ҳолат аниқландики, вирус билан шикастланган эпителий ўз тукларини йўқотиб, ноаниқ шаклга киради, бир-бири билан боғланиши йўқолади ва ўз жойидан кўчиб тушади, яъни десквамацияланади. Агар микроскоп объектида пайдо бўлган цилиндрик эпителий цитоплазмасида аниқ флуоресцентланиш пайдо бўлса натижани мусбат деб ҳисобланади. Ҳир хил респиратор вирусларнинг антигенлари турли эпителий ҳужайраларида ва уларнинг ёки ядроси, ёки цитоплазмасида аниқланади. Гриппда цилиндрик эпителийнинг ҳам ядро, ҳам цитоплазмасида (1- ва 2-расмга қаранг) нурланиш кузатилади. Парагриппда эса эпителий цитоплазмасининг перинуклеар соҳасида нурланиш жойлашганлиги аниқланди. РС-вирусда нурланиш симпластга айланган эпителий тўпламларида ёки кўп ядроли эпителий ҳужайралар цитоплазмаси перинуклеар соҳасида аниқланди.

РС-вирус билан кўзғатилган зотилжамда макроскопик жиҳатдан ўпкада қон томирлар тўлақонлиги, яллиғланиш ўчоқларнинг орқа ва пастки бўлақларда жойлашганлиги, зичлашиб, қора-қизил рангга кирганлиги кузатилди. Бу ўчоқлар кесиб кўрилганда кесим юзасидан қонли суюқлик оқиб тушганлиги кузатилди. Юқори нафас йўллари шиллиқ пардасида

морфологик ўзгаришлар кам ривожланган, фақат бўшлиғида кўпikli суюқлик борлиги аниқланади.



**1-расм. Тимус бўлакчалари ҳар хил, пўстлоғида лимфоцитлар тўплами, мағиз каватида кальциноз. Бўёқ: Г-Э. Х: 10x10.**

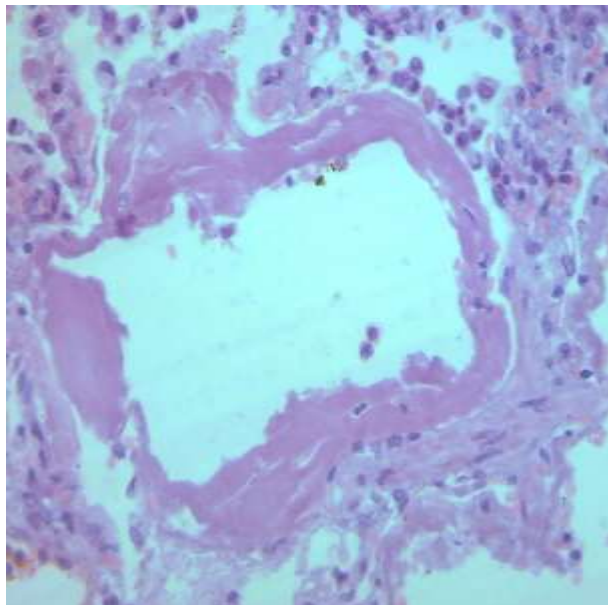


**2-расм. Тимус паренхимасида ёғ тўқимаси ўсиб кўпайган. Бўёқ: Г-Э. Х: 10x40.**

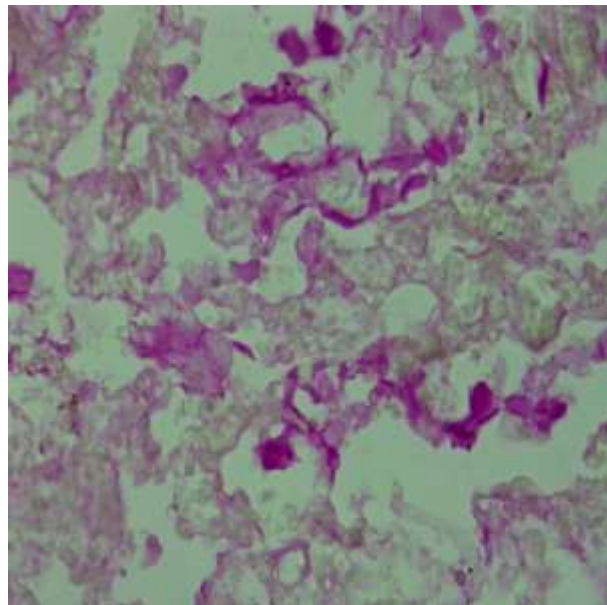
Асосий морфологик ўзгаришлар ўпканинг респиратор қисмида серозли-дескваматив, гигант хужайрали ва интерстициал зотилжам ривожланганлиги кузатилади. Агар нобуд бўлган бола организмида кучли ривожланган иммун танқислиги мавжуд бўлса, РС-вирусли инфекция организмга кенг генерализацияланиб кенг тарқалганлиги ва бошқа ички аъзолар ҳам шикастланганлиги кузатилади. Бу аъзоларда ҳам гигант хужайрали симпластлар пайдо бўлиб, атрофида лимфоид инфилтрат тўпланганлиги кузатилади. РС-вирусли инфекцияда ўлим сабаби сифатида бронхопальмонал обструкция ҳисобига кўпинча нафас ва юрак-томир етишмаслиги аниқланади.

ЎРВИ зотилжамлар чала туғилган болаларда яна ҳам чуқурроқ патоморфологик ўзгаришлар билан намоён бўлади. Кўпинча альвеолалар деворига ёпишган ҳолдаги эозин билан бўялган гиалин оксидига ўхшаш мембраналар (3-расмга қаранг) пайдо бўлиши билан тавсифланади. Айрим альвеолалар бўшлиғини деярлик тўлиқ тўлдирганлиги кузатилади. Ўпка тўқимасида кучли шиш ва тўлақонлик асосида ателектаз ва дистелектаз ўчоқлари пайдо бўлганлиги топилади. Альвеолалар оралиғи тўқимаси лимфоид ва макрофагал хужайралар инфилтрати билан қопланган. Альвеолалар бўшлиғида пайдо бўлган гиалин мембраналар таркибини аниқлаш мақсадида ШИК реакция бўёғи билан бўялганда шу ҳолат аниқландики, гиалин мембраналар таркибида нафақат оксил, балки углевод таркибли гликопротеидлар ҳам борлиги кузатилди (4-расмга қаранг). Яъни ШИК реакцияси билан бўялган препаратларда альвеолалар бўшлиғидаги гиалин мембраналар таркибида ШИК мусбат бўялган моддалар борлиги

тасдиқланди. Бундан хулоса қилиш мумкинки, гиалин мембраналар таркиби аралаш, яъни фибрин оксиллари, гликопротеидлар ва фосфолипидлардан иборатлиги аниқланди.



**3-расм. Чала туғилган 3 ойлик бола ўпкаси. Альвеола бўшлиғида гиалин мембрана. Бўк: Г-Э. X: 10x40**

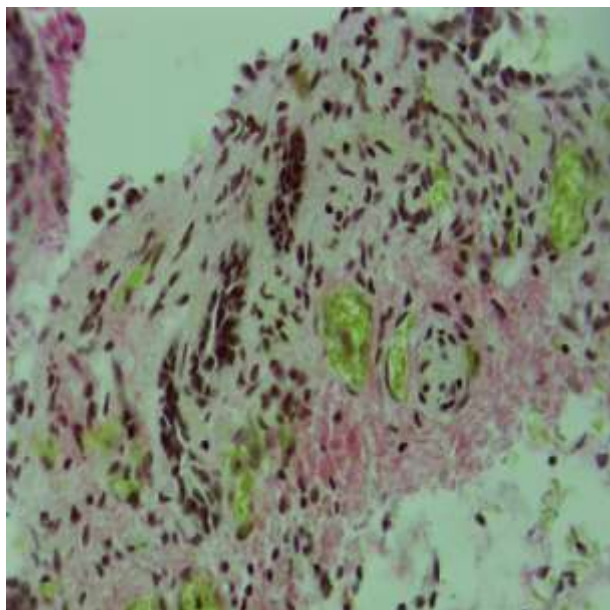


**4-расм. Гиалин мембраналар таркибида ШИК мусбат моддалар яъни гликопротеидлар борлиги кўрсатилган. Бўк: ШИК реакция. X: 10x40**

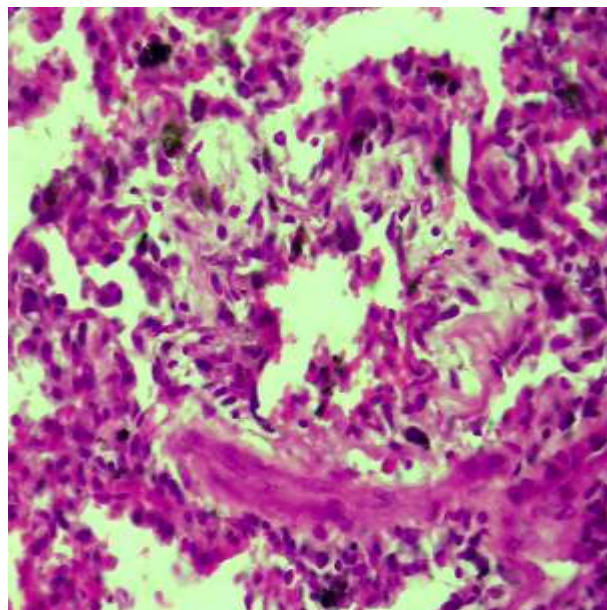
Вирусли зотилжамдан нобуд бўлган болаларда иммун танқислиги тимуснинг 4-5 даражали акцидентал инвалюцияси, атрофияси, морфофункционал майдонларининг атрофияланиши асосида тасдиқланди. Иммун танқислиги бор болаларда вирусли зотилжам асосан икки томонлама кўп ўчоқли, гемorraгик бронхопневмония кўринишида, аксарият ҳолларда II, IV, IX и X-сегментларининг шикастланиши билан намоён бўлади. Иммунтанқислик бўлса грипп кўпинча асоратланган гемorraгик икки томонлама полисегментар зотилжам, парагрипп серозли-дескваматив-гемorraгик зотилжам, РС-вирусли инфекция генерализацияланган зотилжам, аденовирусли инфекция серозли-шилимшиқли, аралаш вирусли зотилжам эса кенг тарқалган гемorraгик зотилжам билан намоён бўлади. Вирусли зотилжамларнинг морфологик диагностик белгиси сифатида: гриппда цитоплазмаси кенгайган гигант хужайра, парагриппда эпителийлари бири-бири билан ёпишган ёстикча, РС-вирусли инфекцияда кўп ядроги симпластлар, аденовирусли инфекцияда ядроси гипертрофияланган гигант хужайра аниқланади. Атипик зотилжамдан нобуд бўлганлар ўпка тўқимасини микроскоп остида ўрганилганда қуйидаги ўзига хос патоморфологик ўзгаришлар кузатилади. Микроскопнинг катта объектида ўрганилганда, ўпка тўқимасининг шиш, плазмorraгия ва яллиғланиш ҳисобига зичлашгани кузатилади. Атипик зотилжамнинг яна бир ҳолатида ўпка тўқимаси кучли деформацияга ва деструкцияга учраб, ҳар хил катталик ва шаклдаги йирик-йирик каверноз бўшлиқлар пайдо қилганлиги кузатилади. SARS-CoV-2 вируси



билан кўзғатилган атипик зотилжамда ўпка тўқимасида ривожланадиган патоморфологик ўзгаришларнинг яна бир ўзига хослиги, бу ўпка тўқимаси таркибидаги бириктирувчи тўқима хужайраларининг пролиферацияланиб кўпайиши ҳисобланади. Бунинг сабаби вируснинг S оксили таъсирида фаоллашган ACE2 фермент фибробластларни пролиферацияга учратади. Ушбу микрофотографияда кўринганидек ўпка тўқимасининг деярлик барча соҳаларида, яъни бронхлар, томирлар атрофи ва альвеолалар оралиқ тўқимасида фибробластлар кўпайиб, тутам-тутам тузилмаларни пайдо қилган (5-расмга қаранг). Бронхлар ва томирлар атрофида фақат фибробластлар тутами пайдо бўлган бўлса, альвеоллар оралиқ тўқимасида лимфоид хужайралар билан биргаликда пролифератив инфилтратлар айланган. Проллифератив ва склеротик жараёни аниқлаш учун ўпка тўқимаси Ван-Гизон усулида бўялди. Бунда маълум бўлдики, коронавирус таъсирида яллиғланган ўпка тўқимасида пикрофуксин билан мусбат бўялган коллаген толалар (6-расмга қаранг) деярлик барча соҳада, яъни яллиғланиш ўчоғида, бронхлар ва қон томирлар атрофида кўпайиб, фибробластлар пролиферацияланишини тасдиқланди.



**5-расм. Кароновирუსли атипик зотилжамда ўпка тўқимасида фибробластлар ва коллаген толаларнинг кўпайиши. Бўёқ: ван-Гизон, X: 10x40.**

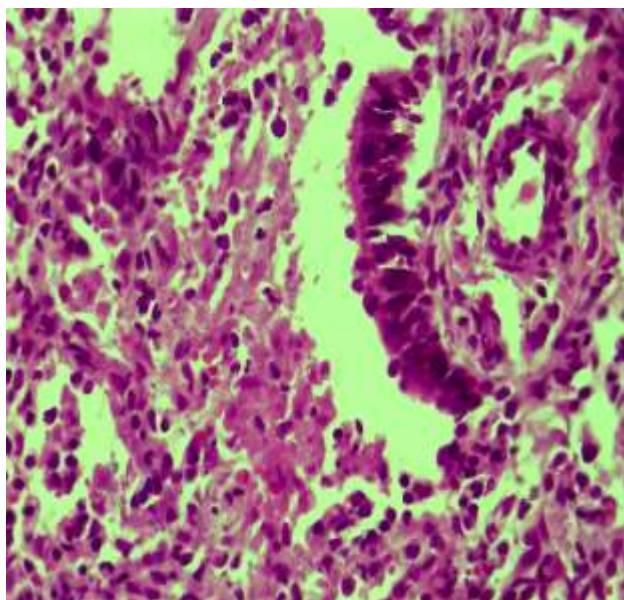


**6-расм. Вирусли атипик зотилжамда ўпка қон томирлари девори фибробластларининг пролиферацияси. Бўёқ: Г-Э. X: 10x40.**

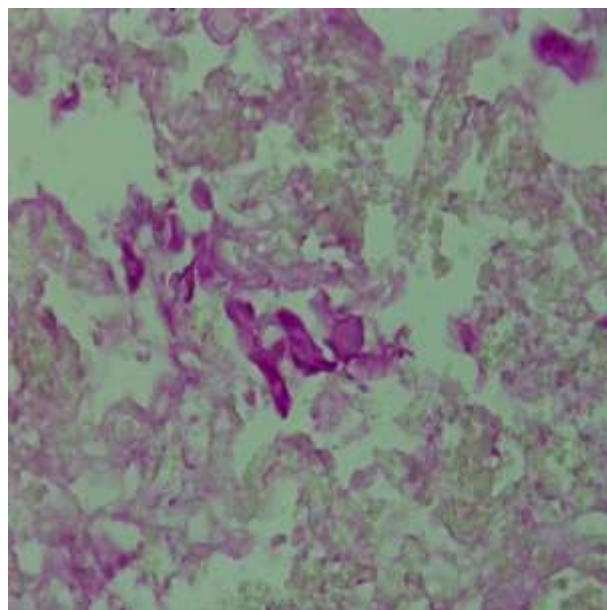
Алоҳида фибробластли инфилтратларни микроскопнинг катта объективида ўрганилганда, маълум бўлдики инфилтратнинг марказида ёш, гиперхром тузилишга эга бўлган фибробластлар ўрин эгаллаган. Инфилтратнинг чет қисмларида эса сийрак жойлашган, нисбатан етилган, шакли чўзинчоқ, орасида толали тузилмалар пайдо қилган фиброцитлар жойлашган. Четки қисмнинг айрим жойларида лимфоид хужайрали инфилтратция пайдо бўлаётганлиги кузатилди.

Периваскуляр соҳада пайдо бўлган фибробластли инфилтратнинг ўзига хослиги шундан иборатки, томир девори тўқима тузилмалари билан зич ҳолда аралашиб, бирикиб кетганлиги кузатилади. Бунда томир эндотелийсининг ҳам ядро, ҳам цитоплазмаси йириклашиб гиперхромазия ҳолатдалиги тасдиқланади. Коронавирус таъсирида ўпка тўқимасида ривожланган фибробластлар пролиферацияланиши аслида сурункали яллиғланишга хос бўлган морфологик ўзгариш бўлиб, унинг оқибатида бириктирувчи тўқима ўсиб кўпаяди. Қуйидаги микрофотографияда ўпканинг альвеоляр тўқимаси кўрсатилган, унда коронавирус таъсирида пролиферацияга учраган фибробластлар такомиллашиб, дифференциаллашиб, етилган, яъни яхши такомиллашган фиброцитларга айланганлиги, ўзидан толали тузилмалар ишлаб чиқарганлиги кузатилади. Бу ҳолат гистокимёвий усулда, яъни ван-Гизон усулида бўялганда коллаген толаларнинг кўплиги ва уларнинг пикрофуксин билан мусбат бўялганлиги кузатилади. Натижада ўпканинг альвеолалар оралиғи тўқимаси қалинлашиб, зичлашиб, фиброз тўқимага айланганлиги тасдиқланади. Бу жараёни фиброзланган интерстициал альвеолит касаллиги дейилади. Иммуни танқислиги бор организмларда вирусли зотилжам аксарият ҳолларда клиник-морфологик жиҳатдан атипик кўринишда ривожланади. Вирусли атипик зотилжам дастлаб ўпкада кучли дисциркуляция ва қон қуйилишлар билан бошланади, кейин ўпка эпителиysi дистрофия ва деструкцияга учраб, кўчиб тушади ва вирус таъсири қон томир ва оралиқ тўқимага тарқалади. Коронавирусли атипик зотилжам ўткир касаллик бўлган билан, касалликнинг охири даврида ўпка тўқимасида патоморфологик жиҳатдан фибробластларнинг кўпайиши билан давом этадиган пролифератив яллиғланиш ва унинг оқибатида интерстициал фибропластик альвеолит ривожланиши кузатилади.

Диссертациянинг «**Болаларда вирусли-бактериал зотилжамнинг патологик анатомияси**» деб номланган бешинчи бобда вируслар бактериялар билан ассоциацияланган ҳолда кўзғатилган зотилжамнинг патоморфологик ўзгаришлари авваламбор кўзғатувчиларнинг турига, биринкетинлик билан юқиш пайтига, бактерияларнинг кўшилиш даврига, болалар преморбид ҳолатига ва касалликнинг давомийлигига боғлиқ. Вирусли-бактериал зотилжам бошланишининг илк даврларида нобуд бўлган болалар ўпкаси морфологик жиҳатдан ўрганилганда кўпинча ўпка тўқимаси, плевра пардалари ва бронхлар шиллиқ пардада кўп сонли майда ўчоқли қон қуйилишлар мавжудлиги аниқланди. Парагрипп аниқланган ҳолатларда вирусли зотилжам ўзига хос ўзгаришлар билан, яъни бронх ва бронхиолалар эпителийсининг бир-бири билан ёпишиб, ёстикчалар пайдо қилганлиги (7-расмга қаранг) ва ўрндан кўчиб тушиб, бронхиолалар бўшлиғини тўлдирганлиги аниқланди. Ушбу ёстикча кўринишидаги кўчиб тушган эпителий тўплами ШИК реакция усулида тўқ бинафша рангли хужайралар кўринишида намоён бўлади (8-расмга қаранг).



**7-расм. Парагрипп+стафилакоккли зотилжам. Парагриппга хос бронх эпителийси ёстикчаси. Бўёқ: Г-Э. X: 10x40.**



**8-расм. Ёстикча кўринишида кўчиб тушган эпителий хужайраларининг ШИК мусбат бўялиши. Бўёқ: ШИК реакция. X: 10x40.**

Респиратор-синцитиал вирус қўзғатган зотилжам морфологик жиҳатдан ўзига хос бўлиб, бронхлар ва альвеолалар эпителийсида кўп ядроли гигант хужайралар, яъни симпластлар пайдо бўлади. агар бу вирусли зотилжамга бактериалар қўшиладиган бўлса, бизнинг материалимизда кўпинча грамм мусбат бактериялардан: *staphylococcus aureus*, грамм манфийларидан *Klebsiella pneumoniae*, *Proteus mirabilis*, *E.Coli*, *Enterobacter* қўшилганлиги аниқланди. Ўпкани ташқи томонидан ўрганилганда аниқландики, ўпканинг шишга ва геморрагияга учраганлигига қўшимча кўп ўчоқли кулранг-қизил рангли, асосан орқа томонида жойлашган, зичлашиб-қатиклашган бактериал яллиғланишли ўчоқлар аниқланади. нафас йўллариининг пастки, яъни бронхлар ва респиратор қисми бўшлиқларида серозли ёки серозли-геморрагик, баъзида фибринозли экссудат борлиги топилади. Вирусли зотилжамларнинг айрим ҳолатларида иккиламчи қўзғатувчилар сифатида замбруғлар ҳам аниқланди, замбруғларнинг қўшилиши болалар организмида иммун танқислиги, гипотрофия ва анемия мавжудлигидан далолат беради. бунда, зотилжам кўпинча икки томонлама, майда ўчоқли, интерстициал тўқимаси шикастланган, айрим ҳолатларда яллиғланиш жараёни плевра бўшлиғига ҳам таркаган ҳолатдалиги аниқланди. Микроскопик жиҳатдан ўрганилганда, ўпка тўқимасида артериал гиперемия, майда қон куйилишлар, микроваскулит ва интерстициал альвеолит мавжудлиги топилади. Яллиғланиш ўчоқларида нейтрофилли лейкоцитар, плазмоцитар ва макрофагал инфильтрация борлиги тасдиқланади. оралик тўқиманинг диффуз яллиғланиши натижасида альвеолоцитлар кучли дистрофияга ва некробиозга учраганлиги, аксариятиниинг десквомацияланиб, кўчиб тушганлиги кузатилди.

Вирусли-бактериал зотилжамда ўпкада дастлаб геморрагик экссудатив яллиғланиш ривожланиб, унга бактериал зотилжамга хос ўзгаришлар, яъни йирингли-некротик, серозли-фибринозли экссудатив яллиғланиш қўшилиб,

иккала ўпкада ҳам тарқоқ ҳолдаги, бронхоальвеоляр тўқимани қамраб олган полиморф кўринишли яллиғланиш ривожланиши билан намоён бўлади.

Вирусли зотилжамга стрептококк ёки стафилакоккли шикастланиш кўшилса, геморрагик экссудатив яллиғланишга йирингли-некротик жараёнлар кўшилиб, яллиғланиш ўчоқлари кўпинча ўпканинг пастки ва орқа бўлақларини қамраб олади.

Шартли-патоген бактериялар ва замбруғлар кўшилиши болалар организмда иммун танқислиги ва бошқа кўшимча касалликлар мавжудлигини кўрсатади ва зотилжам кўпинча аралаш кўринишидаги яллиғланишлар билан давом этади

## ҲУЛОСАЛАР

«Болаларда иммун танқислик ҳолатидаги зотилжамнинг патологик анатомияси» мавзусидаги фалсафа доктори (PhD) диссертация бўйича олиб борилган тадқиқот натижалари асосида қуйидаги хулосалар тақдим этилди:

1. Бир ёшгача даврда зотилжамдан нобуд бўлган болалар организмда иммун танқислиги тимуснинг қуйидаги ўзгаришлари билан намоён бўлди: 14,6% да 3-даражали тимуснинг акцидентал трансформацияси, 56,1% да 4-5 даража акцидентал трансформация, 20,7% да тимуснинг атрофияси, 8,5% тимуснинг туғма гипоплазияси.

2. Иммун танқислиги бор болаларда вирусли зотилжам асосан икки томонлама кўп ўчоқли, геморрагик бронхопневмония кўринишида, аксарият ҳолларда II, IV, IX и X-сегментларининг шикастланиши билан намоён бўлади ва грипп кўпинча асоратланган геморрагик икки томонлама полисегментар зотилжам, парагрипп серозли-десквоматив-геморрагик зотилжам, РС-вирусли инфекция генерализацияланган зотилжам, аденовирусли инфекция серозли-шилимшиқли, аралаш вирусли зотилжам эса кенг тарқалган геморрагик зотилжам билан намоён бўлади.

3. иммун танқислиги негизида ривожланган вирусли зотилжам одатдагига нисбатан ўпкага кенг тарқалган, деструктив ўзгаришларга бой, ўткир респиратор дистресс-синдромли геморрагик яллиғланиш билан давом этиши билан намоён бўлди;

4. Коронавирусли атипик зотилжам бошқа ЎРВИ вирусларидан фарқ қилиб, ўпкада қисқа вақт ичида тарқоқ, ўпка тўқимасининг барча структур бирликларининг зарарланиши билан давом этадиган, касалликнинг охириги даврида ўпка тўқимасида патоморфологик жиҳатдан фибробластларнинг кўпайиши билан давом этадиган пролифератив яллиғланиш ва унинг оқибатида интерстициал фибропластик альвеолит ривожланиши кузатилади.

5. Вирусли-бактериал зотилжамда ўпкада дастлаб геморрагик экссудатив яллиғланиш ривожланиб, унга бактериал инфекция кўшилиб, ўпкага тарқоқ ҳолда йирингли-некротик, серозли-фибринозли экссудатив яллиғланиш кўшилади, иммун танқислиги бўлганлигидан шартли-патоген бактериялар ва замбруғлар томонидан кўпинча аралаш кўринишидаги яллиғланишлар билан давом этади.

**НАУЧНЫЙ СОВЕТ DSc.04/30.12.2019.Tib.30.03  
ПО ПРИСУЖДЕНИЮ УЧЕНЫХ СТЕПЕНЕЙ ПРИ  
ТАШКЕНТСКОЙ МЕДИЦИНСКОЙ АКАДЕМИИ**

---

**АНДИЖАНСКИЙ ГОСУДАРСТВЕННЫЙ  
МЕДИЦИНСКИЙ ИНСТИТУТ**

**КАДИРОВ КОМИЛЖОН ЗАКИРДЖАНОВИЧ**

**ПАТОЛОГИЧЕСКАЯ АНАТОМИЯ ПНЕВМОНИИ У ДЕТЕЙ НА  
ФОНЕ ИММУНОДЕФИЦИТА**

**14.00.15 – Патологическая анатомия**

**АВТОРЕФЕРАТ ДИССЕРТАЦИИ  
ДОКТОРА ФИЛОСОФИИ (PhD) ПО МЕДИЦИНСКИМ НАУКАМ**

**ТАШКЕНТ – 2021**

Тема диссертации доктора философии (PhD) по медицинским наукам зарегистрирована в Высшей аттестационной комиссии при Кабинете Министров Республики Узбекистан за № В2020.2.PhD/Tib1196.

Диссертация выполнена в Андijanском государственном медицинском институте. Автореферат диссертации на трех языках (узбекский, русский (английский (резюме)) на размещен на веб-странице Ученого совета (www.tma.uz) и на Информационно-образовательном портале «Ziynet» (www.ziynet.uz).

Научный руководитель:

**Исраилов Ражаббой**  
доктор медицинских наук, профессор

Официальные оппоненты:

**Турсунов Хасан Зияевич**  
доктор медицинских наук, профессор

**Машаринов Азамат Собирович**  
доктор медицинских наук

Ведущая организация:

**Международный Казахско-Турецкий Университет имени Ходжи Ахмада Яссави (Казахстан)**


Защита диссертации состоится на заседании Ученого совета при Ташкентской медицинской академии DSc.04/30.12.2019.Tib.30.03 «25» 11 2021 г. в 14<sup>00</sup> часов (Адрес: 100109, г. Ташкент, ул.Фароби, д.2. Зал заседаний Ташкентской медицинской академии, 4 этаж 1-го учебного корпуса. Тел./Факс: (+99878) 150-78-25, e-mail: tta2005@mail.ru.).


С диссертацией можно ознакомиться в Информационно-ресурсном центре Ташкентской медицинской академии (зарегистрирована за № Р01). Адрес: 100109, Ташкент, Алмазарский район, улица Фароби, 2. Ташкентская Медицинская Академия, 2-й учебный корпус «Б» крыло, 1-й этаж, 7 кабинет. Тел./Факс: (+99878) 150-78-14.


Автореферат диссертации разослан «12» ноябрь 2021 года.

(реестр протокола рассылки № add от «12» ноябрь 2021 года).



  
**Г.И. Шайхова**  
Председатель научного совета по присуждению учёных степеней, доктор медицинских наук, профессор

  
**Д.Ш. Алимухамедов**  
Ученый секретарь научного совета по присуждению учёных степеней, доктор медицинских наук

  
**А.Б. Саидов**  
Председатель научного семинара при научном совете по присуждению учёных степеней, доктор медицинских наук

## **ВВЕДЕНИЕ (аннотация диссертации доктора философии (PhD))**

**Актуальность и востребованность темы диссертации.** Острая пневмония является одной из актуальных социальных проблем в системе здравоохранения в мире. Ежегодно во всем мире у 155 миллионов людей диагностируется пневмония, из которых 1,8 миллиона умирают от этой болезни, что составляет 20% всех смертей. В Узбекистане заболеваемость и смертность от острых респираторных инфекций, включая пневмонию, у детей до 1 года остается высокой. По данным ВОЗ, вместе с тем что уровень смертности от детской пневмонии составляет 3-4% в развитых странах и 10–20% в развивающихся странах, было признано, что развитие детской пневмонии и тип возбудителя зависят от наличия первичного и вторичного иммунодефицита, существующего в организме ребенка, а также было отмечено, что пневмонию вызывают не только патогенные микроорганизмы, но и условно патогенные микроорганизмы и грибки, а также их взаимосвязь с тяжелым течением пневмонии вирусного происхождения ...»<sup>1</sup>. Известно, что если в организме детей наблюдается состояние иммунодефицита, пневмония может начаться с вирусного возбудителя и быстро прогрессировать, с присоединением бактериальной инфекции. Поэтому патологоанатомическая диагностика является одним из важнейших вопросов предотвращения развития пневмонии в результате осложнений иммунодефицита.

По всему миру проводится ряд научных исследований для уточнения особенностей диагностики патологических признаков пневмонии у детей с иммунодефицитом. В связи с этим особое значение приобретают анализ морфологических данных о смертях от пневмонии у детей в возрасте до одного года и наличие состояния иммунодефицита, изучение патоморфологии органов дыхательной системы при вскрытии больных, умерших от вирусной и атипичной вирусной пневмонии на почве иммунодефицита, особое значение имеет диагностика патоморфологических изменений легких у умерших от вирусно-бактериальной пневмонии на почве иммунодефицита, а также совершенствование прогнозирования иммунодефицита.

В нашей стране большое внимание уделяется качеству системы здравоохранения, в том числе диагностике иммунодефицитов у детей, вызванных различными заболеваниями, профилактике осложнений, возникающих в результате лечения заболеваний, которые развиваются вследствие иммунодефицита. В соответствии со Стратегией действий по пяти приоритетным направлениям развития Республики Узбекистан на 2017–2021 годы, при повышении уровня медицинских услуг на новый этап «...поставлены задачи по повышению удобства и качества специализированных медицинских услуг, дальнейшему реформированию

---

<sup>1</sup> Кислюк Г.И., Хрипков М.И. Возрастные аспекты сепсиса у детей // В сборнике: «Международной научной конференции, посвященной 83-летию Курского государственного медицинского университета», 2018. - С. 434-437.

системы экстренной медицинской помощи, профилактике инвалидности ...»<sup>2</sup>. Поэтому одним из актуальных научных направлений является эффективная диагностика и устранение заболевания путем ранней диагностики и лечения заболевания, развивающегося в результате иммунодефицита у детей.

Данное диссертационное исследование в определенной степени служит выполнению задач, определенных в Указах Президента Республики Узбекистан № УП-4947 «О Стратегии действий по дальнейшему развитию Республики Узбекистан» от 7 февраля 2017 г., № УП-5590 «О комплексных мерах по коренному совершенствованию системы здравоохранения Республики Узбекистан» от 7 декабря 2018 г., Постановлениях Президента Республики Узбекистан № ПП-3071 «О мерах по дальнейшему развитию оказания специализированной медицинской помощи населению Республики Узбекистан на 2017–2021 годах» от 20 июня 2017 г., а также в других нормативных правовых документах данной сферы деятельности.

**Соответствие исследования приоритетным направлениям развития науки и технологий республики.** Диссертационная работа выполнена в соответствии с приоритетным направлением развития науки и технологий Республики Узбекистан: VI. «Медицина и фармакология»

**Степень изученности проблемы.** В последние годы, в связи с неуклонным ростом числа типов вирусных инфекций во всем мире, появляются новые их штаммы. Атипичная пневмония вызывается в основном вирусами, грибами, паразитами и часто развивается при наличии иммунодефицита в организме. В последнее время атипичная пневмония имеет в основном вирусную этиологию, подтверждено, что она вызывается респираторно-синцитиальным вирусом, вирусами гриппа, аденовирусом, цитомегаловирусом, вирусом SARS COVID-19, вызывающим тяжелый острый респираторный синдром (Chen X.B., 2020). Атипичная пневмония часто начинается в виде инфекций дыхательных путей у молодых людей и сопровождается сухим кашлем, мышечными болями, общей слабостью, насморком, слабой лихорадкой, нормальным количеством лейкоцитов в анализе крови. В ноябре 2002 года в Китае был обнаружен атипичный штамм вируса, который быстро прогрессировал до острой легочной недостаточности, вызванной SARS COVID-19. За 2 месяца болезнь распространилась на 29 стран, было выявлено 8 098 случаев, из которых 774 закончились смертельным исходом. Среди числа погибших большинство людей были старше 50 лет (Chuan Qin, 2019). Инкубационный период заболевания составлял от 2 до 10 дней, протекал с сильной лихорадкой в течение 10–14 дней и клинически развивался в течение 4 периодов: I- гриппоподобная инфекция длилась 2–3 дня; II – период иммунодефицита длился 3-4 дня; III – период, в течение которого атипичная пневмония протекала дистресс-синдромом и дыхательной недостаточностью; IV- терминальный период продолжался развитием шока. Во время эпидемии

---

<sup>2</sup> Указ Президента Республики Узбекистан №УП-4947 от 7 февраля 2017 года «О Стратегии действий по дальнейшему развитию Республики Узбекистан».



летальность составляла 9,6%, в большинстве случаев пациенты с сахарным диабетом, гепатитом и сердечными заболеваниями погибали (Chen X.B., Du S.H., Lu J.C. et al., 2020; Chuan Qin, Luoqi Zhou, Ziwei Hu et al., 2019). Патологическая анатомия этой атипичной пневмонии остается неясной.

Ряд авторов работали над оценкой патологических изменений функционального состояния различных органов и систем в Узбекистане в результате различных инфекционных заболеваний (Абдуллаходжаева М.С., 2000; 2010; Исроилов Р.И., 2018; Магруппов Б.А., 2015; Турсунов, 2016): у детей с ОРВИ в Узбекистане вирус гриппа доказан в количестве – 52%, аденовирус – 29,5%, респираторно-синцитиальный вирус – 12,5%, парагрипп – 16% (Алланазарова З.Х., 2009); патоморфология бактериальной и грибковой пневмонии, возникающей как следствие высоко заразной бронхопневмонии вирусной этиологии, особенно у детей с иммунодефицитом не изучена до конца (Ахматова Н.К., 2018; Турсунов Х.З., 2007), особенности патологической анатомии иммунной системы у детей с иммунодефицитом до конца не изучены.

Таким образом, изучение морфогенеза и морфологических изменений вирусных инфекций, развивающихся у детей с иммунодефицитными состояниями, являются одним из важных вопросов, требующих решения в современной медицине.

**Связь диссертационного исследования с планами научно-исследовательских работ высшего образовательного учреждения, где выполнена диссертация.** Диссертационное исследование выполнено по плану научно-исследовательских работ № 005.01.1500216 Андижанского государственного медицинского института по теме: «Функциональные, метаболические и структурные характеристики параметров жизни человека и опытных животных при различных формах экспериментальной патологии, ведущие к новым способам их коррекции, а также к новым возможностям экспертной оценки» (2015–2020 гг.).

**Цель исследования** заключается в усовершенствовании оценки патоморфологических изменений вирусных, атипичных вирусных и вирусно-бактериальных пневмоний, развившихся на фоне иммунодефицита у детей до года.

**Задачи исследования:**

провести анализ клинико-anamнестических данных и оценить наличие иммунодефицита у умерших от пневмонии детей в возрасте до одного года;

оценить типы и степени иммунодефицита путем исследования тимуса, центрального органа иммунной системы по материалам аутопсии умерших детей;

оценить патоморфологию органов дыхательной системы при аутопсии у пациентов с вирусной и атипичной пневмонией на почве иммунодефицита;

оценить патоморфологические изменения в легких умерших от вирусно-бактериальной пневмонии на фоне иммунодефицита.

**Объектом исследования** явились легкие 82 детей в возрасте до одного года, вскрытых в детском отделении Республиканского

патологоанатомического центра в период 2015–2021 гг., в анамнезе которых был иммунодефицит.

**Предметом исследования** явилось изучение морфологических изменений легких у детей, умерших от пневмонии различной этиологии в возрасте до одного года, с иммунодефицитом, обусловленным акцидентальной трансформацией, атрофией и врожденной гипоплазией тимуса.

**Методы исследования.** Для решения и достижения цели в исследовании использовались морфологические, гистологические, гистохимические и статистические методы исследования.

**Научная новизна исследования** заключается в следующем:

обосновано, что у детей, умерших от пневмонии в возрасте до одного года, при иммунодефицитном синдроме тяжелая акцидентальная трансформация тимуса проявляется атрофией и врожденной гипоплазией;

доказано, что патоморфологические изменения в легких являются основным показателем у детей с иммунодефицитом, умерших в результате присоединения острой вирусной и бактериальных инфекций в возрасте до одного года;

доказано, что вирусная пневмония у детей с иммунодефицитом проявляется в виде двусторонней многоочаговой, геморрагической бронхопневмонии, гриппа, геморрагической двусторонней полисегментарной пневмонии, парагриппа, серозно-десквамативной геморрагии, генерализованной пневмонии с РС-вирусной инфекцией, аденовирусной инфекции, смешанной вирусной пневмонии;

доказано, что вирусная пневмония у детей с иммунодефицитом в большинстве случаев с клинико-морфологической точки зрения развивается атипично, сначала проявляется сильной дисциркуляцией и массивными кровоизлияниями, в последующем дистрофией и деструкцией эпителия легкого, десквамацией эпителия и распространением влияния вируса на сосуды и интерстициальную тканью.

**Практические результаты исследования** заключаются в следующем:

оценено отличие атипичной коронавирусной пневмонии от других ОРВИ, распространением за короткое время, поражением всех структурных единиц легочной ткани и способствованием развития осложнений заболевания;

в более поздних периодах заболевания в легком пролиферативное воспаление с увеличением числа фибробластов и с развитием вследствие этого интерстициального фибропластического альвеолита считались основой клинической схемы лечения с патоморфологической точки зрения

при вирусной-бактериальной пневмонии в легких сначала развивается серозно-геморрагическое экссудативное воспаление, к которому присоединяется бактериальная инфекция, вызывающая диффузное гнойно-некротическое, серозно-фибринозное экссудативное воспаление. В связи с наличием иммунодефицита необходимо учитывать продолжение течения заболевания с развитием воспаления смешанного типа, вызванного условно-патогенными бактериями и грибами.

**Достоверность результатов исследования** подтверждается применением в исследовании теоретических подходов и методов, методологической точности исследования, адекватном подборе материала, современности используемых методов, морфологических, морфометрических, гистологических и статистических методах, специфика патоморфологических и морфометрических изменений тимуса и легких детей, умерших от пневмонии в возрасте до одного года, основана на сопоставлении международного и отечественного опыта, вывод которого подтвержден компетентными органами.

**Научная и практическая значимость результатов исследования.** Научная значимость результатов исследования заключается в том, что данные о морфологических и морфометрических изменениях тимуса и легких могут служить основой для клинико-морфологической оценки пневмонии и разработки патогенетического лечения этих заболеваний на фоне иммунодефицита, учитывая изменения в корковом и мозговом слоях, артериолах, капиллярах и посткапиллярных венулах, помимо ретикулярной стромы и лимфоцитов. Сведения об инволюции тимуса, могут быть использованы неонатологами и педиатрами для клинической и морфологической оценки пневмонии у детей до одного года и планирования патогенетического лечения.

Практическая значимость результатов исследования заключается в том, что морфологические и морфометрические об данные изменениях в тимусе под влиянием иммунодефицита у детей в возрасте до 1 года с использованием материалов аутопсии, а также алгоритмической программы на основе вирусных, вирусно-бактериальных пневмоний, возникших на ее фоне, может помочь в ретроспективной и проспективной оценке этих заболеваний.

**Внедрение результатов исследований.** На основе полученных научных результатов по оценке особенностей патологической анатомии пневмонии у детей в состоянии иммунодефицита:

на основе результатов научных исследований патоморфологии пневмоний разработана и утверждена методическая рекомендация «Патоморфология вирусной и вирусно-бактериальной пневмонии» (справка Министерства здравоохранения № 8н-д/305 от 29 сентября 2020 года). Данная методическая рекомендация позволила оценить морфологические и морфометрические особенности патологической анатомии пневмонии у детей с иммунодефицитом, организовать своевременную и эффективную схему лечения заболевания;

научные результаты, полученные на основе совершенствования морфологической диагностики и схемы лечения, внедрены в практическое здравоохранение, в частности, патологоанатомические бюро Андижанской, Ферганской и Наманганской областей Республиканского центра патологической анатомии (справка Министерства здравоохранения № 08-09/10668 от 20 августа 2021 года). В результате это позволило внедрить порядок обоснования основного морфологического признака вирусно-бактериальной пневмонии, при которой в легких сначала развивается геморрагическое экссудативное воспаление, затем к нему присоединяется

бактериальная инфекция, присоединяется диффузное гнойно-некротическое, серозно-фибринозное экссудативное воспаление, из-за наличия иммунодефицита с продолжением в виде смешанного воспаления с присоединением условно-патогенных бактерий и грибов.

**Апробация результатов исследования.** Результаты исследования были обсуждены на 4 научных конференциях, в том числе на 2 международных и 2 республиканских научн-практических конференциях.

**Публикация результатов исследования.** Всего по теме диссертации опубликовано 15 научных работ, в том числе 6 статей в научных изданиях, рекомендованных Высшей аттестационной комиссией Республики Узбекистан для публикации основных научных результатов диссертаций, из них 2 в республиканских и 4 в зарубежных научных журналах.

**Структура и объем диссертации.** Диссертация состоит из введения, пяти глав, заключения, списка использованной литературы. Объем диссертации 120 страниц.

## **ОСНОВНОЕ СОДЕРЖАНИЕ ДИССЕРТАЦИИ**

**Вводная часть** посвящена обоснованию актуальности и необходимости исследования, целям и задачам исследования, описанию объекта и тематики, соответствия исследования приоритетным направлениям развития науки и технологий республики. Описана научная новизна и практические результаты исследования, раскрыта научная и практическая значимость полученных результатов, внедрение научных результатов в практику, приведены опубликованные работы и описана структура диссертации.

Первая глава диссертации **«Современная интерпретация патологической анатомии пневмонии у детей с иммунодефицитом»** содержит анализ зарубежных и отечественных научных источников по данной теме. Даны разъяснения морфофункционального статуса изменений легких при развитии пневмонии у детей с иммунодефицитом, описана детская иммунная система и ее показатели. Определены аспекты этих проблем, требующие решения.

Вторая глава диссертации **«Материалы и методы оценки патоморфологических особенностей пневмонии в состоянии иммунодефицита у детей»** посвящена описанию материалов и методов исследования. Для этого использованы материалы аутопсии 82 детей с подтвержденным иммунодефицитом и умерших от вирусной, вирусно-бактериальной пневмонии в 2015–2021 годах в Республиканском патологоанатомическом центре. Аутопсийные материалы взяты от детей, погибших от коронавирусной инфекции в Зангиатинской инфекционной больнице. Иммунодефицит подтвержден клиническими и лабораторными исследованиями. Для морфологического подтверждения иммунодефицита были получены и исследованы фрагменты тимуса умерших детей. Мы использовали международную классификацию Н.П.Гундобина (1891 г.) для деления возрастных периодов в развитии детей. Согласно этой

классификации различают: новорожденный, т.е. неонатальный период 0–28 дней; период грудного возраста от 1 до 12 месяцев. Этот период в свою очередь делится: до 3 месяцев – период наиболее быстрого роста; 4–6 месяцев – период только грудного вскармливания. Поэтому материалы исследования разделены на 4 группы: от 7 дней до 28 дней – 1 группа, от 29 дней до 3 месяцев – 2 группа, от 4 до 6 месяцев – 3 группа, от 7 до 12 месяцев – 4 группа. Из 82 умерших младенцев 34 (41,46%) были младенцами женского пола и 48 (58,54%) младенцами мужского пола. Из них 8 детей (9,76%) относятся к I группе (3 девочки (3,66%), 5 мальчиков (6,1%)), 24 ребенка (29,27%) ко II группе, 36 ребенка к III группе (44%), а группа IV – 14 (17,06%). Патологическое исследование трупа умерших детей проводилось по методике Г.В.Шора с полной эвисцерацией внутренних органов. Внешний вид органов дыхательной системы изучали по методике А.В.Цинзерлинга.

Для вирусологического исследования с пораженного пневмонией участка легкого, бронхов и трахеи делали мазки-отпечатки, которые окрашивали люминисцирующими сыворотками в рабочих разведениях. Антигены вирусов ОРВИ выявляли с помощью люминесцентной микроскопии. Для иммунофлуоресцентного окрашивания мазков использовали люминисцирующие сыворотки с флуоресцентными антителами к вирусам гриппа А (H1N1, H3N2), гриппа В, парагриппа типов II, III, аденовируса и РС-вируса.

Гистологические препараты, приготовленные из тканей легкого были окрашены гематоксилин-эозином, ШИК-реакцией для обнаружения мукополисахаридов, развитие соединительной ткани и разрастание коллагеновых волокон определяли по методу Ван Гизона, морфологический статус эластических волокон в легочной ткани определяли по методу Вейгерта с резорцин-фуксином (фукселином), эти гистохимические исследования были выполнены в определенном количестве отобранных случаев из каждой группы (см. таблицу 1).

**Таблица 1**

**Порядок проведения гистохимических исследований по группам и количественный показатель**

п/н	Виды окраски	ГРУППЫ								ВСЕГО:	
		I		II		III		IV			
		abs	%	abs	%	abs	%	abs	%	abs	%
1	Гематоксилин-Эозин	8	3,42	24	10,27	36	15,38	14	5,98	82	35,0
2	ШИК реакция	4	1,71	12	5,13	21	8,97	8	3,42	45	19,2
3	Ван-Гизон	6	2,56	16	6,84	28	11,97	9	3,84	59	25,3
4	Вейгерт	6	2,56	14	5,98	20	8,55	8	3,42	48	20,5
	Всего:	24	10,25	66	28,22	105	44,87	39	16,66	234	100

Статистическая обработка результатов исследования проводилась с использованием пакета практической программы персонального компьютера “Statistica for Windows 7.0”.

В третьей главе диссертации «Клинико-морфологический анализ иммунодефицита у детей до года и патоморфология вирусных и бактериальных пневмоний у детей без иммунодефицита как контрольная группа» анализ клинико-морфологических особенностей иммунодефицита и пневмонии у детей в возрасте до одного года основывался на изучении данных, представленных в их историях болезни и протоколах вскрытия.

В первой группе, т.е. у 2 детей (2,44%) 7–28 дневного возраста, была определена цитомегаловирусная пневмония. По результатам морфологического анализа были подтверждены морфологические признаки, характерные для ЦМВ такие как: гигантоклеточная пневмония с появлением в альвеолоцитах повреждений эпителия в виде «совиного глаза» (см. таблицу 2).

**Таблица 2**

**Показатель встречаемости типов пневмонии у детей до одного года**

п/н	Клинический диагноз	ГРУППЫ								Всего:	
		I		II		III		IV			
		abs	%	abs	%	abs	%	abs	%	abs	%
1	Цитомегаловирусная пневмония	2	2,44	-	-	-	-	-	-	2	2,44
2	Вирусно-бактериальная пневмония	2	2,44	7	8,54	9	10,98	4	4,88	22	26,83
3	Бактериальная пневмония	4	4,88	9	10,98	13	15,85	5	6,1	31	37,8
4	ОРВИ-пневмония	-	-	5	6,1	12	14,63	5	6,1	22	26,83
5	Коронавирусная пневмония	-	-	-	-	2	2,44	3	3,66	5	6,1
	Всего:	8	9,76	21	25,6	36	43,9	17	20,74	82	100

У 2х (2,44%) младенцев было подтверждено развитие вирусной пневмонии, у 4 (4,88%) развитие условно-патогенной бактериальной пневмонии. Всего у 5х детей (6,1%) из 21 развитие ОРВИ подтверждается иммунофлюоресцентным методом, при этом выявлены вирусы гриппа А и В, у 2х детей - парагриппа с развитием пневмонии. У 7 (8,54%) поставлен диагноз вирусно-бактериальной пневмонии, у 9 (10,98%) поставлен диагноз бактериальной пневмонии. У 12 (14,63%) был определена пневмония с ОРВИ (из них у 3х был определен грипп, у 3х парагрипп, у 4х аденовирус, у 2х респираторно-синцитиальный вирус). У 9 детей (10,98%) из этой группы подтверждена вирусно-бактериальная пневмония, у 13 (15,85%) была подтверждена бактериальная пневмония.

У 5 (6,1%) детей из четвертой группы наблюдалась ОРВИ, из них у 2х был подтвержден грипп, у 3х аденовирус. У 4 (4,88%) у детей из этой группы была подтверждена вирусно-бактериальная пневмония. Бактериальная пневмония у 5ти детей (6,1%) была подтверждена клинико-морфологически. По анализу историй болезни в II–IV группах не наблюдалось развития пневмонии, вызванной ЦМВ. Было определено развитие бактериальной микс инфекционной пневмонии у 22 (26,83%) детей; коронавирусная пневмония выявлена у 5 детей (6,1%).

Частота встречаемости пневмонии вирусной этиологии у детей в возрасте до одного года была определена путем изучения антигенов этих вирусов при иммунофлюоресцентном исследовании мазков, взятых из трахеи, бронхов и легких. Для окрашивания мазков иммунофлюоресцентным методом, использовали флуоресцентные антитела к вирусам гриппа А и В (H1N1, H3N2), парагриппа типов II, III, аденовирусу и респираторно-синцитиальным вирусам.

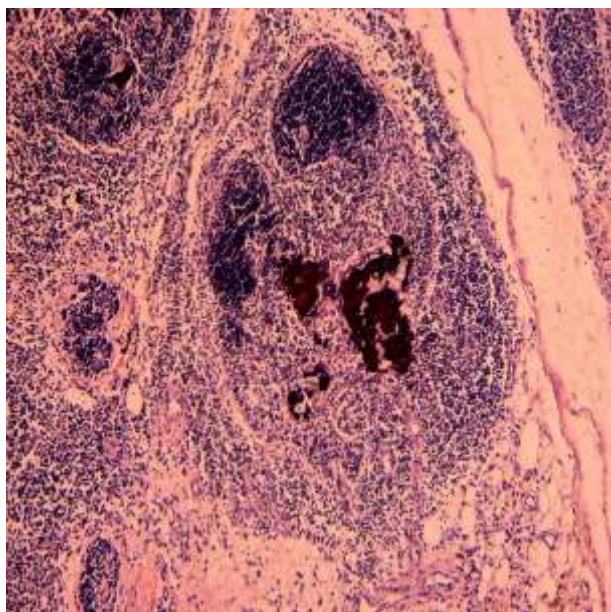
Выявление ранней АТ тимуса расценивается как морфологический признак иммунодефицита. В нашем материале всего изучено 12 случаев 3-го уровня, у 46 было определено развитие АТ 4-5 уровня. Для АТ вилочковой железы 4-5 степени характерно образование телец Гассалья с кистозной трансформацией и фиброзом, которые иногда значительно увеличивались в размерах, и в большом количестве располагались в мозговом слое органа. Стенка полостей состоит из склерозированных и ретикулезных клеточных структур стромы. Внутри полостей обнаруживаются мертвые, фрагментированные ткани и остатки клеток, у некоторых встречаются роговое вещество, некрозы и кальцинированные вещества, входящие в состав телец Гассалья. Эти полости окружены плотной грубоволокнистой соединительной тканью. Ядро выталкивается на периферию клетки и претерпевает кариопикноз и кариолизис, словом, эти клетки погибают. Вместо этого ретикулоциты и фиброциты пролиферируют и размножаются, покрывая ткань фрагментов тимуса, что приводит к ретикулезу и склерозу. Параллельно с этими изменениями строма соединительной ткани между сегментами вилочковой железы также разрастается и утолщается. При этом мозговом слое вилочковой железы развиваются атрофия, дистрофия и деструктивные изменения, тельца Гассалья превращаются в кистозные полости, ретикулоэпителиальные и ретикулярные клетки метаплазируют и превращаются в ретикулоциты. Иногда этот тип атрофии продолжается, даже когда жировая ткань в окружающей ткани разрастается и прорастает в сегменты вилочковой железы.

При анализе данных аутопсии детей, умерших от пневмонии в возрасте до одного года, распределение детей было по 4-м возрастным группам: 1 группа: 7–28 дней, 2 группа: 1–3 месяца, 3 группа: 4–6 месяцев, 4 группа: 7–12 месяцев. Установлено, что в целом у 26 (31,7%) детей наблюдалась острая респираторная вирусная инфекция, у 22 (26,8%) была вирусно-бактериальная пневмония и у 34 (41,5%) была бактериальная пневмония. Из вирусов выявлялись преимущественно вирус гриппа, парагриппа и РС-инфекция с пневмонией. При вирусно-бактериальной пневмонии также выявлена смешанная микрофлора из условно-патогенных бактерий. Морфологические изменения, развивающиеся в центральном органе иммунной системы – вилочковой железе, были приняты за основной критерий определения состояния иммунодефицита. Из 82 случаев у 8,5% диагностирована врожденная гипоплазия вилочковой железы, у 14,6% – АТ 3 степени, у 56,1% – АТ 4-5 степени и у 20,7% – приобретенная атрофия вилочковой железы. При акцидентальной трансформации 3–5 степени, которая морфологически развивается в тимусе, лимфоциты полностью исчезают в корковом слое и заменяются ретикулоэпителиальными, ретикулоцитарными, фиброцитарными и

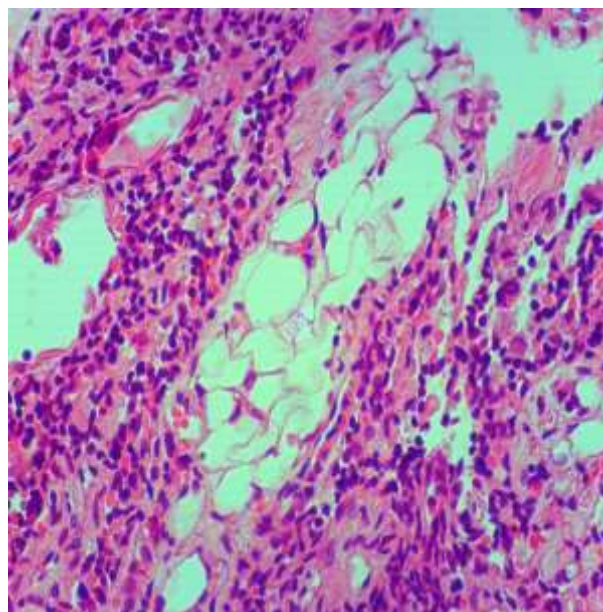
жировыми клетками. Кусочки вилочковой железы необратимо подвергаются атрофии, коллапсу, уменьшаются, развивается грубоволокнистая соединительная и жировая ткань.

В четвертой главе диссертации «**Патоморфологические особенности вирусной и атипичной пневмонии у детей с иммунодефицитом**» результаты показали, что у детей с иммунодефицитом, умерших от вирусной пневмонии в возрасте до одного года, заболевание протекает преимущественно в форме двусторонней бронхопневмонии, проявляется очаговыми повреждениями II, IV, IX, X-сегментов. Было замечено, что воспалительные очаги в легочной ткани были многочисленными, разного размера, в основном занимали значительную часть легкого, с тяжелыми нарушениями кровообращения. Эти дети болели от 3 до 10 дней до госпитализации. После госпитализации 29,4% детей умерли в первые сутки, 27,6% – на 3-е, 16,5% – на 4-е и 9,8% – на 5-е сутки.

Обнаружение характерных для вирусных пневмоний морфологических изменений в глотке, бронхах и легких позволяет предположить, что вирусы способствовали формированию иммунодефицита и развитию тяжелых осложнённых форм пневмонии. Исследование мазков под флюоресцентным микроскопом показало, что поврежденный вирусом эпителий теряет ворсинки, принимает неопределенную форму, теряет контакт друг с другом и выпадает со своего места, т.е. десквамируется. Результат считается положительным, если при просмотре в люминисцентном микроскопе имеется яркая флуоресценция в цитоплазме цилиндрического эпителия. Антигены различных респираторных вирусов обнаруживаются в разных эпителиальных клетках и в их ядре или цитоплазме. При гриппе часто наблюдалось тотальное свечение клеток, излучение наблюдается как в ядре, так и в цитоплазме цилиндрического эпителия (см. рисунок 1 и 2).



**Рис. 1. Фрагменты тимуса разные, скопление лимфоцитов в корковом веществе, кальциноз в мозговом слое. Окраска: Г-Э. X: 10x10.**



**Рис. 2. В паренхиме вилочковой железы жировая ткань разрастается и увеличивается. Окраска: Г-Э. X: 10x40.**

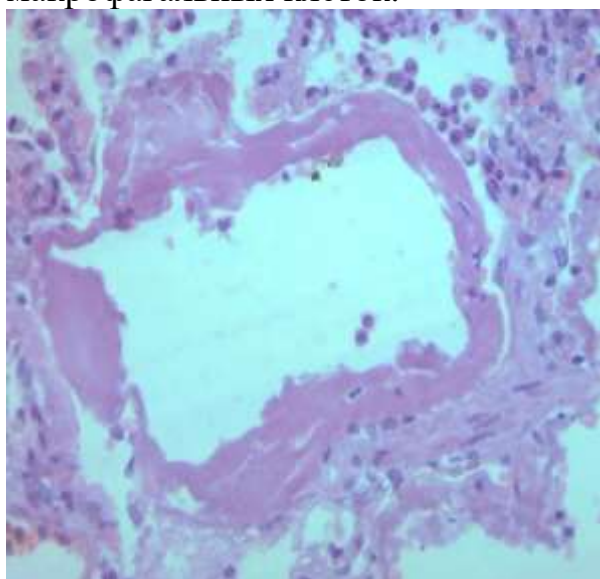


При парагриппе излучение было обнаружено в перинуклеарной области цитоплазмы эпителия. Излучение в РС-вирусе было обнаружено в эпителиальных пучках, которые стали симпластическими, или в перинуклеарной области цитоплазмы многоядерных эпителиальных клеток.

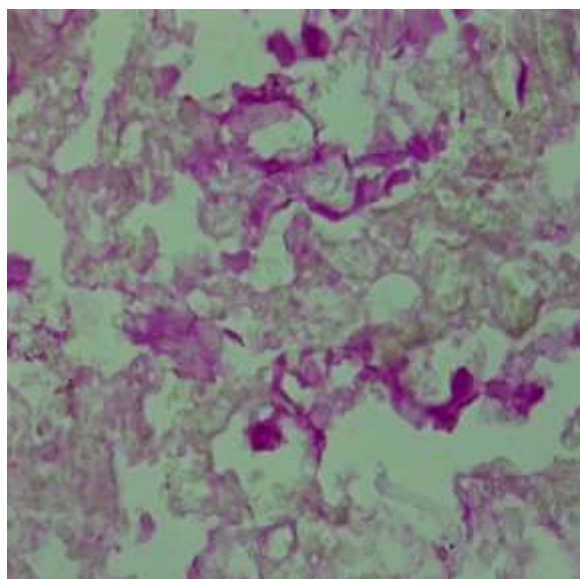
Макроскопически полнокровие сосудов в легких наблюдалось при всех пневмониях, вызванных вирусами, с воспалительными очагами, расположенными в задней и нижней долях, плотными и темно-красного цвета. При исследовании этих очагов, на разрезе наблюдали, стекание кровянистой жидкости с поверхности среза. Морфологические изменения слизистой оболочки верхних дыхательных путей при РС-вирусе менее выражены.

Основные морфологические изменения наблюдаются при развитии серозно-дескваматозной, гигантоклеточной и интерстициальной пневмонии в респираторных путях легких. Если в организме умершего ребенка развился иммунодефицит, наблюдается широкое распространение РС-вирусной инфекции в организме и поражение других внутренних органов. В этих органах также появляются гигантоклеточные симпласты, вокруг которых накапливается лимфоидный инфильтрат. Дыхательная и сердечно-сосудистая недостаточность часто определяется как причина смерти при РС-вирусной инфекции из-за бронхолегочной обструкции.

Вирусные пневмонии, в том числе и РС-вирус, проявляются еще более глубокими патоморфологическими изменениями у недоношенных детей. Он часто характеризуется появлением гиалиновых белковоподобных мембран (см. рисунок 3), окрашенных эозином, чаще прикрепленных к альвеолярной стенке. Замечено, что некоторые полости альвеол практически полностью заполнены. Установлено, что очаги ателектазов и дистелектазов возникают на основании сильного отека и полнокровия в легочной ткани. Альвеолярная интерстициальная ткань выстлана инфильтратами лимфоидных и макрофагальных клеток.



**Рис. 3. Легкие недоношенного 3-месячного ребенка. Гиалиновая мембрана в альвеолярной полости. Окраска: Г-Э. X: 10x40.**

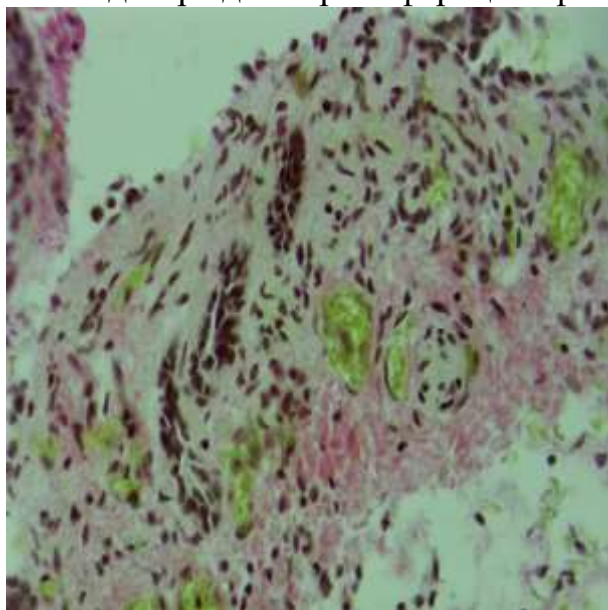


**Рис. 4. На рисунке видно, что гиалиновые мембраны содержат ШИК-положительные гликопротеиды. Окраска: ШИК-реакция. X: 10x40.**

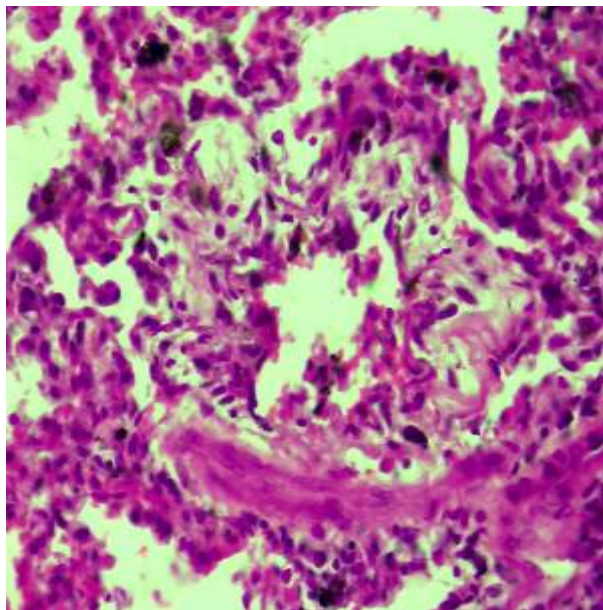
Для определения содержания гиалиновых мембран, образующихся в альвеолярной полости, при окрашивании ШИК-реакцией обнаружено, что гиалиновые мембраны содержат не только белковые, но и углеводные гликопротеиды (см. рисунок 4), т.е. было подтверждено, что в составе гиалиновых мембран в полости альвеол, содержались ШИК--положительные вещества. Из этого можно сделать вывод, что состав гиалиновых мембран смешанный, представлен белками фибрина, гликопротеидов и фосфолипидов.

Иммунодефицит у детей, умерших от вирусной пневмонии, подтвержден на основании выявления акцидентальной инволюции тимуса 4-5 степени, его атрофии, а также атрофии основных морфофункциональных участков. У детей с иммунодефицитом пневмония проявляется в основном в виде геморрагической двухсторонней многоочаговой бронхопневмонии, в большинстве случаев с очаговым поражением II, IV, IX и X-сегментов. В случае иммунодефицита в большинстве случаев грипп проявляется двусторонней полисегментарной пневмонией, парагрипп и РС-вирусная инфекция с серозно-дескваматозно-геморрагической пневмонией, последняя - с генерализацией инфекции, при аденовирусной инфекции и смешанных вирусных пневмониях наблюдается обширная геморрагическая пневмония. В качестве морфологического диагностического признака вирусной пневмонии определяются: гигантская клетка с увеличенной цитоплазмой при гриппе, подушкообразные разрастания эпителия слизистой при парагриппе; многоядерные симпласты при РС-вирусной инфекции; гигантские клетки с гипертрофированным гиперхромным ядром при аденовирусной инфекции. Следующие специфические патоморфологические изменения наблюдались при исследовании ткани легких умерших от атипичной пневмонии под микроскопом. При осмотре под большим объективом под микроскопом наблюдается уплотнение легочной ткани из-за отека, плазморагии и воспаления. В других случаях вирусной атипичной пневмонии наблюдается сильная деформация и деструкция легочной ткани с образованием больших кавернозных полостей различного размера и формы. Другой особенностью патоморфологических изменений, которые развиваются в легочной ткани при атипичной пневмонии, вызванной вирусом SARS-CoV-2, является увеличение числа клеток соединительной ткани в легочной ткани за счет пролиферации фибробластов. Это связано с тем, что фермент ACE2, который активируется белком С вируса, пролиферирует фибробласты. Как видно на этой микрофотографии, фибробласты размножаются почти во всех областях легочной ткани, то есть в интерстициальной ткани бронхов, периферических областях сосудов и альвеол, образуя скопления структур (см. рисунок 5). В то время как вокруг бронхов и сосудов появлялось только скопление фибробластов, пролиферативные инфильтраты развивались вместе с лимфоидными клетками в интерстициальной ткани альвеол. Ткань легкого окрашивали по методу Ван-Гизона для выявления пролиферативного и склеротического процесса. Было обнаружено, что коллагеновые волокна, положительно окрашенные пикрофукцином (см. рисунок 6) в воспаленной

легочной ткани под влиянием коронавируса, размножаются почти во всех областях, то есть в очаге воспаления, вокруг бронхов и кровеносных сосудов, что подтверждает пролиферацию фибробластов.



**Рис. 5. Увеличение фибробластов и коллагеновых волокон в легочной ткани при коронавирусной атипической пневмонии. Окраска: Ван Гизон, X: 10x40.**



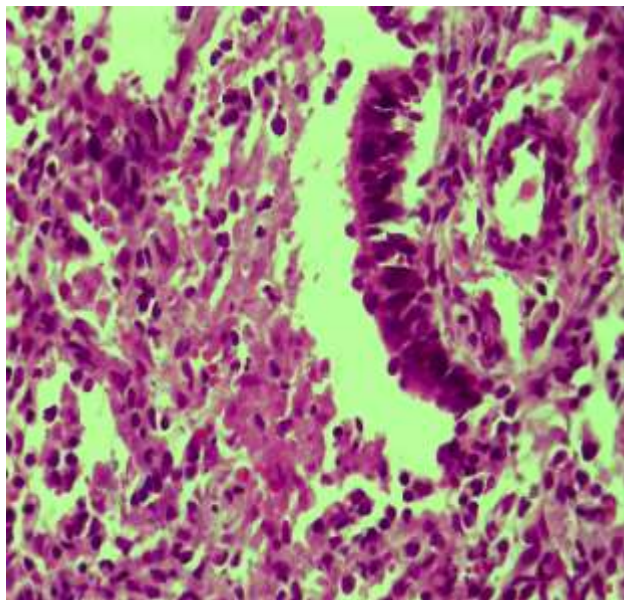
**Рис. 6. Проплиферация фибробластов сосудистой стенки легких при вирусной атипической пневмонии. Окраска: Г-Э. X: 10x40.**

Когда отдельные инфильтраты фибробластов были исследованы под большим объективом микроскопа, было обнаружено, что молодые гиперхромные фибробласты находятся в центре инфильтрата. По периферии инфильтрата расположены редко расположенные, относительно зрелые удлиненные фиброциты с волокнистыми структурами между ними. Инфильтрация с лимфоидными клетками наблюдается на некоторых участках периферической области.

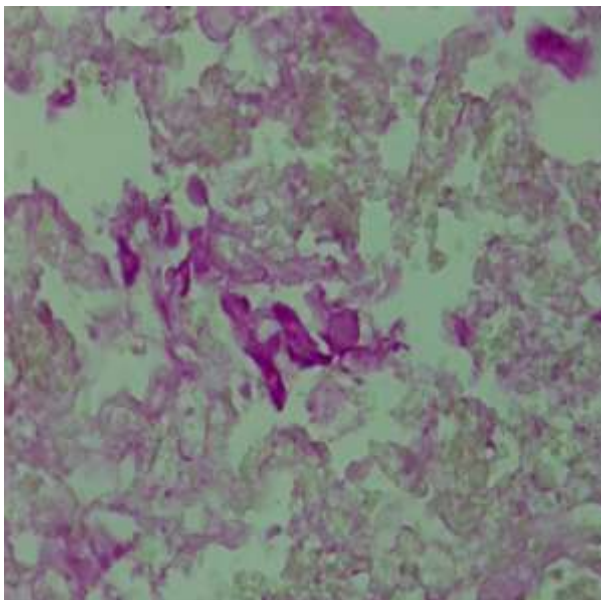
Особенность фибробластического инфильтрата, образующегося в периваскулярной области, заключается в том, что наблюдается плотное сращение сосудистой стенки с тканевыми структурами. Это подтверждает, что как ядро, так и цитоплазма сосудистого эндотелия увеличены и в состоянии гиперхромазии. Разрастание фибробластов в легочной ткани под влиянием коронавируса на самом деле является морфологическим изменением, характерным для хронического воспаления, которое приводит к росту и разрастанию соединительной ткани. Следующая микрофотография показывает альвеолярную ткань легкого, в которой фибробласты, пролиферирующие под влиянием коронавируса, развиваются, дифференцируются, созревают, т.е. трансформируются в хорошо развитые фиброциты, образуя волокнистые структуры. Это состояние наблюдается при окрашивании гистохимическим методом Ван-Гизона, с обилием коллагеновых волокон и их положительным окрашиванием пикрофуксином. В результате подтверждается, что альвеолярная интерстициальная ткань легкого утолщается, уплотняется и превращается в фиброзную ткань. Этот процесс называется фиброзным интерстициальным альвеолитом. С клинико-

морфологической точки зрения, у организмов с иммунодефицитом, вирусная пневмония часто развивается атипично. Вирусная атипичная пневмония сначала начинается с сильной дисциркуляции и кровоизлияниями в легких, затем эпителий легких подвергается дистрофии, деструкции и десквамируется, а вирусная инфекция распространяется на сосуды и интерстициальную ткань. Хотя атипичная коронавирусная пневмония является острым заболеванием, в последнем периоде заболевания наблюдается пролиферативное воспаление с патоморфологическим разрастанием фибробластов в легочной ткани и последующим развитием интерстициального фибропластического альвеолита.

В пятой главе диссертации «**Патологическая анатомия вирусно-бактериальной пневмонии у детей**» патоморфологические изменения пневмонии, ассоциированных с вирусами, бактериями, в первую очередь связаны с типом возбудителя, временем последовательного заражения, периодом контакта бактерий, детского преморбидного состояния и продолжительности заболевания. Морфологическое исследование легких детей, умерших на ранних стадиях развития от вирусно-бактериальной пневмонии, часто выявляет наличие многочисленных мелких очаговых кровоизлияний в легочной ткани, в плевральных оболочках и в слизистой оболочке бронхов. В случаях, когда обнаруживается парагрипп, вирусная пневмония характеризуется описанными выше специфическими изменениями, т.е. эпителий бронхов и бронхиол слипаются друг с другом и образуют подушечки (см. рисунок 7) и смещается, заполняя полость бронхиол. Такие эпителиальные скопления в виде подушки проявлялись в виде темно-фиолетовых клеток в ШИК-реакции (см. рисунок 8).



**Рис. 7. Парагрипп + стафилококковая пневмония. Подушка бронхиального эпителия, специфическая для парагриппа. Окраска: Г-Е. X: 10x40.**



**Рис. 8. ШИК-положительное окрашивание эпителиальных клеток, выпавших в виде подушки. Краситель: ШИК реакция. X: 10x40.**

Пневмония, вызванная респираторно-синцитиальным вирусом, морфологически специфична, характеризуется появлением многоядерных гигантских клеток, то есть симпластов в эпителии бронхов и альвеол. В случаях присоединения к вирусной пневмонии бактерий, в основном выявлялась условно-патогенная и патогенная грамположительная микрофлора, например *Staphylococcus aureus*; из грамотрицательных наиболее часто выявлялись *Klebsiella pneumoniae*, *Proteus mirabilis*, *E. Coli*, *Enterobacter*. Обследование легких снаружи показало, что помимо отека и геморрагий в легком выявляются многоочаговые серо-красные, плотные бактериальные воспалительные очаги, преимущественно задней локализации. Наличие серозного или серозно-геморрагического, иногда фибринозного экссудата обнаруживается в нижних дыхательных путях, т.е. в полостях бронхов и респираторных путей.

В некоторых случаях вирусных пневмоний грибки также идентифицируются как вторичные патогены. Присоединение грибков свидетельствует о наличии у детей выраженного иммунодефицита, гипотрофии и анемии. В этом случае определяется, что пневмония чаще бывает двусторонней, мелкоочаговой, с поражением интерстициальной ткани, а в некоторых случаях воспалительный процесс распространяется и на плевральную полость. Микроскопическое исследование выявляет наличие артериальной гиперемии, мелких кровоизлияний, микроваскулитов и интерстициального альвеолита в легочной ткани. Подтверждено наличие инфильтрации нейтрофильных лейкоцитов, плазмоцитов и макрофагов в очагах воспаления. Диффузное воспаление интерстициальной ткани приводит к тяжелой дистрофии и некробиозу альвеолоцитов, большинство из которых десквамируются и выпадают.

При вирусно-бактериальной пневмонии в легких первоначально развивается геморрагическое экссудативное воспаление, сопровождающееся присоединением специфических для бактериальной пневмонии изменений, таких как гнойно-некротическое, серозно-фибринозное экссудативное воспаление, с развитием полиморфного воспаления в обоих легких, покрывающих бронхоальвеолярную ткань, которая находится в рыхлом состоянии в обоих легких.

Когда к вирусной пневмонии присоединяются стрептококковые или стафилококковые поражения, к геморрагическому экссудативному воспалению присоединяются гнойно-некротические процессы, и очаги воспаления часто охватывают нижнюю и заднюю части легкого.

Добавление условно-патогенных бактерий и грибков свидетельствует о наличии выраженного иммунодефицита и других заболеваний у детей, и пневмония часто продолжается как воспаление смешанного типа.

## **ЗАКЛЮЧЕНИЕ**

По результатам исследования диссертации доктора философских наук (PhD) на тему: «Патологическая анатомия пневмонии у детей на фоне иммунодефицита» представлены следующие выводы:

1. Иммунодефицит у детей в возрасте до одного года, умерших от пневмонии, проявлялся следующими изменениями тимуса: в 14,6% случаев выявлена акцидентальная трансформация вилочковой железы 3 степени; в 56,1% - акцидентальная трансформация 4-5 степени; атрофия вилочковой железы выявлена в 20,7%; в 8,5% выявлена врожденная гипоплазия вилочковой железы.

2. У детей с иммунодефицитом вирусная пневмония в основном проявляется в виде двусторонней многоочаговой, геморрагической бронхопневмонии, чаще всего с поражением II, IV, IX и X-сегментов, а грипп часто проявляется с геморрагической двусторонней полисегментарной пневмонией, парагрипп с серозно-десквамативно-геморрагической пневмонией, РС-вирусная инфекция проявляется с генерализованной пневмонией, аденовирусная инфекция с серозно-слизистой, смешанно вирусная пневмония с обширной геморрагической пневмонией.

3. Вирусная пневмония, развивающаяся на основе иммунодефицита, проявлялась тяжелым течением с острым респираторным дистресс-синдромом, с геморрагическим воспалением, обширными и с обильными деструктивными изменениями в легких.

4. В отличие от других респираторных вирусов, атипичная пневмония при коронавирусной инфекции характеризуется быстро распространенным, с поражением всех структурных единиц легкого, пролиферативным воспалением легких с увеличением количества фибробластов и с последующим развитием интерстициального фибропластического альвеолита.

5. При вирусно-бактериальной пневмонии в легких сначала развивается геморрагическое экссудативное воспаление, обусловленное вирусами, затем присоединяется бактериальная инфекция, вызывающая диффузное гнойно-некротическое, серозно-фибринозное экссудативное воспаление, часто продолжающееся с развитием смешанного воспаления в связи с присоединением условно-патогенных бактерий и грибов по причине иммунодефицита.

**SCIENTIFIC COUNCIL ON AWARDING OF SCIENTIFIC  
DEGREE OF DOCTOR OF SCIENCES Dsc.04/30.12.2019.Tib.30.03 AT  
TASHKENT MEDICAL ACADEMY**

---

**ANDIJAN STATE MEDICAL INSTITUTE**

**KADIROV KOMILJON ZAKIRDJANOVICH**

**PATHOLOGICAL ANATOMY OF PNEUMONIA IN CHILDREN WITH  
IMMUNODEFICIENCY**

**14.00.15 - Pathological anatomy**

**DISSERTATION ABSTRACT OF THE DOCTOR  
OF PHILOSOPHY (PhD) ON MEDICAL SCIENCES**

**TASHKENT-2021**

The theme of doctoral dissertation is registered at the Higher Attestation Commission at the Cabinet of Ministers of the Republic of Uzbekistan in number B2020.2.PhD/Tib1196

The dissertation is carried out at Andijan State Medical Institute.

Abstract of dissertation in three languages (Uzbek, Russian, and English (rezume)) is placed on the web page of Scientific Council ([www.tma.uz](http://www.tma.uz)) and in information-educational portal «Ziyonet» ([www.ziyonet.uz](http://www.ziyonet.uz)).

**Scientific leaders:** **Israilov Rajabboy**  
Doctor of medical sciences, professor

**Official opponents:** **Tursunov Khasan Ziyaevich**  
Doctor of medical sciences, professor

**Masharipov Azamat Sobirovich**  
Doctor of medical sciences


**Leading organization:** **International Kazakh-Turkish University named after Khoja Ahmad Yassavi (Kazakhstan)**

Defende will be held « 25 » « 11 » 2021 y., at 14<sup>00</sup> hours at the meeting of the Scientific Council DSc.04/30.12.2019.Tib.30.03 at the Tashkent Medical Academy (Address 100109 Tashkent, Farabi St., 2. The meeting room of the 1<sup>st</sup> training of the building of the Tashkent Medical Academy. Phone/fax: (+99878) 150-78-25, e-mail: tta2005@mail.ru).


With a doctoral thesis (PhD) can be found at the Information Resource Center of the Tashkent Medical Academy (registered № 801). (Address: 100109, Tashkent, Farabi St., 2. Tashkent Medical Academy. 2<sup>nd</sup> educational building, «B» wing, 1 floor 7 study. Phone /fax: (+99878) 150-78- 14.

Abstract of dissertation sent out « 12 » « november 2021 » 2021 year.  
(Protocol of maining № 22 from « 12 » « november 2021 » 2021 year)



  
**G.I. Shaykhova**  
Chairman of scientific council awarding of scientific degrees, Doctor of medical Sciences, professor

  
**D.Sh. Alimukhamedov**  
Secretary of the Scientific council awarding scientific degrees, Doctor of medical Sciences.

  
**A.B. Saidov**  
Chairman of the academic seminar under the Scientific council awarding scientific degrees, Doctor of medical sciences



## INTRODUCTION (PhD thesis abstract)

**The aim of the research is to** improve the assessment of pathomorphological changes in viral, atypical viral and viral-bacterial pneumonia that developed against the background of immunodeficiency in children under one year old.

**The object of the scientific research work:** lungs of 82 children under the age of one year, opened in the children's department of the Republican Pathological Center in the period 2015–2021, had a history of immunodeficiency.

**Scientific novelty of research** is as follows:

it is substantiated that in children who died of pneumonia at the age of less than one year, with immunodeficiency syndrome, severe accidental transformation of the thymus is manifested by atrophy and congenital hypoplasia;

it has been proven that pathomorphological changes in the lungs are the main indicator in children with immunodeficiency who died as a result of the addition of acute viral and bacterial infections at the age of up to one year;

it has been proven that viral pneumonia in children with immunodeficiency manifests itself in the form of bilateral multifocal, hemorrhagic bronchopneumonia, influenza, hemorrhagic bilateral polysegmental pneumonia, parainfluenza, serous-desquamative hemorrhage, generalized pneumonia with RS-viral infection, mixed viral pneumonia;

it has been proven that viral pneumonia in children with immunodeficiency in most cases from a clinical and morphological point of view develops atypically, first manifested by strong discirculation and massive hemorrhages, followed by dystrophy and destruction of the lung epithelium, descavamation of the epithelium and the spread of the influence of the virus on the vessels and interstitial.

**Implementation of research results.** Based on the scientific results obtained to assess the characteristics of the pathological anatomy of pneumonia in children with immunodeficiency:

on the basis of the results of scientific studies of the pathomorphology of pneumonia, a methodological recommendation "Pathomorphology of viral and viral-bacterial pneumonia" was developed and approved (certificate of the Ministry of Health No. 8n-d / 305 of September 29, 2020). This methodological recommendation made it possible to assess the morphological and morphometric features of the pathological anatomy of pneumonia in children with immunodeficiency, to organize a timely and effective treatment regimen for the disease;

scientific results obtained on the basis of improving morphological diagnostics and treatment regimen have been introduced into practical health care, in particular, the pathological bureaus of the Andijan, Fergana and Namangan regions of the Republican Center of Pathological Anatomy (certificate of the Ministry of Health No. 08-09 / 10668 dated August 20, 2021). As a result, this made it possible to introduce the procedure for substantiating the main morphological sign of viral-bacterial pneumonia, in which hemorrhagic exudative inflammation first develops in the lungs, then a bacterial infection joins it, diffuse purulent-necrotic, serous-fibrinous exudative inflammation joins, due to the

presence of immunodeficiency with continuation in the form of mixed inflammation with the addition of opportunistic bacteria and fungi.

**The structure and scope of the thesis.** The dissertation consists of an introduction, five chapters, conclusions, conclusions and a list of references. The volume of the thesis is 120 pages.

**ЭЪЛОН ҚИЛИНГАН ИШЛАР РЎЙХАТИ**  
**СПИСОК ОПУБЛИКОВАННЫХ РАБОТ**  
**LIST OF PUBLISHED WORKS**

**I бўлим (I часть; I part)**

1. Kadirov K.Z., Israilov R.I., Ermatov N.Zh., Mirzakarimov B.Kh., Zufarov A.A.. Pathomorphology of Viral Pneumonia of Immuno Deficiency Children // International Journal of Psychosocial Rehabilitation, Received: 20 Jan 2020 | Revised: 08 Feb 2020 | Accepted: 27 Feb 2020 Vol. 24, Special Issue 1, 2020 Pages 1004-1009 ISSN: 1475-7192 Scopus.

2. Kadirov K.Z., Israilov R.I. Etiology and Pathogenesis of Pneumonia in Children / American Journal of Medicine and Medical Sciences 2020, 10(4): 236-241. DOI: 10.5923/j.ajmms.20201004.15 (14.00.00; № 2)

3. Kadirov K.Z., Israilov R.I., Mirzakarimov B.Kh., Ermatov N.Zh., Patomorphology of viral-bacterial pneumonia // Asian Journal of Multidimensional Research (AJMR)ISSN: 2278-4853 Vol 10, Issue 3, March, 2021 P. 479-484. Impact Factor: SJIF 2021 = 7.69

4. Kadirov K.Z., Israilov R.I., Sherkazieva G.A., Duschanov B.D., Ermatov N.Zh. Patomorphology of Early Neonatal Pneumonia in Children with Immuno Deficiency Conditions // Annals of R.S.C.B., ISSN:1583-6258, Vol. 25, Issue 4, 2021, Pages. 8825–8828 Received 05 March 2021; Accepted 01 April 2021. Scopus.

5. Кадиров К.З., Исраилов Р.И., Маматалиева М.М., Кадиров О.З. Бир ёшгача зотилжамдан вафот этган болаларда иммун танқислигининг синдромининг клиник-морфологик таҳлили // Биомедицина ва амалиёт журнали №3 (2021), 44–51 б. (14.00.00; № 24)

6. Кадиров К.З., Исраилов Р.И., Кадиров О.З., Аллаев М.Я. Иммун танқислиги фонида ривожланган вирусли атипик зотилжам патоморфологияси // Биомедицина ва амалиёт журнали № 3 (2021) 70–76 б. (14.00.00; № 24).

**II бўлим (II часть; II part)**

7. Kadirov K.Z., Isroilov R.I., Mamatalieva M.A., Allaev M.Ya. Causes of death and patomorphological changes in respiratory bodies in newborn. Materialien von XVI International wissenschaftliche und praktische Konferenz Spitzenforschung – 2020, 30. April – 7. Mai 2020: Berlin. Wissenschaft und Bildung GmbH– P.48–49.

8. Kadirov K.Z., Isroilov R.I., Mamatalieva M.A., Allaev M.Ya. Materialien von XVI International wissenschaftliche und praktische Konferenz Spitzenforschung – 2020, 30. April – 7. Mai 2020: Berlin. P. 50-51.

9. Кадиров К.З. Иммунологические изменения у новорожденных и детей раннего возраста, больных пневмонией // «Применение высоких инновационных технологий в профилактической медицине» материалы Республиканской научно-практической конференции Андижан, Узбекистан

2020, 11-12 июн – 482 б.

10. Кадиров К.З. Иммунологические изменения у новорожденных и детей раннего возраста, больных пневмонией // «Применение высоких инновационных технологий в профилактической медицине» материалы Республиканской научно-практической конференции Андижан, Узбекистан 2020, 11-12 июнь – 495 б.

11. Кадиров К.З. Клинико-иммунологическая характеристика и иммунотерапия пневмонии у новорожденных // Материалы международной научной сессии «Актуальные вопросы лимфологии» Андижан, Узбекистан, 22-23 октября, 2020 – С.55.

12. Кадиров К.З. Диагностика иммунодефицитных состояний ранних неонатальных пневмоний детского возраста // Материалы международной научной сессии «Актуальные вопросы лимфологии» Андижан, Узбекистан, 22-23 октября, 2020 –С. 56.

13. Кадиров К.З., Исраилов Р.И. Вирусли ва вирус-бактериал зотилжамлар патоморфологияси. Услубий қўлланма.-Тошкент, 2021.- 40 бет.

Автореферат «Тошкент тиббиёт академияси ахборотномаси» журнали  
тахририятида таҳрирдан ўтказилди.

Босма рухсат этилди: 16.10.2021 йил  
Бичими 60x84 <sup>1</sup>/<sub>16</sub> «Times New Roman»  
гарнитурда рақамли босма усулда чоп этилди.  
Шартли босма табоғи 3.3. Адади 100. Буюртма № 118

“Fan va ta’lim poligraf” MChJ босмахонасида чоп этилди.  
Тошкент шаҳри, Дўрмон йўли кўчаси, 24-уй.