

**РЕСПУБЛИКА ИХТИСОСЛАШТИРИЛГАН КЎЗ
МИКРОХИРУРГИЯСИ ИЛМИЙ-АМАЛИЙ ТИББИЁТ МАРКАЗИ
ХУЗУРИДАГИ ИЛМИЙ ДАРАЖАЛАР БЕРУВЧИ
DSc.04/30.01.2020.Tib.105.01 РАҚАМЛИ ИЛМИЙ КЕНГАШ**

**ТИББИЁТ ХОДИМЛАРИНИНГ КАСБИЙ МАЛАКАСИНИ
РИВОЖЛАНТИРИШ МАРКАЗИ**

МАКСУДОВА ЛАЙЛО МАСХУТОВНА

**КЎЗНИНГ ИШҚОРИЙ КУЙИШИДА ДИАГНОСТИКА,
ДАВОЛАШ, ПРОФИЛАКТИКА ВА БАШОРАТ
ҚИЛИНИШИГА КОМПЛЕКС ЁНДАШУВ**

14.00.08 – Офтальмология

**ТИББИЁТ ФАНЛАРИ ДОКТОРИ (DSc)
ДИССЕРТАЦИЯСИ АВТОРЕФЕРАТИ**

ТОШКЕНТ – 2021

Докторлик (DSc) диссертацияси автореферати мундарижаси

Оглавление автореферата докторской (DSc) диссертации

Content of the abstract of doctoral (DSc) dissertation

Максудова Лайло Масхутовна

Кўзнинг ишқорий куйишида диагностика, даволаш, профилактика ва башорат қилинишига комплекс ёндашув..... 3

Максудова Лайло Масхутовна

Комплексный подход к диагностике, лечению, профилактике и прогнозированию осложнений щелочных ожогов глаз..... 29

Maksudova Laylo Mashutovna

The complex approach to diagnostics, treatment, prevention and prediction of complications of alkali burns of eyes..... 55

Эълон қилинган ишлар рўйхати

Список опубликованных работ
List of published works..... 59

**РЕСПУБЛИКА ИХТИСОСЛАШТИРИЛГАН КЎЗ
МИКРОХИРУРГИЯСИ ИЛМИЙ-АМАЛИЙ ТИББИЁТ МАРКАЗИ
ХУЗУРИДАГИ ИЛМИЙ ДАРАЖАЛАР БЕРУВЧИ
DSc.04/30.01.2020.Tib.105.01 РАҚАМЛИ ИЛМИЙ КЕНГАШ**

**ТИББИЁТ ХОДИМЛАРИНИНГ КАСБИЙ МАЛАКАСИНИ
РИВОЖЛАНТИРИШ МАРКАЗИ**

МАКСУДОВА ЛАЙЛО МАСХУТОВНА

**КЎЗНИНГ ИШҚОРИЙ КУЙИШИДА ДИАГНОСТИКА,
ДАВОЛАШ, ПРОФИЛАКТИКА ВА БАШОРАТ
ҚИЛИНИШИГА КОМПЛЕКС ЁНДАШУВ**

14.00.08 – Офтальмология

**ТИББИЁТ ФАНЛАРИ ДОКТОРИ (DSc)
ДИССЕРТАЦИЯСИ АВТОРЕФЕРАТИ**

ТОШКЕНТ – 2021

Фан доктори (DSc) диссертацияси мавзуси Ўзбекистон Республикаси Вазирлар Маҳкамаси ҳузуридаги Олий аттестация комиссиясида B2019.2.DSc/Tib362 рақам билан рўйхатга олинган.

Диссертация Тиббиёт ходимларининг касбий малакасини ривожлантириш марказида бажарилган.

Диссертация автореферати икки тилда (ўзбек, рус, инглиз (резюме)) Илмий кенгаш веб саҳифасида (www.eyecenter.uz) ва «ZiyoNet» ахборот-таълим порталининг (www.ziynet.uz) манзилларига жойлаштирилган.

Илмий маслаҳатчи:

Камилов Халиджан Махамаджанович
тиббиёт фанлари доктори, профессор

Расмий оппонентлар:

Билалов Эркин Назимович
тиббиёт фанлари доктори, профессор

Young Kwang Chu
тиббиёт фанлари доктори (Жанубий Корея, Сеул)

Исраилов Ражаббой Исраилович
тиббиёт фанлари доктори, профессор

Етакчи ташкилот:

Вена тиббиёт университети (Австрия)

Диссертация ҳимояси Республика ихтисослаштирилган кўз микрохирургияси илмий-амалий тиббиёт маркази ҳузуридаги DSc.04/30.01.2020.Tib.105.01 рақамли Илмий кенгашнинг 2021 йил «7» ИЮН куни соат 13 даги мажлисида бўлиб ўтади (Манзил: 100173, Тошкент шаҳри, Учтепа тумани, Кичик ҳалқа йўли, 14-уй. Тел.: (+99871) 217-49-34; факс: (+99871) 217-49-37; e-mail: eye-center@inbox.ru).

Диссертация билан Республика ихтисослаштирилган кўз микрохирургияси илмий-амалий тиббиёт марказининг Ахборот-ресурс марказида танишиш мумкин (006-А -рақами билан рўйхатга олинган). Манзил: 100173, Тошкент шаҳри, Учтепа тумани, Кичик ҳалқа йўли кўчаси, 14-уй. Тел.: (+99871) 217-49-34; факс: (+99871) 217-49-37; e-mail: eye-center@inbox.ru.

Диссертация автореферати 2021 йил «25» ИЮН куни тарқатилди.
(2021 йил «25» ИЮН даги 10 рақамли реестр баённомаси).



А.Ф. Юсупов
Илмий даражалар берувчи илмий кенгаш раиси,
тиббиёт фанлари доктори

Ш.А. Джамалова
Илмий даражалар берувчи илмий кенгаш илмий котиби,
тиббиёт фанлари доктори, доцент

М.Х. Каримова
Илмий даражалар берувчи илмий кенгаш
қошидаги илмий семинар раиси,
тиббиёт фанлари доктори, профессор

КИРИШ (фан доктори (DSc) диссертацияси аннотацияси)

Диссертация мавзусининг долзарблиги ва зарурати. Жаҳонда кўзнинг ишқорий куйиши касаллиги ортиб бориши ижтимоий-иқтисодий жиҳатдан катта муаммоларга олиб келмоқда. Жаҳон соғлиқни сақлаш ташкилоти маълумотларига кўра куйиш кўзнинг барча шикастланишлари-нинг 6,1-38% ташкил қилади, шундан, кимёвий моддалар билан зарарланиш улуши 7,9-85% га тўғри келади. Бу ўз навбатида кўзнинг ишқорий куйиши касаллигини самарали ташхислаш ва даволаш жараёнида замонавий воситалар ва усулларни изчил қўллашни долзарб вазифа сифатида қўймоқда.

Жаҳон миқёсида шох парданинг ишқор билан зарарланишининг патогенетик жиҳатлари юзасидан строманинг кимёвий табиати ва тузилиши бузилишларининг, яллиғланиш реакцияси хусусиятлари ва секин кечувчи тикланиш жараёнлари сабабларини баҳолаш билан орқа эпителий некротизациясини ўзига хос хусусиятларини аниқлаш юзасидан илмий тадқиқотларга алоҳида эътибор қаратилмоқда. Бу борада патологик жараённинг кейинги кечиши ва якунини белгиловчи қон томир тонуси ва мос равишда гемостазни бузилишига ҳамда тўқималар ва ҳужайраларнинг иккиламчи гипоксиясини ривожланишига олиб келувчи тўқималарнинг куйиш шикастланишининг экзо - ва эндомаҳсулотларининг микроваскуляр ўзанга токсик таъсири, шунингдек шикастланган тўқималарнинг тикланиш жараёнларини рағбатлантириш, яллиғланиш реакциясини бартараф этиш вақтини камайтириш, кўрув аъзосининг функционал қобилятини сақлаб қолиш ва ногиронликка олиб келувчи натижалар сонини камайтириш бўйича тадқиқотларга устувор даражада қаралмоқда.

Мамлакатимизда аҳолини ижтимоий ҳимоя қилиш ва соғлиқни сақлаш тизимини тубдан такомиллаштириш, жумладан офтальмологик тиббий хизмат сифатини янги поғонага олиб чиқиш бўйича кенг қамровли чора-тадбирлар амалга оширилмоқда. “Соғлиқни сақлаш тизимини ривожлантириш, тиббий хизмат сифатини ошириш бўйича ислохотларимизни ҳам қатъият билан давом эттирамиз”¹. Бу борада кўзнинг ишқорий куйишидаги морфологик бузилишлар ва кўзнинг олдинги қисми барча тузилмаларининг диссоциацияси билан характерланишларини аниқлаш, кўзнинг ишқорий куйишида тез ацетилаторларда шикастланиш жараённинг шароитида даволаш механизмининг такомиллаштириш, секин ацетилаторларда куйиш жароҳатланишининг сустроқ кечувчи бошланғич босқичида жараён давомлигининг ўзига хос хусусиятларини очиб бериш каби йўналишларда амалга оширилаётган тадқиқотларни янада чуқурлаштириш мақсадга мувофиқ.

Ўзбекистон Республикаси Президентининг 2018 йил 7 декабрдаги ПФ-5590-сон «Ўзбекистон Республикаси Соғлиқни сақлаш тизимини тубдан такомиллаштириш бўйича комплекс чора-тадбирлар тўғрисида»ги Фармони, 2017 йил 20 июндаги ПҚ-3071-сон «Ўзбекистон Республикаси аҳолисига 2017-2021 йилларда ихтисослаштирилган тиббий ёрдам кўрсатишни янада ривожлантириш чора-тадбирлари тўғрисида»ги Қарори, Вазирлар

¹ Ўзбекистон Республикаси Президентининг Олий Мажлисга Мурожаатномаси. 24 январь 2020 йил.

Маҳкамасининг 2017 йил 10 майдаги 266-сон «Жамият саломатлиги ва соғлиқни сақлашни ташкил этиш илмий-тадқиқот институти фаолияти тўғрисида»ги қарори ҳамда ушбу йўналишда қабул қилинган бошқа меъёрий-ҳуқуқий ҳужжатларда белгиланган вазифаларни амалга оширишда мазкур диссертация иши муайян даражада хизмат қилади.

Тадқиқотнинг республика фан ва технологиялари ривожланишининг устувор йўналишларига мослиги. Мазкур тадқиқот республика фан ва технологиялар ривожланишининг VI «Тиббиёт ва фармакология» устувор йўналиши доирасида бажарилган.

Диссертация мавзуси бўйича хорижий илмий тадқиқотлар шарҳи.² Кўз куйиши билан оғриган беморларга тиббий ёрдам кўрсатиш сифатини оширишга қаратилган илмий-тадқиқотлар дунёнинг, жумладан куйидаги етакчи илмий марказлари ва олий таълим муассасалари томонидан олиб борилмоқда: Department of Ophthalmology, Peking University Third Hospital (Бейжинг, Хитой), Aachen Centre Of Technology Transfer In Ophthalmology, An-Institute, RWTH Aachen University, (Ахен, Германия), Department of Ophthalmology, Kliniken der Stadt Köln (Остмерхаймер, Германия), Department of Ophthalmology, The Royal London Hospital, Barts Health NHS Trust (Лондон, Буюк-Британия), Department of Ophthalmology, Beijing Aier Intech Eye Hospital (Бейжинг, Хитой), One-Health One-Medicine Ophthalmology and Vision Research Center, Department of Veterinary Medicine and Surgery, University of Missouri (Колумбия, АҚШ), Harry S. Truman Memorial Veterans' Hospital (Колумбия, АҚШ), Imperial College Healthcare NHS Trust, Western Eye Hospital, (Лондон, Буюк-Британия), SSR-Stem Cell Biology Laboratory, Center for Regenerative Ophthalmology, L V Prasad Eye Institute (Хайдаробод, Хиндистон), Pamukkale University, Experimental Surgery Education and Research Center (Денизли, Туркия), Department of Ophthalmology, Seoul National University Hospital (Сеул, Жанубий Корея), «Авиценна Мед» прогрессив тиббиёт марказининг офтальмологик клиникаси (Киев, Украина), Гельмгольц номидаги кўз касалликлари Миллий тиббий тадқиқот маркази (Москва, Россия) и Республика ихтисослаштирилган кўз микрохирургияси илмий-амалий тиббиёт маркази (Тошкент, Ўзбекистон).

² Ҳалқаро илмий тадқиқотлар шарҳи куйидаги манбалардан фойдаланган ҳолда ўтказилган: Xie X., Zhang H.L., Wu W.Y., Feng Y. Preliminary clinical observations of retina injury in alkaline ocular trauma patients // *Zhonghua Yan Ke Za Zhi*. 2020 Jul 11;56(7):514-518; Schrage N.F., Abu S.S., Hermanns L., Panfil C., Dutescu R.M. Irrigation with phosphate-buffered saline causes corneal calcification during treatment of ocular burns. // *Burns*. 2019 Dec;45(8):1871-1879; Hossain R.R., Papamichael E., Coombes A. East London deliberate corrosive fluid injuries. // *Eye (Lond)*. 2020 Apr;34(4):733-739; Kang Y., Li S., Liu C., Liu M., Shi S., Xu M., He J., Zhang T. A rabbit model for assessing symblepharon after alkali burn of the superior conjunctival sac. // *Sci Rep*. 2019 Sep 25;9(1):13857; Tripathi R., Giuliano E.A., Gafen H.B., Gupta S., Martin L.M., Sinha P.R., Rodier J.T., Fink M.K., Hessemann N.P., Chaurasia S.S., Mohan R.R. Is sex a biological variable in corneal wound healing? // *Exp Eye Res*. 2019 Oct;187:107705; Bizrah M., Yusuf A., Ahmad S. An update on chemical eye burns. // *Eye (Lond)*. 2019 Sep;33(9):1362-1377; Kethiri A.R., Raju E., Bokara K.K., Mishra D.K., Basu S., Rao C.M., Sangwan V.S., Singh V. Inflammation, vascularization and goblet cell differences in LSCD: Validating animal models of corneal alkali burns. // *Exp Eye Res*. 2019 Aug;185:107665; Yılmaz U., Kaya H., Turan M., Bir F., Şahin B. Investigation the effect of Hypericum perforatum on corneal alkali burns. // *Cutan Ocul Toxicol*. 2019 Dec;38(4):356-359. Choi H., Phillips C., Oh J.Y., Potts L., Reger R.L., Prockop D.J., Fulcher S. Absence of Therapeutic Benefit of the Anti-Inflammatory Protein TSG-6 for Corneal Alkali Injury in a Rat Model. // *Curr Eye Res*. 2019 Aug;44(8):873-881.

Дунёда кўз куйиши касаллигига чалинган беморлар юзасидан амалга оширилган илмий-тадқиқотлар бўйича, жумладан куйидаги натижалар олинган: шох парда тўқималари шикастланишининг ўзига хос хусусиятларини аниқлаш билан кўзнинг куйишига олиб келувчи кимёвий воситаларини патологик таъсирининг патогенетик хусусиятлари ва касаллик кечишининг прогностик мезонлари аниқланган (Department of Ophthalmology, Peking University Third Hospital, Бейжинг, Хитой); иммунитет кўрсаткичларининг нормаллашиши куйиш касаллиги кечиши динамикаси, турли даражадаги интенсивликдаги кўз олмасининг олд қисмидаги шикастланган тўқималарда чандиқ пайдо бўлиши, куйишдан кейинги симблефаронларнинг пайдо бўлиши ва кўзнинг оптик муҳитини хиралашиши билан боғлиқлиги аниқлангани (Department of Ophthalmology, The Royal London Hospital, Barts Health NHS Trust, Лондон, Буюк-Британия); Т-лимфоцитлар миқдори юқори бўлган беморларда шох парда ва конъюнктива тез васкуляризацияси ҳамда гиперрегенерация жараёни шаклланиши, Т-хужайралари сонининг кўпайиши ва уларнинг функционал фаоллигининг ошиши эса куйишдан кейинги биринчи кундаёқ кузатилиши ва куйиш касаллигининг дастлабки даври мобайнида бир хил даражада сақланиб туриши, ўз навбатида, иммунологик кўрсаткичларнинг ошиши билан шох парда ва конъюнктивада васкуляризациянинг кучайиши ва гиперрегенерация кузатилиши аниқланган (One-Health One-Medicine Ophthalmology and Vision Research Center, Department of Veterinary Medicine and Surgery, University of Missouri, Колумбия, АҚШ).

Ҳозирги вақтда дунёда кўз куйиши касаллиги билан оғриган беморлар ташхиси ва даволаш самарадорлигини ошириш бўйича, жумладан куйидаги устувор йўналишларда тадқиқотлар олиб борилмоқда: кўз тўқимасининг репаратив хусусиятларини аниқ баҳолаш ва кейинчалик касаллик кечишини ташҳислаш мезонларини такомиллаштириш; янги белгилар ва прогноз кўрсаткичлари асосида беморларни ташҳислаш-даволаш тактикаси ва ёндашувларни такомиллаштириш; кўзнинг куйиш касаллигининг оғирлик мезонларини ишлаб чиқиш ва касалликни ривожланиш тезлигини аниқлаш; беморларни даволаш тактикаси ва ёндашувларининг аниқлик даражасини ошириш.

Муаммонинг ўрганилганлик даражаси. Жаҳон илмий адабиётларнинг кўплаб тадқиқотлари натижасида кўрув аъзоси патологиясининг турли шакллари орасида, куйишлар, деструктив ва функционал бузилишлар нуқтаи назаридан энг оғир ва мураккаб гуруҳни англатади. Sun M. ва бошқалар³ фикрига кўра «психотравматик омил, клиник кечишининг ўзига хос хусусиятлари ва кўпинча унинг асосий функцияси бўлган – кўришнинг тўлиқ ёки қисман йўқолишига олиб келадиган кўзнинг куйиш шикастланишига тенг бўлган касалликни топиш қийин». Кўз куйиши шикастланишини даволаш муаммоси долзарблигини йўқотмаяпти ва унинг кўп компонентли жиҳатлари

³ Sun M., Puri S., Mutoji K.N., Coulson-Thomas Y.M., Hascall V.C., Jackson D.G., Gesteira T.F., Coulson-Thomas V.J., Hyaluronan Derived From the Limbus is a Key Regulator of Corneal Lymphangiogenesis. // Invest Ophthalmol Vis Sci. 2019 Mar 1;60(4):1050-1062.

янада ривожлантириш ва такомиллаштиришни талаб қилмоқда. «Кўз куйиши касаллигини даволаш – шикастланган тўқималарнинг тикланиш жараёнларини рағбатлантириш, яллиғланиш реакциясини тўхтатиш вақтини камайтириш, кўрув аъзосининг функционал қобилиятини сақлаб қолиш ва ногиронликка олиб келувчи натижалар сонини камайтиришдан иборат» (Han K.E.⁴). Кўз куйиши патогенезини ўрганиш бўйича кўп қиррали ва кўп сонли тадқиқотларнинг асосий мақсади патологик жараённинг барча мураккаблигини, унинг босқичларини ва юзага келиши мумкин бўлган асоратларини ҳисобга олган ҳолда самарали даволаш чора-тадбирларини ишлаб чиқишдан иборат. Кўз куйишини даволашнинг кўплаб усуллари мавжуд, аммо уларнинг аксарияти куйиш жараёнининг фақатгина айрим бир йўналишига бағишланган. Шундай қилиб, реконструктив амалиётлар фақатгина кўз ичидаги қон оқимини ва суёқликларнинг нормал айланишини тиклаш учун амалга оширилади, бу эса нафақат яра юзаларининг тез тикланишига ёрдам беради, балки микроваскуляризация асоратлар ривожланиш хавфини камайтиради. Яна бир истиқболли усул – бу лимбал ўзак хужайралар трансплантацияси ҳисобланиб, Fernandes-Cunha G.M.⁵ фикрига кўра, бу «нафақат шикастланган юзаларни тез тиклайди, балки иккиламчи яллиғланиш жараёнлари ривожланиши хавфини камайтиради».

Кўзларнинг кимёвий куйиши - бу оғир, юқори даражада ногиронликка олиб келувчи, беморларнинг ҳаёт сифатини ёмонлаштирувчи омил ҳисобланиб, шикастланиш жараёнлари одатда, кўрув аъзосининг функциясини қисман ёки тўлиқ йўқотишига олиб келувчи сезиларли даражада бузилишлар билан бирга кузатилади. «Кўз куйиш касаллигида турли хил асоратлар ривожланишига, иммунологик резистентликни ва яллиғланиш жараёнини узайишини пасайтиришга олиб келувчи омилларга, консерватив даволаш, жарроҳлик аралашувлар ва пластик реконструктив амалиётлар натижаларининг ўзгарувчанлиги»га оид масалалар тўлиқ ўрганилмаган (Pietraszkiewicz A.⁶).

Ушбу ҳолатлар, кўз куйиши ривожланиши, зўрайиши ва асоратлар шаклланишининг патогенетик механизмларини чуқур ўрганишга, кимёвий куйишларда даволашнинг муқобил усуллари ва ёндашувларини излашга ундайди.

Nominato L.F.⁷ фикрига кўра, «кўзнинг куйиш жароҳатларининг якуни – кўп жихатдан шошилиш тиббий ёрдам кўрсатишнинг тезлиги ва сифатига ҳамда адекват ташхисот ва даволаш тактикасини танлашга, ўтказиладиган реабилитация тадбирлари мажмуининг тўлиқлигига, шу билан бирга, кўрув

⁴ Han K.E., Park M.H., Kong K.H., Choi E., Choi K.R., Jun R.M. Therapeutic effects of three human-derived materials in a mouse corneal alkali burn model. // *Cutan Ocul Toxicol*. 2019 Dec;38(4):315-321.

⁵ Fernandes-Cunha G.M., Na K.S., Putra I., Lee H.J., Hull S., Cheng Y.C., Blanco I.J., Eslani M., Djalilian A.R., Myung D. Corneal Wound Healing Effects of Mesenchymal Stem Cell Secretome Delivered Within a Viscoelastic Gel Carrier. // *Stem Cells Transl Med*. 2019 May;8(5):478-489.

⁶ Pietraszkiewicz A., Hampton C., Caplash S., Lei L., Capetanaki Y., Tadvalkar G. Desmin deficiency is not sufficient to prevent corneal fibrosis. // *Exp Eye Res*. 2019 Mar;180:155-163.

⁷ Nominato L.F., Dias A.C., Dias L.C., Fantucci M.Z., Mendes da Silva LEC, Murashima A.A., Rocha E.M. Prevention of Corneal Neovascularization by Adenovirus Encoding Human Vascular Endothelial Growth Factor Soluble Receptor (s-VEGFR1) in Lacrimal Gland // *Invest Ophthalmol Vis Sci*. 2018 Dec 3;59(15):6036-6044.

аъзоси ҳар бир бўлимларидаги зарарланиш интенсивлигини баҳолаш, бўлиши мумкин бўлган натижаларни башорат қилиш, уларнинг ацетилланиш фенотипини ҳисобга олган ҳолда, тикланиш жараёнларининг тезлиги ва давомийлигини тахмин қилиш имконини берувчи кўз тўқималари дегенерациясининг оғирлик даражасини аниқлашга боғлиқ».

Адабиёт маълумотларининг таҳлили шундан далолат берадики, бугунги кунда кўзнинг куйиши билан касалланган беморларни даволашнинг асосий стратегиясида яллиғланиш жараёнининг ривожланиш даражаси мезонлари ҳисобга олинмаган, ушбу асосда, патологик жараён кечишининг янги белгиларини излаш устувор йўналишлардан бири бўлиб қолмоқда. Кўзнинг куйиш жароҳати яқунларини башорати, асосан, яллиғланиш жараёнининг ривожланиш даражаси ва кўрув аъзоси шикастланган тўқималарининг тикланиш тезлиги билан чекланганлигига асосланган ҳолда, организмда N-ацетилланиш жараёнларининг фаоллигини аниқлаш муҳим прогностик аҳамиятга эга бўлиши мумкин.

Диссертация тадқиқотининг диссертация бажарилган илмий-тадқиқот муассасасининг илмий-тадқиқот ишлари режалари билан боғлиқлиги. Диссертация тадқиқоти Тиббиёт ходимларининг касбий малакасини ривожлантириш марказининг илмий-тадқиқот ишлари режасига мувофиқ «Кўрув аъзоси патологик жараёнларини ташхислаш ва даволашнинг янги усулларини ишлаб чиқиш» (2016-2020 йй.) ва №02090009 рақамли «Хусусий ва умумий хирургияда ҳамда шошилиш тиббий ёрдамда янги технологиялар» мавзусидаги илмий лойиҳалар доирасида амалга оширилган.

Тадқиқотнинг мақсади ацетилланиш фенотипига боғлиқ ҳолда, кўриш аъзоси тўқималаридаги тикланиш жараёнларининг ўзига хос хусусиятларини аниқлаш, ҳамда ташхисот ва бошқариш тактикасига персоналлашган ёндашувларни такомиллаштириш орқали кўзнинг ишқорий куйиши билан касалланган беморларнинг даволаш натижаларини яхшилаш бўйича таклиф ва тавсиялар ишлаб чиқишдан иборат.

Тадқиқотнинг вазифалари:

кўзнинг кимёвий куйиши учраш частотаси ва структурасини ўрганиш, кўзнинг куйиш касаллиги таснифини такомиллаштириш ва унификациялаш;

тажрибада ацетилланиш фенотипига боғлиқ ҳолда, ишқорий куйишда кўзнинг олдинги қисмининг морфофункционал хусусиятларини, шикастланиш тавсифини ва тикланиш жараёнларини ўрганиш;

ацетилланиш фенотипини ҳисобга олган ҳолда, тажрибавий ишқорий куйишда шох парда, склера, кўз гавҳари, кўз қон томирли қаватидаги тўқима антигенларига нисбатан антиген боғловчи лимфоцитлар кўрсаткичи бўйича кўз тўқималари деструкцияси даражасини аниқлаш ва морфогистологик ўзгаришлар билан таққослаш;

клиник шароитларда, ацетилланиш фенотипини ҳисобга олган ҳолда, кўзнинг кимёвий куйишида шикастланиш хусусиятини ва патологик жараён кечиши динамикасини баҳолаш;

диспансер назорати вақтида кўзнинг кимёвий куйишидан сўнг асоратлар ривожланган беморларда кўрув аъзосини ўрганиш ва ацетилланиш фенотипини ҳисобга олган ҳолда, уларнинг хусусиятларини баҳолаш;

ишқорий кимёвий куйишлар билан касалланган беморларда зарарланиш хусусиятини, ацетилланиш фенотипини инобатга олган ҳолда, кўзнинг олдинги қисмлари тўқималарининг специфик сенсibiliзацияланган антигенларига нисбатан антигенбоғловчи лимфоцитлар кўрсаткичлари билан солиштириш;

кўзларнинг куйиш жарохати мавжуд беморларни ташхислаш ва даволашда ацетилланиш ҳолатини баҳолаш усулидан фойдаланишнинг иқтисодий самарадорлигини ишлаб чиқиш;

ацетилланиш ҳолатини аниқлаш ва муқобил вариантларнинг тизимли морфологик таҳлилидан фойдаланиш йўли билан кўзнинг куйиши билан касалланган беморларни даволаш ва ташхислаш тактикасини такомиллаштириш.

Тадқиқотнинг объекти сифатида Республика клиник офтальмологик шифохонасида (2011-2021 йй.) кўзнинг кимёвий куйиши билан даволанган 150 нафар беморлар (220 та кўз) олинган, назорат гуруҳига 36 нафар соғлом шахслар киритилган, ҳамда эпидемиология, микробиология, юқумли ва паразитар касалликлар илмий-тадқиқот институтининг «Сурункали юқумли жараён» лабораториясида жинсий етилган 100 та оқ эркак каламушлар олинган.

Тадқиқотнинг предметини кўзнинг ишқорий кимёвий куйишида турли хил ацетилланиш фенотипларига эга бўлган оқ каламушларда кўриш аъзоларининг айрим тўқималарининг морфофункционал бузилишлари, ишқорий кимёвий куйган беморларда ва соғайганларда уларнинг ацетилланиш фенотипи ҳамда шох парда, кўз гавхари, склера, кўзнинг қон томирли қавати тўқималарининг антигенларига нисбатан антигенбоғловчи лимфоцитлар ташкил этади.

Тадқиқотнинг усуллари. Тадқиқотда умумий офтальмологик текширув усуллари, қоннинг умумий ва биокимёвий таҳлили, сийдик таҳлилида ацетилланиш фенотипини аниқлаш, қон таҳлилида тўқима антигенларига нисбатан антиген боғловчи лимфоцитлар даражасини аниқлаш, тизимли морфологик, математик таҳлил ва статистик усулларида фойдаланилган.

Тадқиқотнинг илмий янгилиги куйидагилардан иборат:

кўзларнинг ишқорий кимёвий куйишида ацетилланиш фенотипига боғлиқ ҳолда репаратив фаолликнинг клиник-тажрибавий ўзига хос кўринишларини баҳолаш орқали патологик жараён кечишининг морфологик хусусиятлари каби патогномоник жиҳатлари исботланган;

беморларни олиб боришга персоналлашган ёндашув мақсадида секин ва тез ацетилланиш фенотипи аниқланган ҳолларда, кўрув аъзосининг кимёвий куйиши яқунларини ва асоратларини аниқ башоратлаш, яъни прогностик патогенетик мезонларига таянган ҳолда, аниқлик киритилган;

кўз олдинги қисмининг турли бўлимларидаги деструкция даражасининг морфологик кўринишига ва ацетилланиш фенотипига боғлиқ ҳолда, кимёвий

куйиш фонида шох парда, кўз гавхари, склера, кўзнинг қон томирли қавати тўқималарининг антигенларига нисбатан антигенбоғловчи лимфоцитлар кўрсаткичларининг диаметрал қарама - қарши ўзгаришлари аниқланган;

кўзнинг ишқорий куйишидаги морфологик бузилишлар колликвацион деструкция, шиш ва дастлабки босқичларда, тез ацетилланиш фенотипида – бириктирувчи тўқиманинг фаол ўсиши билан, секин ацетилланишда эса узоқроқ давом этувчи дегенератив, трофик ва деструктив жараёнлар билан кечувчи кўзнинг олдинги қисмининг барча тузилмаларининг диссоциацияси билан характерланиши аниқланган;

кўзнинг ишқорий куйишида, тез ацетилляторларда шикастланиш жараёнининг фаолроқ бошланиши, аммо кейинчалик жароҳатни тезкор битиши ва/ёки дағал чандикли асоратларнинг (бельмо, симблефарон) шаклланиши аниқланган;

секин ацетилляторларда куйиш жароҳатланишининг сустроқ кечувчи бошланғич босқичида жараён давомли қайталанувчи характерга эга эканлиги, иккиламчи инфекциялар қўшилиши билан кечки асоратлар ривожланиш эҳтимоли ошишига олиб келиши аниқланган (увеитлар, кератоувеитлар, конъюнктивитлар ва х.к.);

тез ацетилланишда кўриш органи функциясини ва кўз ичи босимини тикланиш жараёни куйишдан кейинги дастлабки босқичларда тезроқ ва самаралироқ давом этиши, секин ацетилланиш фенотипида эса, гипотензияга мойил бўлган ҳолда аъзо функциясини сезиларли бўлмаган даражада тикланиши исботланган.

Тадқиқотнинг амалий натижалари куйидагилардан иборат:

кўзларнинг ишқорий кимёвий куйишида репаратив жараёнлар хусусиятини ва асоратлар ривожланишини башорат қилиш мезонлари аниқланган ҳамда ацетилланиш фенотипини ҳисобга олган ҳолда кўрув аъзоси шикастланишларини олиб бориш ва даволаш тактикаси алгоритми ишлаб чиқилган;

ацетилланиш фенотиплари турли хил бўлган беморларда кўзларнинг кимёвий куйиши кечишининг клиник хусусиятлари аниқланган, кўрув аъзоси ҳолатини етарли даражада баҳолаш имкониятлари кенгайган ва уларни олиб боришда индивидуал ёндашув асосланган;

ташхислаш сифатини яхшилаш ва тиббий ёрдам кўрсатишнинг соғлиқни сақлаш тизими бирламчи бўғинидан ихтисослашган даволанишгача бўлган барча босқичларида мақбул олиб бориш тактикасини танлаш имкониятини берувчи, умумий ва индивидуаллаштирилган маълумотларни ҳисобга олган ҳолда, кўз куйиш касаллигининг ишчи классификацияси модификация қилинган;

касалликнинг қайталаниши ва асоратлари частотасини камайтириш, шунингдек, кўрув аъзосининг функционал ҳолатини эртароқ тикланиши ҳисобига беморларни шифохонада бўлиш муддатини қисқартириш имконини берган, беморларнинг ацетилланиш ҳолатини инобатга олган ҳолда, кўз куйишини даволашда мақбуллаштирилган ёндашув алгоритми таклиф қилинган;

кўзларнинг ишқорий кимёвий куйиши билан касалланган беморларни олиб боришга индивидуал ёндашувнинг иқтисодий самарадорлиги, уларнинг ацетилланиш фенотипини ҳисобга олган ҳолда, даволашнинг муқобил турларини тизимли морфологик таҳлилини ўтказиш орқали асосланган, бу эса даволаш ва реабилитация харажатларини сезиларли даражада камайтиришга имкон берган.

Тадқиқот натижаларининг ишончлилиги замонавий усул ва ёндашувларнинг қўлланилганлиги, назарий маълумотларнинг олинган натижалар билан мос келиши, олиб борилган текширувларнинг услубий жиҳатдан тўғрилиги, беморлар сонининг етарлилиги ҳамда клиник, офтальмологик, иммуноцитохимик, лаборатор ва статистик тадқиқот усулларига асосланганлиги, кўриб чиқилган муаммоларни ҳал қилиш усуллари, кимёвий куйиш билан касалланган беморларни ташхислаш ва даволашда замонавий илмий-амалий фаразларга ва ёндашувларга асослангани ва вазифаларни ҳал этиш тиббий статистиканинг замонавий тасдиқланган усуллари билан амалга оширилгани билан изоҳланади.

Тадқиқот натижаларининг илмий ва амалий аҳамияти. Тадқиқот натижаларининг илмий аҳамияти шундан иборатки, олинган хулосалар ва таклифлар назарий аҳамиятга эга бўлиб, шикастланиш яқунларининг тасдиқланган башорат мезонларини ҳисобга олган ҳолда кўзнинг куйиш касаллиги кечишининг патогенетик жиҳатларини, шунингдек беморларни олиб бориш тактикасига индивидуал ёндашувни асослаш имконини берган патология ривожланишининг ўзига хос хусусиятлари ва ацетилланиш фенотипининг турли хил вариантларида асоратлар ривожланишини ўрганишга салмоқли ҳисса қўшгани билан изоҳланади.

Тадқиқот натижаларининг амалий аҳамияти кўзларнинг куйишини даволашда бемор организмнинг фенотипик хусусиятларини инобатга олган ҳолда тиббий ёрдам кўрсатишнинг барча босқичларида (тиббиётни бирламчи бўғинидан ихтисослаштирилган даволанишга қадар) мақбуллаштирилган ёндашув алгоритми таклиф этилган бўлиб, бу эса, асоратлар частотасини ва уларнинг қайталанишини камайтириш, шифохонада ётиш муддатини қисқартириш ва кўрув аъзосининг функционал ҳолатини сифатлироқ тиклаш ҳисобига даволаш натижаларини яхшилашга имкон берганлиги билан изоҳланади.

Тадқиқот натижаларининг жорий қилиниши. Кўзларнинг кимёвий куйиши билан касалланган беморларга кўрсатиладиган ёрдам сифатини яхшилаш бўйича бажарилган илмий тадқиқотлар натижалари асосида:

кўзларнинг ишқорий кимёвий куйишида ацетилланиш фенотипи илк бор ўрганилган ва изланишлар натижалари асосида “Кўрув аъзосининг кимёвий куйиши мавжуд беморларда ташхислаш, олиб бориш ва даволашни такомиллаштириш” номли услубий тавсиянома ишлаб чиқилган ва тасдиқланган (Соғлиқни сақлаш вазирлигининг 2020 йил 8 октябрдаги 8н-р/326-сон маълумотномаси). Таклиф этилган тавсияларни қўллаш, кўзнинг кимёвий куйиши билан касалланган беморларда ташхисот ва даволаш сифатини оширишга имконини берган;

кўрув аъзосининг кимёвий куйиши яқунларини ва асоратларини аниқ башоратлаш, яъни прогностик патогенетик мезонларига таянган ҳолда, “Кўзларнинг кимёвий куйиши мавжуд беморларни олиб бориш алгоритми” номли услубий тавсиянома тасдиқланган (Соғлиқни сақлаш вазирлигининг 2020 йил 8 октябрдаги 8н-р/326-сон маълумотномаси). Таклиф этилган алгоритмни қўллаш, беморларда эрта ва кеч муддатдаги асоратлар частотасини қисқартиришга, ҳамда хаёт сифатини яхшилаш имконини берган;

муқобил вариантларнинг тизимли морфологик таҳлилидан фойдаланиш беморларни олиб бориш тактикасини танлаш асосида ишлаб чиқилган “Кўзларнинг кимёвий куйиши билан касалланган беморларни олиб боришнинг муқобил вариантларини комплекс тизимли таҳлили” номли услубий тавсиянома тасдиқланган (Соғлиқни сақлаш вазирлигининг 2020 йил 4 сентябрдаги 8н-р/294-сон маълумотномаси). Таклиф этилган мажмуани қўллаш, даволаш тактикасининг мақбул турини башорат қилиш ва кўрсатиладиган офтальмологик ёрдам сифатини яхшилаш имконини берган;

секин ва тез ацетилланиш фенотипи аниқланган ҳолларда, кўрув аъзосининг кимёвий куйиши яқунларини ва асоратларини аниқ башоратлаш, яъни прогностик патогенетик мезонларига таянган ҳолда, аниқлик киритиш мақсадида ишлаб чиқилган “Кўзларнинг кимёвий куйиши билан касалланган беморларни олиб боришда индивидуаллаштирилган ёндашув самарадорлигини клиник-иктисодий жиҳатдан асослаш” номли услубий тавсиянома тасдиқланган (Соғлиқни сақлаш вазирлигининг 2020 йил 14 сентябрдаги 8н-р/298-сон маълумотномаси). Таклиф этилган индивидуаллаштирилган ёндашувни қўллаш, кўзларнинг кимёвий куйиши билан касалланган беморларни даволаш ва реабилитация қилиш молиявий харажатларини камайтириш имконини берган;

кўзнинг кимёвий куйиши билан касалланган беморларга кўрсатиладиган ёрдам сифатини ошириш бўйича олинган илмий натижалар амалий соғлиқни сақлаш фаолиятига, хусусан, Андижон давлат тиббиёт институти клиникаси, Навоий вилоят офтальмология шифохонаси, Сирдарё вилоят шифохонаси, Ўзбекистон Республикаси Соғлиқни сақлаш вазирлигининг Республика офтальмология шифохонаси фаолиятига, шунингдек, Тиббиёт ходимларининг касбий малакасини ривожлантириш маркази ўқув дастурига тадбиқ қилинган (Соғлиқни сақлаш вазирлигининг 2021 йил 19 майдаги 8н-з/104-сон маълумотномаси). Тадқиқот натижаларини клиник амалиётда қўллаш, кўзнинг куйиши билан касалланган беморларни олиб боришнинг терапевтик ва таъхисот тактикасини мақбуллаштиришга имкон берган, уларни реабилитация қилиш учун манба ва молиявий харажатларни камайишини таъминлаган, шикастланиш асоратлари частотасини камайтириш орқали офтальмологик ёрдам сифатини яхшилаган, кўрув аъзоси функциясининг эрта тикланиши ҳисобига беморларни шифохонада бўлиш муддатини қисқартирган.

Тадқиқот натижаларининг апробацияси. Тадқиқот натижалари 18 та илмий-амалий конференцияларда, жумладан, 14 та халқаро ва 4 та республика анжуманларида муҳокамадан ўтказилган.

Тадқиқот натижаларининг эълон қилинганлиги. Диссертация мавзуси бўйича жами 40 та илмий ишлар чоп этилган бўлиб, жумладан, 14 та илмий мақолалар, шулардан 10 таси республика ва 4 таси хорижий журналларда Ўзбекистон Республикаси Олий аттестация комиссияси томонидан докторлик диссертацияларининг асосий илмий натижаларини эълон қилиш учун тавсия этилган илмий нашрларда чоп этилган.

Диссертациянинг тузилиши ва ҳажми. Диссертация кириш, олтита боб, хулосалар, амалий тавсиялар, фойдаланилган адабиётлар рўйхати ва иловалардан иборат. Диссертация материалининг ҳажми 195 бетни ташкил этади.

ДИССЕРТАЦИЯНИНГ АСОСИЙ МАЗМУНИ

Кириш қисмида ўтказилган тадқиқотнинг долзарблиги ва зарурати, тадқиқотнинг мақсад ва вазифалари асослаб берилган, тадқиқот объекти ва предмети тавсифланган, тадқиқотнинг республика фан ва технологиялар ривожланишининг устувор йўналишларига мослиги кўрсатилган, тадқиқотнинг илмий янгилиги ва амалий натижалари баён этилган, олинган натижаларнинг илмий ва амалий аҳамияти кўрсатилган, тадқиқот натижаларининг амалиётга жорий этилиши, чоп этилган нашрлар ва диссертация тузилиши бўйича маълумотлар келтирилган.

Диссертациянинг «**Кўзнинг куйишлари – офтальмологиянинг долзарб муаммоси**» номли биринчи бобининг 3 та бўлимларида кўзнинг кимёвий куйишлари, патогенетик жихатлари, таснифлари, даволаш ёндашувлари ва усуллари бўйича адабиётлар шарҳи маълумотлари келтирилган, муаммонинг замонавий маълумотлари ва ҳолати таҳлил қилинган, турли патологияли беморларнинг персонализацияси ва бу касалликларнинг кечиши ва яқунлари мисолида ацетилланиш фенотипи (АФ) турларининг ўрни бўйича маълумотлар таҳлили келтирилган, офтальмология соҳасидаги халқаро тадқиқотларнинг йўналишлари таҳлил қилинган.

Диссертациянинг «**Тадқиқот материали ва усуллари**нинг клиник ва экспериментал тавсифи» номли иккинчи бобида текширилган беморларнинг умумий тавсифи, морфогистологик ва иммуноцитокимёвий тадқиқот ўтказиш орқали 100 та оқ каламушларда АФ ни аниқлаш билан тажриба дизайни келтирилган. Клиник тадқиқотларнинг объекти сифатида ЎзР ССВ Республика клиник офтальмология шифохонасига (ЎзР ССВ РКОШ) кўзнинг кимёвий куйишлари билан мурожаат қилган 150 нафар беморлар олинган бўлиб, уларнинг 103 нафариди АФ ни аниқлаш ўтказилган тез ацетилланиш (ТА) билан 51 нафар ва 52 нафар секин ацетилланиш (СА) билан) ҳамда стационар даволанишда бўлганларни мурожаатдан кейинги 2, 5, 7, 12, 30-кунлари динамик текширув ўтказилган ва кўз куйишидан кейин 4 ой ва 1-2 йил ўтгач, диспансеризация назоратида бўлган беморлар олинган. Куйиш жароҳати хусусиятига кўра, 150 нафар беморлар куйидагича тақсимланган: майиш жароҳатланишлар – 99 нафар беморлар (66,0%), ишлаб чиқаришдаги – 51 ҳолат (34,0%). Текширилган шахслар орасида эркаклар 131 (87,3%)

нафарни, аёллар 19 (12,7%) нафарни ташкил этган. Текширилган шахсларнинг ёш бўйича таркиби 18 дан 77 ёшгачани ташкил этиб, беморларнинг ўртача ёши $40,46 \pm 4,06$ ёшни, Медиана бўйича 31,6 ёшни ташкил этган.

Этиологик омил бўйича куйиш шикастланиши, асосан 116 (77,3%) ҳолларда ишқорий куйишлар бўлиб, 34 (22,7%) ҳолатда қўшма куйишларнинг ҳар хил турлари аниқланган.

Беморлар стандарт протоколга мувофиқ умумий клиник-инструментал, офтальмологик, лаборатор текширувлар, шунингдек ацетилланиш ҳолатини аниқлаш, иммуноцитокимёвий тест ўтказиш, иқтисодий самарани ҳисоблаш ва тизимли таҳлил кабиларни ўз ичига олган махсус усуллар орқали текширилган, олинган натижалар статистик таҳлилнинг турли усуллари билан қайта ишланган.

Диссертациянинг «**Ацетилланиш фенотипига боғлиқ ҳолда кўзнинг ишқорий куйишларининг патогенетик жиҳатларини экспериментал тадқиқ этиш**» номли учинчи бобда 100 та оқ каламушларда ўтказилган морфологик ва иммуноцитокимёвий тадқиқотларнинг натижалари келтирилган. 80 та ҳайвонда АФ ни аниқлаш билан стандарт усул бўйича кўзнинг ишқорий куйиши модели яратилган. Барча ҳайвонлар Норсульфазол ацетилланиш тезлиги бўйича 40 тадан каламушдан иборат 2 гуруҳга бўлинган: ТА – ацетилланиш тезлиги 50% дан юқори бўлган ва СА – 45% дан кам бўлган (асосий гуруҳ). Назорат сифатида 20 та ҳайвон (10 та СА билан ва 10 та ТА билан) кўзларининг олдинги қисми тўқималари, худди шу экспозицияда 0,9% ли NaCl эритмаси томизилгандан сўнг текширилган. Тажриба 4 босқичда – куйишдан кейин 3, 5, 12 ва 30-кунлари ўтказилган.

ТА ли каламушларда 3-куни шикастланишнинг марказий соҳасидаги коллаген тузилмаларнинг толаланиши билан кўз шоҳ пардасининг шиши, олдинги кўп қаватли ясси эпителийнинг хужайра элементлари тўлиқ йўқлиги, олдинги чегарали пластинканинг қисман сақланганлиги кузатилган. Шоҳ парданинг хусусий моддаси кўзнинг олдинги камераси йўлакчаларининг деструкцияси билан боғлиқ бўлган тўқималарнинг микроциркулятор ва трофик таъминланиши бузилиши белгилари билан турли қалинликдаги толаланган коллаген толалардан ташкил топган нотўғри тартибли бириктирувчи тўқимали пластинкалардан иборатлиги аниқланган.

Тажрибанинг 5-кунида ТА ли каламушларда шоҳ парданинг яраланиши, шикастланиш майдони эса шоҳ парданинг бутун юзасига ва атроф тўқималарга тарқалганлиги кузатилган.

Ўн иккинчи кунга келиб, дезорганизация жараёнлари кўз олдинги қисмининг орқа қаватларига, айниқса склеранинг бириктирувчи тўқимали тузилмаларига тарқалиб, коллаген толаларнинг диссоциацияси ва фрагментацияси, тўқималарнинг колликвацион деструкцияси, хужайра мембраналари оқсилли тузилмаларининг гидролизи, чуқур қаватлардаги хужайраларнинг некрози билан бирга кечган.

Тажрибанинг 30-кунига келиб, ТА ли каламушларда шиш бироз камайган, бироқ, кўзнинг барча қисмлари деструкцияси билан бирга,

имбибициядан то кенг майдонли геморрагияларгача кўринишидаги геморрагик бузилишларнинг ривожланиши билан аккомодацион аппаратнинг дегенерациясига олиб келган холда, деструктив жараёнлар ўсишда давом этган.

ТА ли каламушларда кўзга ишқорнинг таъсири натижасида жараён ўсиб бориш типиди бўлиб, кўрув аъзосининг барча тузилмаларида, айниқса микроқон томир оқимида тажрибанинг 30-кунида зўрайиши кузатилган қўпол деструктив бузилишларнинг шаклланиши аниқланган.

Кўзнинг ишқорий куйишида СА да шикастланиш динамикаси таҳлил қилинганда, ТА даги каби, айниқса куйишнинг илк 3-5 кунлари ишқор тўқималар оқсилларини эритиб, чуқур қатламларгача кириб бориши аниқланди.

СА да 12-куни деструкция жараёнларининг кучайиши, шоҳ парда юзасининг яраланиши билан бутун шоҳ парда тўқимаси бўйлаб асосий модда бутунлигининг диффуз бузилиши ва эпителиал тўқиманинг шоҳ парда олдинги эпителийси ҳисобига регенерацияга уриниши кузатилган.

СА ли каламушларда кўзнинг ишқорий куйишининг 30 кунига келиб, кучли гипотрофия ва атрофия, кўришнинг тўлиқ йўқолиши билан тавсифланувчи манфий динамика кузатилган. Тўқималар трофикаси бузилишининг морфологик манзараси шоҳ пардадаги деструктив-эрозив жараёнлар ва димланиш белгиларининг генерелизацияси, веноз ва лимфа тизимларининг дренаж функциялари бузилиши билан намоён бўлган.

ТА ва СА да кўз куйиш жароҳатларининг ривожланиши ва кечиши ўзига хос хусусиятларга эга эканлиги аниқланган: улар ТА да куйишнинг дастлабки босқичида эмас, балки кечки муддатларида намоён бўлади ҳамда кўзнинг олдинги қисми тузилмалари бириктирувчи тўқимасининг тез ва фаол ўсиши билан, СА да эса узоқ муддатли дегенератив, трофик ва деструктив жараёнлар билан тавсифланади. Шундай қилиб, ўтказилган тадқиқотларда олинган натижаларга кўра хулоса қилиш мумкин, яъни, ишқорий куйишда кўздаги морфологик ўзгаришлар таъсирот вақтидаёқ дархол ривожланади, тузилмали бузилишларнинг яққоллиги, ривожланиш динамикаси ва сусайиши АФ га боғлиқ.

Куйиш жараёнининг ривожланиши ва динамикасининг патогенетик жиҳатларини ўрганиш учун, ишқорий куйиш мавжуд каламушларда куйишнинг 3, 5, 12 ва 30-кунларида, уларнинг АФ ни ҳисобга олган холда, репаратив жараёнларнинг фаоллигини ва тўқималарнинг деструкция жараёнларини кўрсатувчи шоҳ парда, склера, кўз гавхари, кўзнинг қон томирли қавати тўқима антигенларига нисбатан антиген боғловчи лимфоцитлар (АБЛ) кўрсаткичларини текшириш ўтказилган. Куйишнинг 3, 5, 12 ва 30-кунларида, ТА каби СА да ҳам, кўзнинг барча ўрганилган тўқималарида кучли дегенератив ўзгаришлар кузатилган (1-жадвалга қаранг). Назорат сифатида интакт каламушлар кўрсаткичлари хизмат қилган.

Тажрибада кўзнинг кимёвий куйиши динамикасида каламушларнинг кўз олдинги қисми тўқималарининг тўқима антигенига нисбатан АБЛ кўрсаткичлари (n=100)

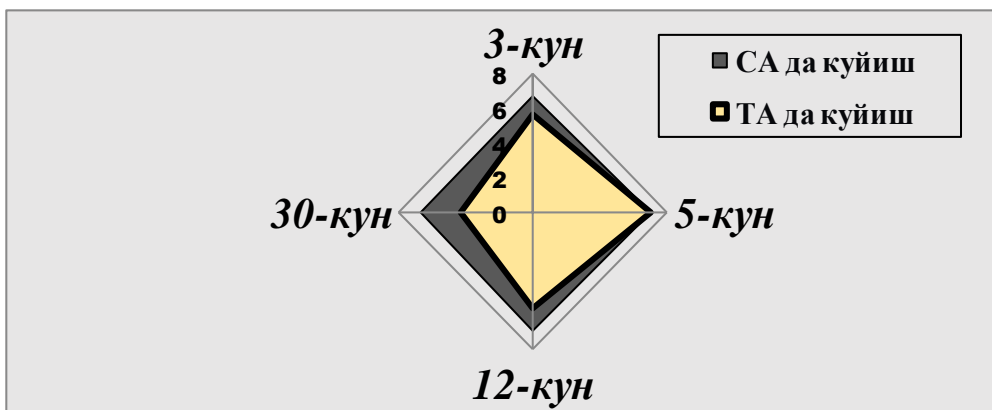
Тўқима номи ва кесиш куни	Интакт каламушларда ТАГ га нисбатан АБЛ фоизи	ТА да ТАГ га нисбатан АБЛ фоизи	СА да ТАГ га нисбатан АБЛ фоизи	P
Шоҳ парда 3-кун	0,7±0,02	6,0±0,52*	5,0±0,38*	>0,05
5-кун	0,7±0,008	3,7±0,33*	3,7±0,32*	>0,05
12-кун	1,2±0,03	5,3±0,41*	4,3±0,48*	>0,05
30-кун	1,1±0,03	6,3±0,44*	6,7±0,21*	>0,05
Склера 3-кун	0,7±0,01	5,7±0,38*	6,7±0,32*	>0,05
5-кун	0,9±0,03	7,0±0,55*	7,0±0,44*	>0,05
12-кун	0,8±0,02	5,7±0,42*	7,0±0,43*	>0,05
30-кун	1,0±0,02	4,3±0,22*	6,7±0,31*	<0,001
Кўз гавхари 3-кун	0,9±0,01	5,3±0,48*	7,0±0,16*	<0,01
5-кун	1,1±0,004	4,7±0,51*	4,6±0,22*	>0,05
12-кун	0,8±0,01	3,7±0,43*	5,3±0,33*	<0,05
30-кун	1,4±0,01	3,3±0,52*	8,0±0,36*	<0,001
Қон томирли парда 3-кун	1,1±0,015	4,3±0,36*	4,7±0,42*	>0,05
5-кун	0,8±0,01	3,3±0,33*	3,7±0,37*	>0,05
12-кун	0,9±0,02	5,7±0,31*	3,7±0,51*	<0,01
30-кун	1,6±0,007	9,0±0,54*	5,7±0,34*	<0,01

Изоҳ: * - интакт ҳайвонларда мос кўрсаткичлар билан ўхшаш кўрсаткичлар ўртасидаги фарқларнинг ишончлилиги, P – таққосланаётган гуруҳлардаги кўрсаткичларнинг фарқ ишончлилиги (ТА ва СА)

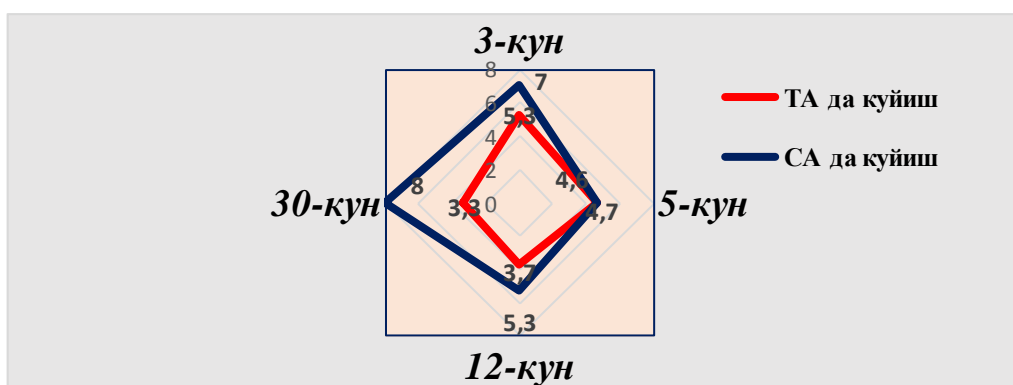
Динамикада ТА ва СА да, кўзнинг олдинги қисми тўқималарининг тўқима антигенига нисбатан АБЛ кўрсаткичлари бўйича тўқималар деструкцияси жараёнларининг кечиши ва ривожланишида бир қатор хусусиятлар мавжудлиги аниқланган.

Склера ва кўз гавхарининг тўқима антигенига нисбатан АБЛ кўрсаткичлари бўйича дегенератив жараёнларнинг тавсифи таҳлил қилинганда, ТА да куйишнинг 30-кунда ушбу тўқималарнинг жароҳатланиш даражаси 2 баробарга камайганлиги, зеро, у вақтда, СА да 30- кунда ҳам склера ва кўз гавхарининг деструкцияси даражаси куйишнинг 3-5 кунларидаги каби, бошланғич белгилар сақланганлиги, хатто кучайганлиги аниқланган (1 ва 2-расмга қаранг).

Шоҳ парданинг тўқима антигенига нисбатан АБЛ кўрсаткичи текширилганда, айрим хусусиятлар аниқланган. Яъни, ТА да кузатувнинг 12-кунига келиб, деструкция даражасининг асталик билан камайиши кузатилган, бироқ 30-кунга келиб, кўрсаткичлар дастлабки қийматлар даражасигача кўтаришган (3 кун). Бу жараён, 30-кунга келиб дастлабки кўрсаткичлар 1,34 баробар кўтарилиши кузатилган, СА ли каламушларда янада яққолроқ намоён бўлган.

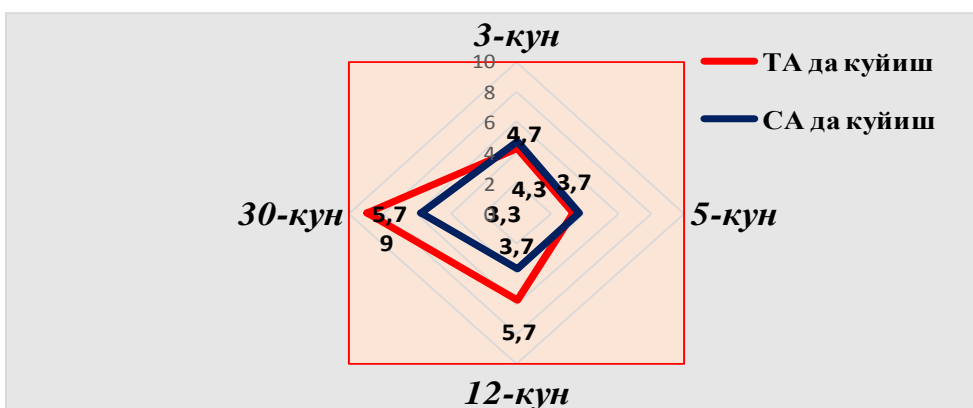


1-расм. Кўзнинг тажрибавий ишқорий куйишида ТА ва СА да каламушлар склерасининг тўқима антигенига нисбатан АБЛ динамикаси (%)



2-расм. Кўзнинг тажрибавий ишқорий куйишида ТА ва СА да каламушлар кўз гавхарининг тўқима антигенига нисбатан АБЛ динамикаси (%)

Юқорида таъкидланганидек, СА да кўз олдинги қисмининг барча текширилган тўқималаридаги репарация жараёнларининг кечикиши кузатилган, бу жараён ой якунига бориб ошиб борган. Бироқ, кўзнинг қон томирли қаватининг тўқима антигенига нисбатан АБЛ кўрсаткичлари бўйича, ТА га нисбатан СА да жараён анча ижобий натижа берган (3-расмга қаранг).



3-расм. Кўзнинг тажрибавий ишқорий куйишида ТА ва СА да каламушлар қон томирли қаватининг тўқима антигенига нисбатан АБЛ динамикаси (%)

Шундай қилиб, тажриба хайвонларида кўзнинг ишқорий куйишида, уларнинг АФ га боғлиқ бўлмаган ҳолда, кўзнинг олдинги қисмининг барча бўлимларида 30 кундан ортиқ сақланиб турувчи дегенератив ўзгаришлар кузатилади; ТА ли хайвонларда кўз гавхари ва склера тўқималарининг тикланиши кучли ижобий динамика билан кечади, зеро, у вақтда, СА да ушбу тўқималарнинг деструкция жараёни нафақат тўхтамайди, балки куйиш жароҳатининг 30-кунига келиб янада кучаяди, бу ҳолат кўзнинг ушбу тузилмаларида патологик жараённинг ривожланиши ва зўрайишининг катта хатар омили сифатида инобатга олиниши лозим; шох парда томонидан ТА каби СА да ҳам дегенератив жараёнлар тажрибанинг 30 кунига келиб кучайиб, тажрибанинг дастлабки 3 кунига аниқланган кўрсаткичлардан ортиб боради ва бу ўзгаришлар ТА да кўпроқ намоён бўлади, ушбу ҳолат беморларни даволашда инобатга олиниши лозим; СА да кўзнинг олдинги қисми тўқималарининг дегенератив жараёнлари шох парда, склера, кўз гавхарининг тўқима антигенларига нисбатан АБЛ кўрсаткичлари бўйича узок давом этувчи клиникага эга бўлиб, ТА га нисбатан, айниқса, кўзнинг склераси ва гавхарининг шикастланиш кўрсаткичлари бўйича янада давомли даволашни талаб қилади; кўзнинг қон томирли қавати томонидан ТА га нисбатан СА да жараён бирмунча қонқарли кечиши кузатилиб, ушбу кўрсаткич тажрибанинг 30-кунига келиб, СА ли каламушларда кўз қон томирли қаватининг тўқима антигенига нисбатан АБЛ даражаси 1,6 баробарга ортади.

Тадқиқот натижаларини муҳокама қилган ҳолда, морфологик тадқиқотларда ҳам СА ва ТА ли хайвонлар популяциясида ишқорий куйишда кўзнинг турли тузилмаларидаги куйиш жараёнининг кечишида анчагина фарқлар аниқланганлигини таъкидлаш лозим, ТА билан таққосланганда, улар СА ли каламушларда янада чуқур ва узок муддатли деструктив жараёнлар билан тавсифланади, тегишли тўқималарнинг тўқима антигенларига нисбатан АБЛ кўрсаткичини аниқлаш тести эса тезкор ташхислаш, динамика мониторинги ва кўзнинг куйиш жароҳатлари оқибатларини башоратловчи сифатида қўлланилиши мумкин.

Диссертациянинг «Ацетилланиш фенотипини ҳисобга олган ҳолда, кўзнинг куйиш жароҳатларининг таснифини модификация қилиш ва клиник тадқиқотлар» номли тўртинчи бобида модификацияланган ва ягона тасниф ҳамда кўз куйиши билан касалланган 150 нафар беморнинг клиник текширувлари натижалари келтирилган. Таъкидланганидек, кўз куйишларининг ҳаммага маълум ва кенг қўлланиладиган бир нечта таснифлари мавжуд, аммо барча офтальмологлар томонидан клиник қўллаш учун мажбурий бўлган ягона тасниф ҳозирги кунгача мавжуд эмас, гарчи кўп йиллар давомида унинг зарурати масаласи пайдо бўлган.

Биз тасниф тузишда аниқ ташхис қўйиш учун уни қўллашдаги қонуниятларга асосландик, бу эса нафақат жароҳатнинг чуқурлиги ва тавсифини, балки жараённинг бўлиши лозим бўлган асоратларини ва беморнинг яшаш жойидаги УАШ ва офтальмологлар учун, яъни тиббий хизматнинг бирламчи бўғинида, ёрдам кўрсатиш бўйича маълумотлар бериш имконини берган бўларди. Шу билан бирга, тасниф содда ва қўллаш учун

қулай бўлиши лозим. Шу мақсадда, бундай беморларга ёрдам кўрсатишнинг турли босқичларида жараённинг ривожланиш вариантларини ва беморларни олиб бориш тактикасини танлашни кўрсатган ҳолда, ҚВП/ОП даражасида қўллаш учун таснифнинг содалаштирилган шаклини ва ТМКТП даражасида эса алгоритмик шаклини таклиф этдик.

Этиологиясига кўра:

1. Кимёвий: ишқорий, кислотали, бошқа кимёвий бирикмалар билан.

2. Физик: термик, нурли (электромагнит, ионизацияловчи, лазер ва бошқа турдаги тўлқинли шикастловчи).

3. Комбиниранган: (физик-физик, физик-кимёвий, кимёвий-кимёвий)

4. Қўшалок: (шикастланиш ва куйиш).

Жароҳатланиш хажми ва локализациясига кўра:

1. Юзаки периорбитал куйиш:

- *тери шакли:* қовоқ териси ва конъюнктива юзаки қаватларининг шикастланиши. Қовоқ териси ва конъюнктиванинг гиперемияси ва унча катта бўлмаган шиши.

- *тери-окуляр шакли* (тери тузилмалари ва кўзнинг олдинги қисми юзаки бўлимларининг шикастланиши билан): тери эпидермисининг барча қаватларининг ҳамда шоҳ парда ва конъюнктива эпителий қаватларининг шикастланиши.

2. Оралиқ куйиш (тери тузилмаларининг ва кўзнинг олдинги қисми барча бўлимларининг чуқур шикастланиши билан, конъюнктива шиллиқ қаватининг некрозланган тўқимаси ва унинг нуқсонлари, хиралашган шиша кўринишидаги шоҳ парданинг чуқур хираланиши, фақатгина қорачиқнинг қирғоқлари кўриниб туради).

3. Чуқур куйиш (кўзнинг барча тўқималарининг куйиб кўмирга айланиши ёки колликацияси билан тери қаватларининг, кўзнинг олдинги ва орқа қисмларининг шикастланиши, кўрув нервининг реактив жароҳатланиши).

4. Тотал куйиш (кўзнинг барча тузилмаларини органик хусусиятли тўлиқ шикастланиши).

Жараён кечишига кўра:

1. Ўткир;

2. чўзилган (проградиентли):

- силлиқ (жараённинг бошланиши, авж олиши, пасайиши),

- персистик (тўлқинсимон)

Асоратсиз.

Асоратланган (иккиламчи глаукома, симблефарон, шоҳ парда перфорацияси, иккиламчи катаракта, гипопион, увеит, склерит, эписклерит ва бошқ.)

Резидуал (қолдиқ) белгилар:

- кўриш ўткирлиги йўқолмаган ҳолда (косметик нуқсонлар),

- кўриш ўткирлигининг қисман йўқолиши билан (жадвал бўйича),

- кўриш ўткирлигининг бутунлай йўқолиши билан.

Кўрув аъзосининг хамроҳ касалликлари (кўрсатиш лозим).

Сўнгра кўриш қобилятининг ўткирлиги, йўқолганлик ёки сақланганлик

даражаси аниқланади. Кўз жароҳатланишларида кўриш ўткирлигининг пасайиш даражалари [Гуманенко Е.К., 2008].

Даражалар	Кўриш ўткирлигининг пасайиши
1	$\geq 0,5$
2	$< 0,5$ лекин $>0,2$
3	$\leq 0,2$ лекин $>0,02$
4	$\leq 0,02$ лекин $\geq \frac{1}{\infty}$ pr.certae
5	$\frac{1}{\infty}$ pr.in certae – 0 (ноль)

Текширувнинг кейинги босқичи куйиш жароҳатининг хусусиятини, структурасини ва кечишини клиник таҳлил қилишдан иборат. Кўзнинг куйиши мавжуд бўлган 150 нафар беморларда клиник текширувлар ўтказилган бўлиб, бир кўзнинг куйиши 80 нафар беморда (53,3%), 70 та ҳолатда (46,7%) турли даражадаги иккала кўзнинг куйиши аниқланган, бу жами 220 та жароҳатланган кўзни ташкил этган. Барча беморлар Ўз.Рес. ССВ РКОШ га мурожаат қилганда, даволашнинг 2, 5, 7, 12 кунлари ҳамда шифохонадан чиқарилгандан сўнг фаол диспансеризациянинг 30-куни ва 4-ойи муддатида текширилган. Шунингдек, кўзнинг куйишидан сўнг 1-2 йил ўтгач, кечки асоратларни аниқлаш ва АФ инобатга олган ҳолда уларни изоҳлаш мақсадида 44 нафар бемор кўриқдан ўтказилган.

Замонавий босқичда кўзнинг кимёвий куйишлари 77,3 фоизгача ҳолларда, асосан уй шароитида (66,0%), иккала кўзларнинг (46,7%) ва битта кўзнинг (53,3%) нисбатан тенг шикастланиши, аёлларга қараганда (12,7%) эркакларда кўпроқ (87,3%), ўртача $40,46 \pm 4,06$ ёшда, Медиана бўйича 31,6 ёшда учраши аниқланган. 85,4% ҳолларда беморлар куйиш вақтидан 1 ойгача бўлган муддатларда қабул қилинган, бироқ 14,6% беморлар куйишдан кейин жуда кечки муддатларда қабул қилинган.

Жами 150 нафар беморлардан 103 нафарида (141 жароҳатланган кўз) ацетилланиш фенотипи аниқланган бўлиб, 52 нафарида (69 кўз) секин ацетилланиш (СА) ва 51 нафарида (72 кўз) тез ацетилланиш (ТА) фенотипи кузатилган. АФ ни ҳисобга олган ҳолда, шифохонага мурожаат қилиш муддатлари таҳлил қилинганда, эрта муддатларда (жароҳатдан 1-2 ҳафта ўтгач) асосан ТА лар 92,2% ҳолларда, СА лилар фақатгина 75,0% ҳолларда, кечки муддатларда эса ТА ларга нисбатан, СА лар 2,5 баробар кўпроқ мурожаат қилганликлари аниқланган. ТА ли шахсларга куйиш жараёнининг ўткир кечиши, СА ларга эса сурункали кечиши хослиги аниқланган бўлиб (23,1% мос равишда 9,8%), бу ТА ли беморларга нисбатан (ётоқ куни – $4,17 \pm 0,22$), СА ли беморларнинг шифохонада узоқ муддат даволанишларига олиб келган (ётоқ куни – $7,04 \pm 1,2$) ($p < 0,05$). ТА ва СА да шикаятлар частотаси ва тавсифи, умуман олганда, бир хил бўлиб, аммо ТА да ёруғликдан қўрқиш, ёш оқиши, кўзда қум тикилганлик ҳисси, кўз тиниқ муҳитларининг хиралашиши, СА да эса қайталанувчи яллиғланиш жараёнлари қайд этилган ($P < 0,05$).

СА ли беморларда кўзнинг куйиш жароҳатига нисбатан реакцияси белгилари, ТА ли аксарият беморларга қараганда, унчалик намоён бўлмаган

(2-жадвалга қаранг). Куйиш жароҳатига нисбатан реакция белгилари даволаш бошлангандан сўнг дастлабки 5 кун давомида турғун сақланиб турган, 10-кунга келиб аста секин камайиб, 1 ойдан сўнг тўлиқ йўқолган ёки сезиларли даражада камайган. СА ларда, кўп ҳолларда яллиғланиш жараёни 1 ой ўтгач хам тўхтамай, хатто 4 ойдан сўнг хам конъюнктиванинг, шоҳ парданинг ва бошқаларнинг реакцияси кўринишида сақланиб қолиши кузатилган (2-жадвалга қаранг). Шифохонага келган вақтда кўриш ўткирлигининг (КЎ) ўртача кўрсаткичлари СА ли беморларда $0,24 \pm 0,01$ ни, ТА ларда эса $0,38 \pm 0,014$ ни ташкил этган ($p < 0,001$) (3-жадвалга қаранг).

Шифохонага келганда, КИБ нинг 23 мм.сим.уст. дан ортиқ кўтарилиши 5 нафар СА ли беморларда (9,6%) – 6 кўзда (8,7%) ва ТА ли 2 нафар беморда (3,9%) – 4 кўзда (5,5%) аниқланган. КИБ нинг паст кўрсаткичлари (15 мм.см.уст. ва ундан паст) 4 нафар СА ли беморда (7,7%) – 4 кўзда (5,8%) ва ТА ли 6 нафар беморда (11,8%) – 9 кўзда (12,5%) аниқланган. Шифохонадан чиқаришдан аввал, 4 нафар СА ли беморларда (7,7%) – 7 кўзда (10,1%) ва 3 нафар ТА ли беморларда (5,9%) – 5 кўзда (6,9%) КИБ нинг ортиши, пасайиши эса 9 нафар СА ли беморларда (17,3%) – 9 кўзда (13,0%) ва 4 нафар ТА лиларларда (7,8%) – 7 кўзда (9,7%) аниқланган. КИБ даражасининг вариацион қаторининг таҳлили ўхшаш мойилликни, яъни, ТА да – КИБ ортиши, СА да эса пасайишини кўрсатди.

Кейинги босқичда кўзнинг куйиши мавжуд ва турли АФ эга беморларда кўрув аъзоси томонидан энг кўп учрайдиган асоратларни таҳлил қилдик (4-жадвал). СА ли беморлар гуруҳида шоҳ парда шиши кўринишидаги асорат 69 та жароҳатланган кўздан 45 тасида аниқланган (65,2%), ТА да бу асорат анча кам кузатилган – 72 та куйиш билан жароҳатланганлардан 37 кўзда аниқланган (51,4%).

Шоҳ парданинг шиши даражаси таҳлил қилинганда, СА да энгил ва ўрта оғир даражадаги шиш 42 ҳолларда (93,3%), яққол шиш 3 ҳолатларда (6,7%), ТА гуруҳида эса 86,5% ҳолларда шоҳ парданинг энгил ва ўрта оғир даражадаги шиши, 13,5% ҳолатларда яққол шишиши аниқланган. Кўзнинг қон томирли қавати томонидан экссудатив реакция ТА га нисбатан (8 ҳолат (11,1%)) СА да кўпроқ кузатилган (22 кўзда – 31,9%).

Жароҳатланган 141 кўздан 38 (26,9%) ҳолатларда КЎ нинг ёмонлашиши билан шоҳ парда хиралашишининг кучайиб бориши кузатилган, ТА ли гуруҳда – 23 ҳолатда (31,9%), СА ли гуруҳда эса – 15 ҳолатда (21,7%) аниқланган ($P > 0,05$). ТА лиларда, бу бузилишлар 5-6 кунларга келиб кучайиб борган ва кузатув давомида аста-секин пасайиб борган. СА лиларда жараён даволашга нисбатан, чўзилган ва торпид кечиш билан тавсифланган.

Симблефарон кўринишидаги чандикли ҳосилалар ТА да хам, СА да хам кўп ҳолларда шаклланган бўлса-да, бироқ СА га нисбатан ТА да бу асорат кўпроқ ва анча тезроқ ривожланган. Кўриш аъзосининг ҳолати, даволаш асносида, аксарият ТА ли беморларда (47 нафар бемор – 92,2%) куйишдан кейинги 10-12 кунлари, СА да эса (41 нафар беморда – 78,9%) куйишдан кейинги 30-кунда ва ундан кечроқ муддатларда клиник тинчланиш билан тавсифланган.

Кимёвий қуйишдан сўнг СА ва ТА ли беморлар кўзи ҳолатининг динамикаси (n=103).

Муддат	Реакция	1-2 кун		10-12 кун		30-кун		4-ой	
		СА	ТА	СА	ТА	СА	ТА	СА	ТА
Қовоқлар териси томонидан реакция	абс.	4	51	17	9	-	-	-	-
	%	7,7*	100,0	32,7*	17,6	-	-	-	-
Конъюнктива томонидан реакция	абс.	52	51	27	12	23	1	4	-
	%	100,0	100,0	51,9*	23,5	44,2*	1,96	7,7	-
Мугуз парда томонидан реакция	абс.	41	51	24	10	11	2	2	-
	%	78,8*	100,0	46,2*	19,6	21,1*	3,9	3,8	-
Қорачик (диаметр мм да)	M±m	1,9±0,07*	1,7±0,05	2,52±0,07*	2,97±0,06	3,02±0,02	3,08±0,04	3,04±0,03	3,00±0,05
Рангдор парда	абс.	7	12	1	1	-	-	-	-
	%	13,5	23,5	1,9	1,96	-	-	-	-
Шишасимон тана	абс.	3	5	-	-	2	-	-	-
	%	5,8	9,8	-	-	3,9	-	-	-

Изох: * Кўз куйиши динамикасида ТА ва СА ўртасидаги фарқларнинг ишончлилиги кўрсатилган

Кўзларнинг қуйиши мавжуд беморларда кўриш ўткирлигининг ҳолати ва тонометрик кўрсаткичлари.

Текширув гуруҳлари	Беморлар сони	Кўриш ўткирлиги			КИБ		
		Келган вақтда	Чиқишдан олдин	Р	Келган вақтда	Чиқишдан олдин	Р
Умумий	103	0,31±0,01	0,5±0,01	<0,001	19,15±1,13	18,98±1,19	>0,05
СА ли беморлар	52	0,24±0,01	0,34±0,014	<0,001	19,54±1,52	18,83±1,63	>0,05
ТА ли беморлар	51	0,38±0,014	0,66±0,014	<0,001	18,75±1,68	19,14±1,76	>0,05

Изох: Р – даволашгача ва шифоҳонадан чиқаришдан олдинги кўрсаткичлар фарқларнинг ишончлилиги;

**Кўзларнинг ишқорий кимёвий куйиши мавжуд беморларда кўрув аъзоси томонидан асоратлар
(103 нафар бемор – 141 та кўз)**

Гуруҳлар ва куйган кўзлар сони	Шикаст-ланиш даражаси	Мугуз парданинг шишиши		Қон томирли қаватининг экссудатив реакцияси		Кўз ичи босимининг гипотонияси		Шох парданинг хиралашуви	
		абс.	%	абс.	%	абс.	%	абс.	%
СА (n=69)	Жами	45	65,2±2,7*	22	31,9±2,5*	6	9	15	21,7±3,2*
	Енгил	18	40,0±3,3*						
	Ўртача	24	53,3±3,1*						
	Кескин	3	6,7±5,4						
ТА (n=72)	Жами	37	51,4±2,9*	8	11,1±2,3*	9	7	23	31,9±3,7*
	Енгил	24	64,9±2,6*						
	Ўртача	8	21,6±3,1*						
	Кескин	5	13,5±4,7						

Изоҳ: * ТА ва СА ўртасидаги фаркларнинг ишончлилиги; касрда шифохонага қабул қилингандаги кўрсаткичлар, махражда шифохонадан чиқарилишдаги кўрсаткичлар

Кўзларнинг ишқорий кимёвий куйиши мавжуд беморларда динамик кузатувда АФ га (n=103) боғлиқ ҳолда қайталаниб кечувчи узоқ муддатдаги асоратларни қийсий баҳолаш

Беморлар гуруҳи ва асоратлар тури	ТА (n=51)				СА (n=52)			
	30-кун		4 ой		30-кун		4 ой	
	абс.	%	абс.	%	абс.	%	абс.	%
Увейтлар	1	1,96	-	-	7	13,5±2,6*	3	5,8±2,2*
Конъюнктивитлар	1	1,96	-	-	23	44,2±3,5*	4	7,7±2,5*
Кератитлар, кератоувеитлар	2	3,9	-	-	11	21,1±2,8*	2	3,8±1,8*
Склеритлар, эписклеритлар	1	1,96	-	-	3	5,8±1,8	1	1,9±1,0
ЖАМИ	4	7,8	-	-	34	65,4±3,1*	10	19,2±2,6*

Изоҳ: * Динамик кузатувдаги ТА ва СА ўртасидаги фаркларнинг ишончлилиги кўрсатилган

Кейинги навбатда кўрув аъзосининг ҳолати кўз куйишидан 1 ва 4 ой ўтгач таҳлил қилинган (5-жадвал). Ушбу жадвалда яллиғланиш жараёнининг фақат фаол ёки унинг персистик кечишини, шунингдек қайталаниб кечишини ҳисобга олганмиз. Таъкидлаш лозимки, СА да барча ҳолатларда асосан симптомсиз ёки биров кўз қизариши, кўз олдида “сузиб юривчи” нуқталар кўринишида кучсиз намоён бўлган олдинги увеитлар аниқланган, 3 ҳолатда (5,8%) КИБ нинг кўтарилиши ва 1 ҳолатда (1,9%) пасайиши кузатилган. Биомикроскопик тадқиқотларда хатто 4 ой кузатувдан кейин ҳам беморларда олдинги увеитнинг фаоллиги аниқланган.

Барча беморларда ишқорий куйиш жароҳатининг бошланишида конъюнктивит белгилари кузатилган бўлиб (2 ва 3-жадвал), аммо 30 кундан сўнг, фақатгина 1 нафар ТА ли беморда (1,96%) ва 23 нафар СА ли беморларда (44,2%) ($P<0,05$) конъюнктивал реакция сақланган, 4 ой ўтгач, ТА да конъюнктива томонидан реакциялар кузатилмаган, СА да эса 4 ҳолатда (7,7%) хатто 4 ой ўтгач ҳам яққол белгилар билан сурункали конъюнктивит кузатилган.

Куйишнинг дастлабки кунларида шох парда реакциялари СА га нисбатан ТА ли беморларда яққолроқ намоён бўлганлигига қарамай, касалликнинг 30 кунига келиб кератитлар ёки кератоувеитлар ТА да фақатгина 2 нафар беморда, СА ли беморларда эса, 11 ҳолатларда (21,1%) ($P<0,05$) кузатилган. Жароҳатланишдан 4 ойдан сўнг, шох парданинг яллиғланиш жараёнлари СА ли беморларнинг фақат 2 нафарида (3,8%) кузатилган.

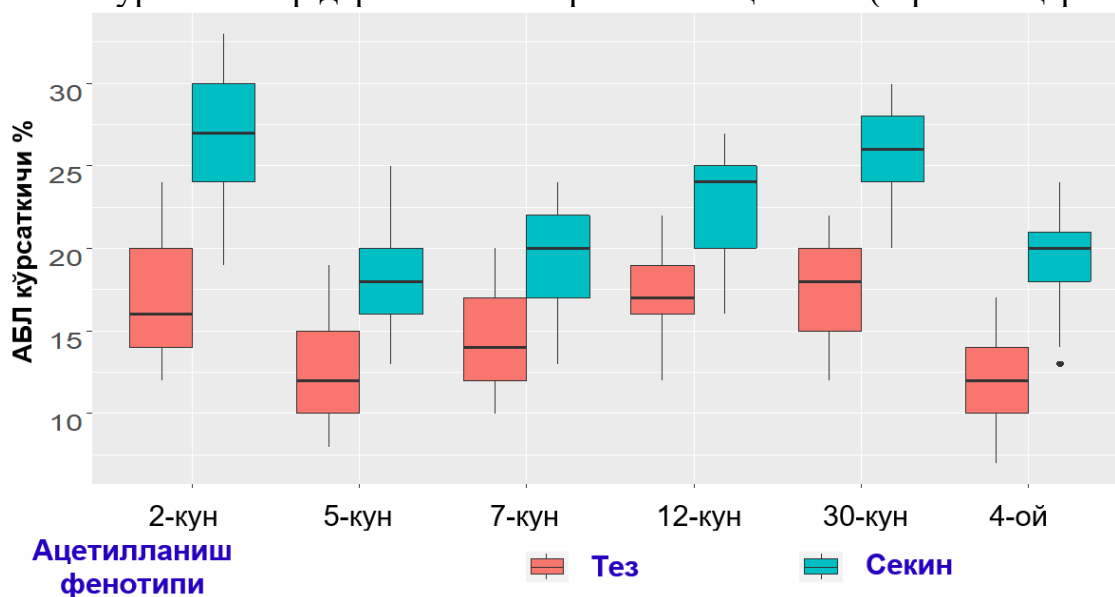
ТА ва СА ли беморларда кўзнинг кимёвий куйишидан 1-2 йил ўтгач резидуал белгиларнинг шаклланиш характери ва учраши 19 нафар беморда (23 кўз) баҳоланган бўлиб, уларнинг 6 нафарида (31,6%) ТА ва 13 нафарида (68,4%) СА фенотипи бўлган. Асоратлар характерига кўра, 11 (47,8%) ҳолатларда турли даражадаги шох парданинг хиралашиши (ТА да 1 ҳолатда, СА да 10 ҳолатда); 5 ҳолатда (21,7%) симблефарон (ТА да 3 ҳолатда, СА да – 2); СА да 1 (4,3%) ҳолатда гипопион, 4 ҳолатда (17,4%) иккиламчи глаукома, ТА да 1 (4,3%) ҳолатда иккиламчи катаракта ва 1 (4,3%) нафар беморда хиралашган шиша кўринишидаги шох парданинг ўзгариши аниқланган.

Кўз куйишидан кейин, текширилган шахсларда кўз куйиш касаллигининг асоратлари частотаси таҳлил қилинганда, ТА да кўрсатиб ўтилган асоратлар 26,1% - 6 кўзда, СА да – 17 ҳолатда - 73,9%, яъни ТА га нисбатан 2,5 баробар кўпроқ учраши аниқланган ($P<0,05$).

Беморларни даволаш мобайнида уларнинг ацетиллаш қобиляти инобатга олинган. Олинган визуал натижаларга кўра, ТА ли беморларнинг даволаш тактикаси тўғри танланганда КЎ нинг тикланиши СА га нисбатан 2 марта тезроқ ва 2 баробар яхшироқ кечади: ТА ли беморларда ($0,66\pm 0,014$) СА ли беморларга ($0,34\pm 0,014$) нисбатан КЎ нинг юқорилиги аниқланган.

Диссертациянинг «АФ ни ҳисобга олган ҳолда, кимёвий ишқорий куйишда кўз тўқималарининг деструкция жараёнларининг тавсифи ва динамикаси» номли бешинчи бобида кўзнинг кимёвий куйишлари бўлган беморларда шох парда, склера, кўз гавҳари ва кўзнинг қон томирли қаватининг тўқима антигенларига АБЛ даражаси таҳлили ўтказилган.

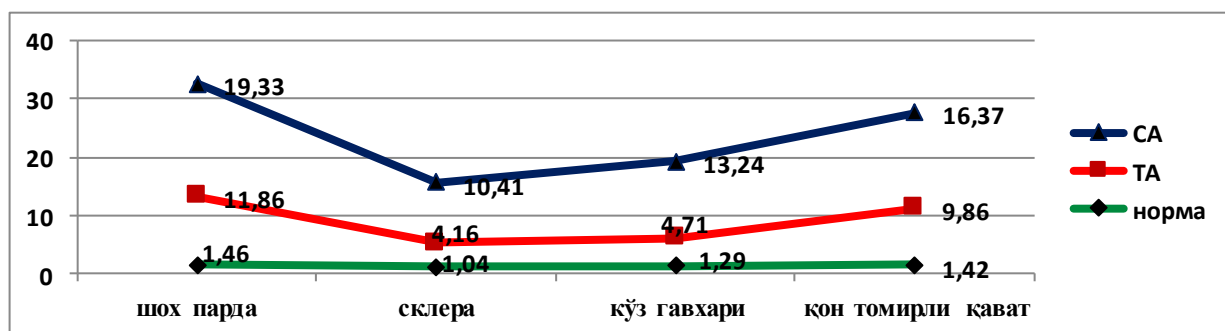
Тадқиқот давомида, АФ дан қатъий назар, кўзнинг кимёвий куйишлари бўлган шахсларда кўрсатиб ўтилган тўқималарнинг тўқима антигенларига нисбатан АБЛ даражасининг анчагина ортиши кузатирилганлиги ва бу кўрсаткичлар пасаймаслиги, айрим ҳолларда эса, ҳатто даволашдан 30 кундан кейин ҳам кўрсаткичлар даражасининг ортиши аниқланган (4-расмга қаранг).



4-расм. Кўзнинг ишқорий куйишидан кейин СА ва ТА ли беморларда шох парда ТАГ га нисбатан АБЛ динамик кўрсаткичлари

СА ва ТА ли беморларда шох парда, склера, кўз гавхари ва кўзнинг қон томирли қаватининг деструкцияси даражасини ҳам таҳлил қилдик. Унга кўра, уларнинг бир хил йўналишини аниқладик. Бироқ бу кўрсаткичларнинг даражаси ТА га нисбатан, СА лиларда анчагина юқорилиги кузатирилган.

Куйишдан кейин 4 ой ўтгач, бу беморларнинг фаол диспансеризацияси натижасида, шох парда, склера, кўз гавхари ва кўзнинг қон томирли қаватининг тўқима антигенларига нисбатан АБЛ кўрсаткичлари, айниқса, ТА ли беморларда пасайган. СА ли беморларда эса бу кўрсаткичларнинг пасайишига қарамай, АБЛ даражаси нормадан ва ТА лардаги кўрсаткичлардан анча юқорилигича қолиши кузатирилган (5-расмга қаранг).



5-расм. Ишқорий куйишдан 4 ойдан сўнг, СА ва ТА ли беморларда кўзнинг олдинги қисми тўқималарининг ТАГга нисбатан АБЛ кўрсаткичлари

Ушбу ҳолат СА да реконвалесценция жараёни анча чўзилишидан, деструкция жараёни эса ТА га нисбатан бирмунча секинроқ тўхташидан далолат беради, бу эса бундай беморларни даволашга турлича ёндашувларни талаб этади.

Диссертациянинг «**Кўзнинг кимёвий куйишларида беморларни олиб бориш, даволаш, асоратларни олдини олиш ва оқибатларини башоратлашга индивидуал ёндашувнинг клиник-иктисодий жиҳатлари ва комплекс тизимли морфологик таҳлили**» номли олтинчи бобида кўзнинг кимёвий куйиши мавжуд беморларни олиб бориш тактикасини танлашда АФ ни аниқлаш усулини қўллашнинг иқтисодий самарадорлигини аниқлаш ўтказилган. Кўзнинг кимёвий куйиши мавжуд беморларни олиб боришга персоналлашган ёндашув натижасида 1 нафар беморда ўртача **300 000** сўмдан, 150 нафар беморга эса, мос равишда **45 000 000** сўм иқтисод қилиниши аниқланган. Беморларнинг АФ ни аниқлаш билан бирга уларни индивидуализация қилиш усули иқтисодий жиҳатдан камҳаражат ва осон бажарилиб, АФ аниқлаш усули фойдасига битта тадқиқотга иқтисод **413000** сўмни ташкил қилади.

Кўзнинг кимёвий куйиши мавжуд беморларни даволашда энг мақбул ёндашувни танлаш учун тизимли таҳлил ўтказилган. Муқобил вариантлар сифатида тоифалар аниқланган (А): А1 – беморларни даволашда стандартлашган ёндашув; А2 – қимматроқ усулни қўллаш асосида индивидуаллашган ёндашув; А3 – АФ ни аниқлаш асосида индивидуаллашган ёндашув. Тизимли таҳлил натижалари бўйича беморларни даволашда А3 – АФ ни аниқлаш асосидаги индивидуаллашган ёндашув энг афзал вариантлиги аниқланган.

ХУЛОСА

1. Замонавий босқичда кўзнинг куйиши таркибида кимёвий куйишлар 77,3% ҳолатларни ташкил этади, асосан уй шароитида (66,0%), иккала кўзга нисбатан тенг даражада зарар етказилганлиги (46,7%) ва битта кўз (53,3%), кўпинча эркакларда (87,3%), аёлларга қараганда (12,7%), ўртача ёши $40,46 \pm 4,06$ ёш, Медиана бўйича 31,6 ёшни ташкил этади.

2. Кўз куйишининг ягона таснифи ишлаб чиқилди, бу нафақат ташҳис қўйиш, шикастланиш чуқурлигини ва тавсифини, жараённинг мумкин бўлган асоратларини кўрсатибгина қолмай, балки беморларни мурожаат қилиш босқичларида уларни даволаш тактикасини ишлаб чиқишга имкон беради.

3. Шу нарса кўсатилганки, кўзни ишқорий куйишидаги морфологик бузилишлар колликвацион деструкция билан, шиш ва куйишнинг дастлабки босқичларида ТА да бириктирувчи тўқиманинг фаол ўсиб кетиши билан кўзнинг олдинги кесимининг барча тузилмаларининг толаланиб кетиши ва СА да узоқроқ давом этадиган дегенератив, трофик ва деструктив жараёнлар билан тавсифланади ва беморларни даволашда буни ҳисобга олиш керак.

4. Экспериментал хайвонларда кўзнинг ишқорий куйиши билан кўзнинг олдинги кесимида дегенератив ўзгаришлар 30 кундан ортиқ сақланиши аниқланди, бундан ташқари ТА да кўзнинг шох пардасини, гавҳарини ва

склера тўқималарининг тикланиши аниқ ижобий динамика билан кечади ва СА да ушбу тўқималарнинг деструкция жараёни нафақат тўхтаб қолмайди, балки куйиш жароҳатининг 30-кунида кучайиб кетади.

5. Шу нарса кўрсатилганки, кўзни ишқорий куйиш билан оғриган ТА да шикастланиш жараённинг фаолроқ бошланишига эга эканлиги исботланган, аммо кейинчалик у тез битишида ёки дағал чандиқли асоратлар (оқ тушиш, симблефарон ва бошқалар) ҳосил бўлишида $31,9 \pm 3,7$ қарши $21,7 \pm 3,2$ ($p < 0,05$), СА эса куйиб шикастланишининг бошланғич босқичида сустроқ бўлиб жараён узок давом этадиган такрорланувчи тавсифга эга бўлиб, иккиламчи инфекциялар қўшилиб кечикадиган асоратларни келтириб чиқаради (увеит, кератоувеит, конъюнктивитлар ва бошқалар) $65,4 \pm 3,1$ қарши $19,2 \pm 2,6$ ($p < 0,05$).

6. Кўриш аъзоси функциясини ТА да КЎ ва КИБ кўрсаткичи бўйича тикланиш жараёни куйишдан кейинги дастлабки босқичларда тезроқ ва самаралироқ давом этиши аниқланди, СА да кўриш ўткирлиги унчалик аҳамиятсиз тиклаш билан гипотонияга мойиллиги қайд этилган.

7. Кимёвий кўз куйиши билан касалланган беморларни даволашда персоналлашган ёндашув, уларнинг ацетиляр мақомини аниқлаш харажатларини ҳисобга олган ҳолда, бундай беморларни даволашда стандартлаштирилган ёндашувдан кўра кўпроқ иқтисодий самарадорликни таъминлайди, ўртача 1 беморга тўғри келадиган тежамкорлик **299720** сўмни ташкил қилади;

8. Беморларни ацетилланиш фенотипини аниқлаш билан уларни шахсийлаштириш усули иқтисодий жиҳатдан кам харажатли ва осон бажариладиган ва АФ аниқлаш усули фойдасига исботланган, яъни тестни ўтказиш нархини таққослаганда тежаш ҳар бир тадқиқот учун **413000** сўмни ташкил этган.

9. Муқобил вариантларнинг тизимли морфологик таҳлилидан фойдаланиш беморларни бошқариш тактикасини танлаш, ресурс ва молиявий харажатларнинг камайишини таъминлаш, кўзи куйган беморларга парвариш сифатини ошириш, кўрув аъзосининг функционал ҳолатини тиклаш, касалликнинг қайталаниши ва асоратлари сонини, беморларнинг касалхонада бўлиш муддатини камайтириш каби мақбул ечимни қабул қилишга имкон беради.

**НАУЧНЫЙ СОВЕТ DSc.04/30.01.2020.Tib.105.01 ПРИ
РЕСПУБЛИКАНСКОМ СПЕЦИАЛИЗИРОВАННОМ НАУЧНО-
ПРАКТИЧЕСКОМ МЕДИЦИНСКОМ ЦЕНТРЕ МИКРОХИРУРГИИ
ГЛАЗА ПО ПРИСУЖДЕНИЮ УЧЕНЫХ СТЕПЕНЕЙ**

**ЦЕНТР РАЗВИТИЯ ПРОФЕССИОНАЛЬНОЙ КВАЛИФИКАЦИИ
МЕДИЦИНСКИХ РАБОТНИКОВ**

МАКСУДОВА ЛАЙЛО МАСХУТОВНА

**КОМПЛЕКСНЫЙ ПОДХОД К ДИАГНОСТИКЕ, ЛЕЧЕНИЮ,
ПРОФИЛАКТИКЕ И ПРОГНОЗИРОВАНИЮ ОСЛОЖНЕНИЙ
ЩЕЛОЧНЫХ ОЖОГОВ ГЛАЗ**

14.00.08 – Офтальмология

**АВТОРЕФЕРАТ ДОКТОРСКОЙ (DSc)
ДИССЕРТАЦИИ ПО МЕДИЦИНСКИМ НАУКАМ**

ТАШКЕНТ – 2021

Тема докторской диссертации (DSc) зарегистрирована в Высшей аттестационной комиссии при Кабинете Министров Республики Узбекистан за №B2019.2.DSc/Tib362.

Докторская диссертация выполнена в Центре развития профессиональной квалификации медицинских работников.

Автореферат диссертации на двух языках (узбекский, русский, английский (резюме)) размещен на веб-странице Научного совета (www.eyecenter.uz) и Информационно-образовательном портале «Ziyonet» (www.ziyonet.uz).

Научный консультант: Камиллов Халиджан Махамаджанович
доктор медицинских наук, профессор

Официальные оппоненты: Билалов Эркин Назимович
доктор медицинских наук, профессор

Young Kwang Chu
доктор медицинских наук (Южная Корея, Сеул)

Исраилов Ражаббой Исраилович
доктор медицинских наук, профессор

Ведущая организация: Венский медицинский университет (Австрия)

Защита состоится «7» Июля 2021 г. в 13 часов на заседании Научного совета DSc.04/30.01.2020.Tib.105.01 при Республиканском специализированном научно-практическом медицинском центре микрохирургии глаза (Адрес: 100173, г. Ташкент, Учтепинский район, Кичик халка йули, дом 14. Тел./факс: (+99871) 217-49-34; (+99871) 217-49-37; e-mail: eye-center@inbox.ru).

С докторской диссертацией можно ознакомиться в Информационно-ресурсном центре Республиканского специализированного научно-практического медицинского центра микрохирургии глаза (зарегистрирована за № 006-А). Адрес: 100173, г. Ташкент, Учтепинский район, Кичик халка йули, дом 14. Тел./факс: (+99871) 217-49-34; (+99871) 217-49-37; e-mail: eye-center@inbox.ru

Автореферат диссертации разослан «25» Июня 2021 года.
(реестр протокола рассылки № 15 от 25 Июня 2021 года).



А.Ф. Юсупов

Председатель научного совета по присуждению ученых степеней,
доктор медицинских наук

Ш.А. Джамалова

Ученый секретарь научного совета по присуждению
ученых степеней, доктор медицинских наук, доцент

М.Х. Каримова

Председатель научного семинара при научном совете по
присуждению ученых степеней,
доктор медицинских наук, профессор

ВВЕДЕНИЕ (аннотация докторской диссертации (DSc))

Актуальность и востребованность темы диссертации. Рост числа случаев щелочных ожогов глаз в мире приводит к серьезным социально-экономическим проблемам. По данным Всемирной организации здравоохранения ожоги глаз составляют от 6,1 до 38% всего глазного травматизма, из которых на долю поражения химическими веществами, приходится от 7,9 до 85%. Это, в свою очередь, делает актуальной задачей последовательного использования современных средств и методов в эффективной диагностике и лечении щелочных ожогов глаз.

В мировой практике проводится целый ряд целевых научных исследований, направленных на изучение патогенетических аспектов поражения роговой оболочки щелочью с верификацией характерных особенностей нарушений химизма и структуры стромы, некротизации заднего эпителия с оценкой особенностей воспалительной реакции и причин вялотекущей репарации. Немаловажными остаются исследования по изучению токсического воздействия на микрососудистое русло экзо- и эндопродуктов ожоговой травмы тканей, детерминирующего нарушения сосудистого тонуса и соответственно гемостаза, способствующих развитию вторичной гипоксии тканей и клеток, определяющей дальнейшее течение и исход патологического процесса, следовательно основной целью лечения ожоговой болезни глаз является стимулирование процессов заживления поврежденных тканей, сокращение сроков купирования воспалительной реакции, сохранение функциональной способности органа зрения и снижение количества инвалидизирующих исходов.

В нашей стране принимаются комплексные меры по кардинальному совершенствованию системы социальной защиты и здравоохранения, в частности, по поднятию качества офтальмологических медицинских услуг на новый уровень. Как было сказано в Послании Президента Республики Узбекистан Олий Мажлису: «мы будем решительно проводить реформы по развитию системы здравоохранения и повышению качества медицинских услуг»¹. В связи с этим, становится целесообразным изучение характера поражения и процессов репарации тканей органа зрения при щелочных ожогах с совершенствованием подходов к диагностике, терапии, профилактике осложнений и обоснование персонифицированной тактики ведения пациентов с химическими ожогами глаз с учетом их фенотипа ацетилирования.

Данное диссертационное исследование, в определенной степени, служит выполнению задач, утвержденных Указом Президента Республики Узбекистан «О комплексных мерах по коренному совершенствованию системы здравоохранения Республики Узбекистан» за №УП-5590 от 7 декабря 2018 года и Постановлением Президента Республики Узбекистан «О мерах по дальнейшему развитию специализированной медицинской помощи населению Республики Узбекистан на 2017-2021 годы» за №ПП-3071 от 20

¹ Послание Президента Республики Узбекистан Олий Мажлису от 24 января 2020 года.

июня 2017 года, Постановлением Кабинета Министров за №266 от 10 мая 2017 года «Об организации деятельности научно-исследовательского института общественного здоровья и организации здравоохранения», а также других нормативно-правовых документов, принятых в данной сфере.

Соответствие исследования приоритетным направлениям развития науки и технологий республики. Диссертационное исследование выполнено в соответствии с приоритетным направлением развития науки и технологий республики VI «Медицина и фармакология».

Обзор зарубежных научных исследований по теме диссертации.² Научно-исследовательские работы, направленные на улучшение качества оказываемой медицинской помощи больным с ожоговой болезнью глаз, проведены многими ведущими научными центрами и высшими учебными заведениями мира, в том числе в Department of Ophthalmology, Peking University Third Hospital (Beijing, China), Aachen Centre Of Technology Transfer In Ophthalmology, An-Institute, RWTH Aachen University, (Aachen, Germany), Department of Ophthalmology, Kliniken der Stadt Köln (Ostmerheimer, Germany), Department of Ophthalmology, The Royal London Hospital, Barts Health NHS Trust (London, UK), Department of Ophthalmology, Beijing Aier Intech Eye Hospital (Beijing, China), One-Health One-Medicine Ophthalmology and Vision Research Center, Department of Veterinary Medicine and Surgery, University of Missouri (Columbia, United States of America), Harry S. Truman Memorial Veterans' Hospital (Columbia, United States of America), Imperial College Healthcare NHS Trust, Western Eye Hospital, (London, UK), SSR-Stem Cell Biology Laboratory, Center for Regenerative Ophthalmology, L V Prasad Eye Institute (Hyderabad, India), Pamukkale University, Experimental Surgery Education and Research Center (Denizli, Turkey), Department of Ophthalmology, Seoul National University Hospital (Seoul, Republic of Korea), Офтальмологической клинике Центра прогрессивной медицины «Авиценна Мед» (Киев, Украина), Национальном медицинском исследовательском центре глазных болезней имени Гельмгольца (Москва, Россия) и Республиканском специализированном научно-практическом медицинском центре микрохирургии глаза (Ташкент, Узбекистан).

В результате исследований, проведенных в мире по улучшению качества

² Обзор международных научных исследований проведен с использованием следующих источников: Xie X., Zhang H.L., Wu W.Y., Feng Y. Preliminary clinical observations of retina injury in alkaline ocular trauma patients // *Zhonghua Yan Ke Za Zhi*. 2020 Jul 11;56(7):514-518; Schrage N.F., Abu S.S., Hermanns L., Panfil C., Dutescu R.M. Irrigation with phosphate-buffered saline causes corneal calcification during treatment of ocular burns. // *Burns*. 2019 Dec;45(8):1871-1879; Hossain R.R., Papamichael E., Coombes A.. East London deliberate corrosive fluid injuries. // *Eye (Lond)*. 2020 Apr;34(4):733-739; Kang Y., Li S., Liu C., Liu M., Shi S., Xu M., He J., Zhang T. A rabbit model for assessing symblepharon after alkali burn of the superior conjunctival sac. // *Sci Rep*. 2019 Sep 25;9(1):13857; Tripathi R., Giuliano E.A., Gafen H.B., Gupta S., Martin L.M., Sinha P.R., Rodier J.T., Fink M.K., Hesemann N.P., Chaurasia S.S., Mohan R.R. Is sex a biological variable in corneal wound healing? // *Exp Eye Res*. 2019 Oct;187:107705; Bizrah M., Yusuf A., Ahmad S. An update on chemical eye burns. // *Eye (Lond)*. 2019 Sep;33(9):1362-1377; Kethiri A.R., Raju E., Bokara K.K., Mishra D.K., Basu S., Rao C.M., Sangwan V.S., Singh V. Inflammation, vascularization and goblet cell differences in LSCD: Validating animal models of corneal alkali burns. // *Exp Eye Res*. 2019 Aug;185:107665; Yılmaz U., Kaya H., Turan M., Bir F., Şahin B. Investigation the effect of Hypericum perforatum on corneal alkali burns. // *Cutan Ocul Toxicol*. 2019 Dec;38(4):356-359. Choi H., Phillips C., Oh J.Y., Potts L., Reger R.L., Prockop D.J., Fulcher S. Absence of Therapeutic Benefit of the Anti-Inflammatory Protein TSG-6 for Corneal Alkali Injury in a Rat Model. // *Curr Eye Res*. 2019 Aug;44(8):873-881.

оказываемой медицинской помощи больным с ожоговой болезнью глаз получен ряд научных обоснований, в том числе: определены прогностические факторы течения патологии и патогенетические особенности воздействия химических агентов, вызывающих ожоги глаз с верификацией индивидуальных характерных признаков повреждения ткани роговой оболочки (Department of Ophthalmology, Peking University Third Hospital, Beijing, China); определено, что нормализация иммунных показателей коррелирует с динамикой течения ожоговой болезни, развитием рубцевания пораженных тканей переднего отрезка глазного яблока той или иной степени интенсивности, возникновением послеожоговых симблефаронов, помутнением оптических сред глаза (Department of Ophthalmology, The Royal London Hospital, Barts Health NHS Trust, London, UK); установлено, что процесс бурной васкуляризации роговицы и конъюнктивы, и их гиперрегенерации формируется у больных с высоким содержанием Т - лимфоцитов. Повышение числа Т - клеток и усиление их функциональной активности наблюдается с первых дней после ожога и остается на этом же уровне в течение всего раннего периода ожоговой болезни, в свою очередь при повышении иммунологических показателей отмечается усиленная васкуляризация роговицы и конъюнктивы и их гиперрегенерация (One-Health One-Medicine Ophthalmology and Vision Research Center, Department of Veterinary Medicine and Surgery, University of Missouri, Columbia, United States of America) определено, что при тяжелой ожоговой болезни глаз прогрессирования осложнений представляет собой наиболее сложный комплекс морфологических, биохимических и других нарушений, возникающих как под влиянием поражающего агента, так и в результате вторичных изменений, включающихся в цепь патогенеза (Department of Ophthalmology, Seoul National University Hospital, Republic of Korea).

В настоящий период в мире продолжают исследования по улучшению результатов лечения пациентов с ожоговой болезнью глаз, что связано с неуклонным ростом данного контингента больных, неоднозначностью подходов в вопросах лечебной тактики и неудовлетворительными результатами лечения, а также необходимостью дальнейшей разработки диагностических критериев течения заболевания с оценкой репаративных свойств тканей глаза, соответственно, основной задачей современной офтальмологии является разработка критериев тяжести и определения скорости прогрессирования ожоговой болезни глаз с поиском новых маркеров и показателей прогноза в аспекте совершенствования лечебно-диагностической тактики и подходов к ведению данной категории пациентов.

Степень изученности проблемы. Среди различных форм патологии органа зрения, ожоги представляют наиболее тяжелую и сложную группу с позиции деструктивных и функциональных нарушений. По мнению Sun M.³

³ Sun M., Puri S., Mutoji K.N., Coulson-Thomas Y.M., Hascall V.C., Jackson D.G., Gesteira T.F., Coulson-Thomas V.J. Hyaluronan Derived From the Limbus is a Key Regulator of Corneal Lymphangiogenesis. // Invest Ophthalmol Vis Sci. 2019 Mar 1;60(4):1050-1062.

«трудно найти равное ожоговой травме глаза заболевание по своему психотравмирующему фактору, особенностям клинического течения и зачастую приводящее к полной или частичной потере органом своей главной функции – зрения». Проблема лечения ожогов глаз не теряет своей актуальности, а ее многокомпонентные аспекты требуют дальнейшей разработки и совершенствования. «Лечение ожоговой болезни глаз заключается в стимулировании процессов заживления поврежденных тканей, сокращении сроков купирования воспалительной реакции, сохранении функциональной способности органа зрения и сокращении количества инвалидизирующих исходов» (Han K.E.⁴). Основной целью разносторонних и многочисленных исследований по изучению патогенеза ожогов глаз является разработка эффективных лечебных мероприятий, учитывающих всю сложность патологического процесса, его стадии и возможные осложнения. Существует много методов лечения ожогов глаз, однако большинство из них направлено на какую-либо одну сторону ожогового процесса. Так, реконструктивные оперативные вмешательства проводятся только для восстановления кровотока и нормального циркулирования жидкостей внутри глаза, что не только способствует быстрому заживлению раневых поверхностей, но и снижает риск формирования микроваскуляризационных осложнений. Другим перспективным методом считается трансплантация лимбальных стволовых клеток, которые, по мнению Fernandes-Cunha G.M.⁵, «не только быстро восстанавливают поврежденные поверхности, но и снижают риск развития вторичных воспалительных процессов».

Химические ожоги глаз, являются тяжелым, высокоинвалидизирующим, ухудшающим качество жизни пациентов, фактором, процессы поражения при котором, как правило, сопровождаются значительными нарушениями, приводящими к частичной или полной потере функции органа зрения. Остается до конца неизученным «вопрос формирования различных видов осложнений, факторов, способствующих снижению иммунологической резистентности и затягиванию воспалительного процесса при ожоговой болезни глаз, вариативность исходов консервативных методов терапии, хирургических вмешательств и пластических реконструктивных операций» (Pietraszkiewicz A.⁶).

Это обуславливает глубокое изучение патогенетических механизмов развития и прогрессирования ожогов глаз, формирования осложнений и поиск альтернативных методов и подходов к терапии при химических ожогах.

По мнению Nominato L.F.⁷ «исход ожогового поражения глаз во многом

⁴ Han K.E., Park M.H., Kong K.H., Choi E., Choi K.R., Jun R.M. Therapeutic effects of three human-derived materials in a mouse corneal alkali burn model. // *Cutan Ocul Toxicol*. 2019 Dec;38(4):315-321.

⁵ Fernandes-Cunha G.M., Na K.S., Putra I., Lee H.J., Hull S., Cheng Y.C., Blanco I.J., Eslani M., Djalilian A.R., Myung D. Corneal Wound Healing Effects of Mesenchymal Stem Cell Secretome Delivered Within a Viscoelastic Gel Carrier. // *Stem Cells Transl Med*. 2019 May;8(5):478-489.

⁶ Pietraszkiewicz A., Hampton C., Caplash S., Lei L., Capetanaki Y., Tadvalkar G. Desmin deficiency is not sufficient to prevent corneal fibrosis. // *Exp Eye Res*. 2019 Mar;180:155-163.

⁷ Nominato L.F., Dias A.C., Dias L.C., Fantucci M.Z., Mendes da Silva LEC, Murashima A.A., Rocha E.M. Prevention of Corneal Neovascularization by Adenovirus Encoding Human Vascular Endothelial Growth Factor Soluble Receptor (s-VEGFR1) in Lacrimal Gland // *Invest Ophthalmol Vis Sci*. 2018 Dec 3;59(15):6036-6044.

зависит от оперативности и качества оказания неотложной помощи и выбора адекватной лечебно-диагностической тактики, полноценного проведения комплекса реабилитационных мероприятий, в том числе с учетом определения тяжести дегенерации тканей глаз, дающих возможность оценить интенсивность поражения каждого из отделов органа зрения, спрогнозировать возможные варианты исходов, скорость и длительность процессов репарации с учетом их фенотипа ацетилирования».

Проведенный анализ литературных данных свидетельствует о том, что, на сегодняшний день основная стратегия лечения больных с ожоговой болезнью глаз не учитывает критериев скорости прогрессирования воспалительного процесса, на этом фоне поиск новых маркеров течения патологического процесса остается в ряду приоритетных. Исходя из того, что прогноз при ожоговой травме глаз, в основном, лимитируется степенью развития воспалительного процесса и скоростью регенерации поврежденных тканей органа зрения, то определение активности процессов N-ацетилирования в организме пациента может иметь важное прогностическое значение.

Связь диссертационного исследования с планом научно-исследовательских работ научно-исследовательского учреждения, где выполнена диссертация. Диссертационное исследование выполнено в соответствии с планом научно-исследовательских работ Центра развития профессиональной квалификации медицинских работников «Разработка новых методов диагностики и лечения патологических состояний органа зрения» (2016-2020 гг.) а также, ПЗ-02090009 «Новые технологии частной и общей хирургии и экстренной медицинской помощи» (2015-2017 гг.).

Целью исследования является улучшение результатов лечения пациентов со щелочными ожогами глаз путем определения характерных особенностей процессов репарации тканей органа зрения в зависимости от фенотипа ацетилирования и персонифицирования подходов к диагностике и тактике ведения.

Задачи исследования:

определить частоту встречаемости и структуру химических ожогов глаз, модифицировать и унифицировать классификацию ожоговой болезни глаз;

выявить морфофункциональные особенности, характер поражения и процессы репарации переднего отрезка глаз при щелочном ожоге в зависимости от фенотипа ацетилирования в эксперименте;

определить степень деструкции тканей глаз при экспериментальном щелочном ожоге по показателю антигенсвязывающих лимфоцитов к тканевым антигенам роговицы, склеры, хрусталика, сосудистой оболочки глаз с учетом фенотипа ацетилирования и сопоставить с морфогистологическими нарушениями;

оценить характер поражения и динамику течения патологического процесса при химических ожогах глаз с учетом фенотипа ацетилирования в клинических условиях;

проанализировать состояние органа зрения у лиц с развившимися

осложнениями после щелочного химического ожога глаз и оценить их характер с учетом фенотипа ацетилирования при диспансерном наблюдении;

сопоставить характер поражения с показателями антигенсвязывающих лимфоцитов к специфически сенсibilизированным антигенам тканей переднего отрезка глаз с учетом фенотипа ацетилирования у пациентов с щелочным химическим ожогом;

рассчитать экономическую эффективность применения метода оценки ацетилярного статуса для диагностики и ведения пациентов с ожогами глаз;

оптимизировать лечебно-диагностическую тактику ведения пациентов с химическими ожогами глаз путем определения их ацетилярного статуса и применения системного морфологического анализа альтернативных вариантов.

Объектом исследования являлись 150 больных (220 глаз) с щелочным химическим ожогом глаз, пролеченных в Республиканской клинической офтальмологической больнице за период с 2011 по 2020 год, в группу контроля вошли 36 практически здоровых лиц, экспериментальная часть исследования выполнена в лаборатории «Хронического инфекционного процесса» центра эпидемиологии, микробиологии, инфекционных и паразитарных заболеваний на 100 половозрелых белых крысах-самцах.

Предмет исследования составляли результаты изучения морфофункциональных нарушений некоторых тканей органа зрения при щелочном ожоге глаз у белых крыс с различным фенотипом ацетилирования, а также результаты обследования органа зрения у лиц с щелочным химическим ожогом и реконвалесцентов с верификацией их фенотипа ацетилирования и уровня антигенсвязывающих лимфоцитов к тканевым антигенам роговицы, хрусталика, склеры и сосудистой оболочки глаз.

Методы исследования. Для достижения цели исследования и решения поставленных задач использованы следующие методы: общие офтальмологические методы исследования, общий и биохимический анализы крови, анализ мочи с определением фенотипа ацетилирования, определение в крови уровня антигенсвязывающих лимфоцитов к тканевым антигенам, системно-морфологический, математический анализ и статистические методы исследований.

Научная новизна исследования заключается в следующем:

выявлены морфологические особенности течения патологического процесса при щелочных химических ожогах глаз с клинико-экспериментальной оценкой характера поражения и репаративной активности в зависимости от фенотипа ацетилирования;

раскрыты патогенетические аспекты формирования осложнений с верификацией прогностических критериев исхода химических щелочных ожогов органа зрения у пациентов с медленным и быстрым фенотипом ацетилирования для обоснования персонафицированного подхода к тактике ведения;

установлены характерные изменения показателей антигенсвязывающих лимфоцитов к тканевым антигенам роговицы, хрусталика, склеры и

сосудистой оболочки глаз на фоне щелочного химического ожога в зависимости от фенотипа ацетилирования и морфологических проявлений степени деструкции различных отделов переднего отрезка глаз;

доказано, что морфологические нарушения при щелочном ожоге глаз характеризуются колликвационной деструкцией, отеком и разволокнением всех структур переднего отрезка глаз с более активным разрастанием соединительной ткани на ранних стадиях при быстром ацетилировании и более длительными дегенеративными, трофическими и деструктивными процессами при медленном фенотипе ацетилирования;

выявлено, что у быстрых ацетиляторов при щелочном ожоге глаз поражение имеет более активное начало процесса, но в дальнейшем реализуется в ускоренное заживление и/или формирование грубых рубцовых осложнений (бельмо, симблефарон и др.);

установлено, что у медленных ацетиляторов при более вялом начальном этапе ожоговой травмы, процесс принимает затяжной рецидивирующий характер, с присоединением вторичных инфекций, обуславливая увеличение вероятности развития поздних осложнений (увеиты, кератоувеиты, конъюнктивиты и др.);

доказано, что при быстром ацетилировании процесс восстановления функции органа зрения и внутриглазного давления протекает быстрее и эффективней в ранние сроки после ожога, тогда как при медленном фенотипе отмечается менее значимое восстановление функции с тенденцией к гипотонии.

Практические результаты исследования заключаются в следующем:

установленные критерии прогнозирования характера репаративных процессов и развития осложнений при химических ожогах глаз, позволило разработать алгоритм тактики ведения и терапии поражений органа зрения с учетом фенотипа ацетилирования;

выявленные клинические особенности течения химических ожогов глаз у пациентов с различным фенотипом ацетилирования, расширяют возможности адекватной оценки состояния органа зрения пациентов и позволяют обосновать персонифицированный подход к их ведению;

модифицированная рабочая классификация ожоговой болезни глаз с учетом общих и персонифицированных данных, позволяет улучшить качество диагностики и выбрать оптимальную тактику ведения на всех этапах оказания медицинской помощи от первичного звена здравоохранения до специализированного лечения;

разработанный алгоритм оптимизированного подхода к терапии ожогов глаз с учетом ацетилярного статуса пациентов, позволяет уменьшить частоту рецидивов и осложнений заболевания, а также сократить длительность пребывания пациентов в стационаре;

обоснована экономическая эффективность персонифицированного подхода к ведению пациентов с химическими ожогами глаз, тестированием их фенотипа ацетилирования, с верификацией системно-морфологическим анализом альтернативных вариантов лечения.

Достоверность результатов исследования. Достоверность результатов обоснована использованием объективных критериев оценки состояния больных, современных методов диагностики и лечения, корректным применением методологических подходов и наборов статистического анализа. Исследование проведено на достаточном количестве клинического и экспериментального материала. Методы решения рассмотренных в диссертации проблем основываются на современных научно-практических представлениях и подходах к диагностике и лечению больных с щелочными химическими ожогами глаз. Решение рассмотренных задач выполнено современными апробированными методами медицинской статистики.

Научная и практическая значимость результатов исследования. Научная значимость результатов исследования определяется тем, что полученные выводы и предложения имеют свое теоретическое обоснование, вносят существенный вклад в изучение патогенетических аспектов течения ожоговой болезни глаз с учетом верифицированных прогностических критериев исхода травмы, а также особенностей прогрессирования патологии и развития осложнений при различных вариантах фенотипа ацетилирования, которые позволили персонифицировать подход к тактике ведения пациентов.

Практическая ценность работы заключается в том, что предложены унифицированная классификация и алгоритм оптимизированного подхода к терапии ожогов глаз на всех этапах оказания медицинской помощи (от первичного звена до специализированного лечения) с учетом фенотипических особенностей организма пациента, позволяющие улучшить результаты лечения за счет уменьшения частоты осложнений и их рецидивов, сокращения длительности пребывания пациентов в стационаре и более качественного восстановления функционального состояния органа зрения.

Внедрение результатов исследования. По результатам научного исследования с целью улучшения качества оказываемой помощи больным с химическими ожогами глаз:

впервые изучен фенотип ацетилирования при щелочно-химических ожогах глаз и по результатам исследований разработаны методические рекомендации «Оптимизация диагностики, ведения и терапии пациентов с химическими ожогами органа зрения» (справка Министерства здравоохранения №8н-р/326 от 8 октября 2020 года). Применение предложенных рекомендаций позволило улучшить качество диагностики и лечебной тактики у больных с химическими ожогами глаз;

научно обоснован прогноз исхода и осложнений химического ожога органа зрения, вытекающий из прогностических патогенетических критериев, на основании которых разработаны методические рекомендации «Алгоритм ведения пациентов с ожогами глаз» (справка Министерства здравоохранения №8н-р/295 от 4 сентября 2020 года). Применение предложенного алгоритма позволило сократить частоту ранних и поздних осложнений и улучшить качество жизни больных;

выбраны альтернативные методы тактики ведения пациентов с

использованием системного морфологического анализа, что позволило разработать методические рекомендации «Комплексный системный анализ альтернативных вариантов ведения пациентов с химическими ожогами глаз» (справка Министерства здравоохранения №8н-р/294 от 4 сентября 2020 года). Применение предложенного комплекса позволило спрогнозировать оптимальный вариант лечебной тактики и улучшить качество оказываемой офтальмологической помощи;

с целью прогнозирования исхода и осложнений химического ожога органа зрения разработаны патогенетические критерии в зависимости от фенотипа медленного и быстрого ацетилирования и внедрены в виде методических рекомендаций «Клинико-экономическое обоснование эффективности индивидуализированного подхода к ведению пациентов с химическими ожогами глаз» (справка Министерства здравоохранения №8н-р/298 от 14 сентября 2020 года).). Применение рекомендованного персонифицированного подхода позволило сократить финансовые затраты на лечение и реабилитацию пациентов с химическими ожогами глаз;

полученные научные результаты по улучшению качества оказываемой помощи больным с химическими ожогами глаз внедрены в лечебно-практическую деятельность здравоохранения, в частности, в клинику Андижанского Государственного медицинского института, в Навоийскую областную офтальмологическую больницу, в Сырдарьинскую областную офтальмологическую больницу, в Республиканскую клиническую офтальмологическую больницу Министерства Здравоохранения Республики Узбекистан, а также в учебную программу Центра развития профессиональной квалификации медицинских работников (заключение Министерства здравоохранения №8н-з/104 от 19 мая 2021 года). Применение результатов исследования в клинической практике позволило оптимизировать лечебно-диагностическую тактику ведения пациентов с химическими ожогами глаз, обеспечило снижение ресурсно-финансовых затрат на их реабилитацию, улучшило качество оказания офтальмологической помощи.

Апробация результатов исследования. Результаты данного исследования были обсуждены на 18 научно-практических конференциях, в том числе, на 14 международных и 4 республиканских.

Опубликованность результатов. По теме диссертации опубликовано 40 научных работ, в том числе 14 журнальных статей, 10 из которых в республиканских и 4 в зарубежных журналах, рекомендованных Высшей аттестационной комиссией Республики Узбекистан для публикаций основных научных результатов докторских диссертаций.

Структура и объем диссертации. Диссертация состоит из введения, шести глав, выводов, списка цитируемой литературы и приложения. Объем работы составляет 195 страниц.

ОСНОВНОЕ СОДЕРЖАНИЕ ДИССЕРТАЦИИ

Во введении обосновывается актуальность и востребованность проведенного исследования, характеризуются объекты и предмет исследования, показано соответствие работы приоритетным направлениям науки и технологий республики, излагаются научная новизна и практические результаты исследования, раскрываются научная и практическая значимость полученных результатов, внедрения в практическое здравоохранение, результатов исследования, сведения по опубликованным работам и структуре диссертации.

В первой главе **«Ожоги глаз - актуальная проблема офтальмологии»** представленной в 3 разделах приведены данные литературы по вопросам химических ожогов глаз, патогенетических аспектов, классификации, подходов и методов терапии, проанализированы современные данные и состояние проблемы, представлен анализ данных по персонализации пациентов с различной патологией и место фенотипа ацетилирования (ФА) в характере течения и исходов этих заболеваний, проанализированы направления международных исследований в области офтальмологии.

Вторая глава **«Клиническая и экспериментальная характеристика материала и методы исследования»** приводится общая характеристика обследованных больных, дизайн эксперимента с определением ФА у 100 белых крыс, с проведением морфогистологических и иммуноцитохимических исследований. Объектом клинических исследований явились 150 пациентов с щелочным химическим ожогом глаз, поступивших в Республиканскую клиническую офтальмологическую больницу МЗ РУз (РКОБ МЗ РУз), из которых у 103 больных было проведено определение ФА (51 с быстрым ацетилированием – БА и 52 – с медленным - МА), и находившихся на стационарном лечении с динамическим обследованием на 2, 5, 7, 12, 30 сутки обращения и при диспансеризации через 4 мес. и 1-2 года после ожога глаз. По характеру ожоговой травмы 150 больных были распределены следующим образом: бытовые травмы – 99 пациентов (66,0%), производственные - 51 случай (34,0%). Среди обследованных лиц мужчин было 131 (87,3%), женщин – 19 (12,7%). Возрастной состав обследованных лиц был от 18 до 77 лет, средний возраст пациентов составил 40,46 лет \pm 4,06 лет, по Медиане 31,6 лет.

Больные были обследованы согласно стандартному протоколу с проведением общих клинико-инструментальных, офтальмологических, лабораторных исследований, а также специальными методами, включавшими определение ацетиллярного статуса, иммуноцитохимическое тестирование, расчёт экономической эффективности и системный анализ, полученные результаты были обработаны различными методами статистического анализа.

В третьей главе диссертации **«Экспериментальные исследования патогенетических аспектов щелочных ожогов глаз в зависимости от фенотипа ацетилирования»** приведены результаты морфологических и иммуноцитохимических исследований на 100 белых крысах. У 80 животных

была создана модель щелочного ожога глаз по стандартной методике с определением их ФА. Все животные были разделены на 2 группы по скорости ацетилирования Норсульфазола на БА со скоростью ацетилирования более 50% и МА – менее 45% по 40 крыс (основная группа). В качестве контроля исследованы ткани переднего отрезка глаз 20 животных (10 с МА и 10 с БА), после нанесения 0,9% раствора NaCl в той же экспозиции. Эксперимент проведен в 4 этапа: 3, 5, 12 и 30 сутки после ожога.

У крыс с БА на 3 сут. отмечался отёк роговицы с разволокнением коллагеновых структур в центральной зоне поражения, с полным отсутствием клеточных элементов переднего многослойного плоского эпителия, с частичным сохранением передней пограничной пластинки. Собственное вещество роговицы представляло неправильно чередующиеся соединительнотканые пластинки, состоящие из разволокнённых коллагеновых волокон различной толщины с явлениями расстройства микроциркуляторного и трофического обеспечения тканей в связи с деструкцией выстилки передней камеры глаза.

На 5 сут. эксперимента у крыс с БА отмечались изъязвления на роговице, при этом площадь повреждения распространялась на всю поверхность роговицы и близлежащие ткани.

К 12 сут. дезорганизационные процессы разворачивались уже в более задних слоях переднего отрезка глаз и особенно в соединительнотканых структурах склеры, сопровождалось разволокнением и фрагментацией коллагеновых волокон, колликвационной деструкцией тканей, гидролизом белковых структур клеточных мембран, некрозом клеток в глубоких слоях.

К 30-м суткам эксперимента у крыс с БА, отёк несколько спадал, но деструктивные процессы продолжали нарастать, приводя к дегенерации аккомодационного аппарата с развитием геморрагических нарушений от имбибии до обширных геморрагий с деструкцией всех отделов глаз.

Установлено, что при воздействии щелочей на глаз у крыс с БА процесс развивается по нарастающей с формированием грубых деструктивных нарушений во всех структурах органа зрения, особенно со стороны микрососудистого русла, сохраняющимися к 30 сут. эксперимента.

Анализ динамики поражения при щелочном ожоге глаз у МА выявил, что щелочи, растворяя белок тканей проникают вглубь, что аналогично проявлениям у БА, особенно в первые 3-5 дней ожога.

На 12 сутки у МА отмечено прогрессирование процессов деструкции, диффузное нарушение целостности основного вещества на всём протяжении ткани роговицы с изъязвлением ее поверхности и попытка эпителиальной ткани регенерировать за счет *epithelium anterior* роговицы.

К 30 сут. щелочного ожога глаз у крыс с МА отмечается отрицательная динамика, характеризующаяся процессами выраженной гипотрофии и атрофии, с возможной полной потерей зрения. Морфологически картина нарушения трофики тканей обусловлена деструктивно-эрозивными процессами в роговице и процессами генерализации застойных явлений, нарушением дренажных функций венозной и лимфатической систем.

Было установлено, что у БА и МА имеются особенности развития и

течения ожоговой травмы глаз, которые проявляются не на начальном этапе ожога, а в более поздние сроки и характеризуются более активным и бурным разрастанием соединительной ткани структур переднего отрезка глаз у БА, и более длительными дегенеративными, трофическими и деструктивными процессами у МА. Таким образом, на основании полученных результатов собственных исследований можно заключить, что морфологические изменения глаз при щелочном ожоге развиваются сразу с момента воздействия, выраженность, динамика развития и затихания структурных нарушений зависит от ФА.

Для изучения патогенетических аспектов развития и динамики ожогового процесса было проведено исследование показателей АСЛ к тканевым антигенам роговицы, склеры, хрусталика, сосудистой оболочки глаз у крыс с щелочным ожогом, отражающих процессы деструкции тканей и активности репаративных процессов на 3, 5, 12 и 30 дни щелочного ожога с учетом их ФА. Было установлено, что при забое на 3, 5 12 и 30 сутки ожога как у БА, так и у МА отмечались выраженные дегенеративные изменения всех исследованных тканей глаз (смотрите таблицу 1.). Контролем послужили значения интактных крыс.

Таблица 1

Показатели АСЛ к ТА тканей переднего отрезка глаз у крыс в динамике химического ожога глаз в эксперименте (n=100)

Наименование ткани и день забоя	АСЛ к ТА % у интактных крыс	АСЛ к ТА у БА %	АСЛ к ТА у МА %	P
Роговица 3-й день	0,7±0,02	6,0±0,52*	5,0±0,38*	>0,05
5-й день	0,7±0,008	3,7±0,33*	3,7±0,32*	>0,05
12-й день	1,2±0,03	5,3±0,41*	4,3±0,48*	>0,05
30-й день	1,1±0,03	6,3±0,44*	6,7±0,21*	>0,05
Склера 3-й день	0,7±0,01	5,7±0,38*	6,7±0,32*	>0,05
5-й день	0,9±0,03	7,0±0,55*	7,0±0,44*	>0,05
12-й день	0,8±0,02	5,7±0,42*	7,0±0,43*	>0,05
30-й день	1,0±0,02	4,3±0,22*	6,7±0,31*	<0,001
Хрусталик 3 день	0,9±0,01	5,3±0,48*	7,0±0,16*	<0,01
5-й день	1,1±0,004	4,7±0,51*	4,6±0,22*	>0,05
12-й день	0,8±0,01	3,7±0,43*	5,3±0,33*	<0,05
30-й день	1,4±0,01	3,3±0,52*	8,0±0,36*	<0,001
Сосудистая оболочка 3-й день	1,1±0,015	4,3±0,36*	4,7±0,42*	>0,05
5-й день	0,8±0,01	3,3±0,33*	3,7±0,37*	>0,05
12-й день	0,9±0,02	5,7±0,31*	3,7±0,51*	<0,01
30-й день	1,6±0,007	9,0±0,54*	5,7±0,34*	<0,01

Примечание: * - достоверность отличий соответствующих показателей с аналогичными показателями у интактных животных, P – достоверность отличий показателей в сравниваемых группах (БА и МА)

Было установлено, что по показателям АСЛ к ТА тканей переднего отрезка глаз в динамике для БА и МА имеются ряд особенностей характера

течения и развития процессов деструкции тканей.

При анализе характера дегенеративных процессов по АСЛ к ТА склеры и хрусталика установлено, что у БА к 30-му дню ожога степень поражения этих тканей снижается более чем в 2 раза, в то время как у МА даже к 30-му дню степень деструкции склеры и хрусталика сохраняется на уровне начальных проявлений, характерных для 3-5 дней ожога и даже повышается (смотрите рисунок 1; 2).

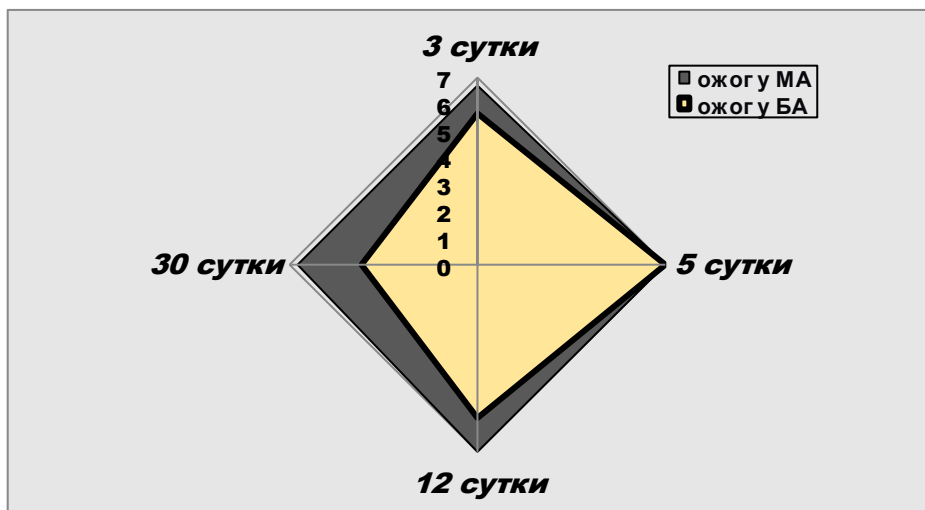


Рис. 1. Динамика АСЛ к ТА склеры крыс у БА и МА при экспериментальном щелочном ожоге глаз (в %)

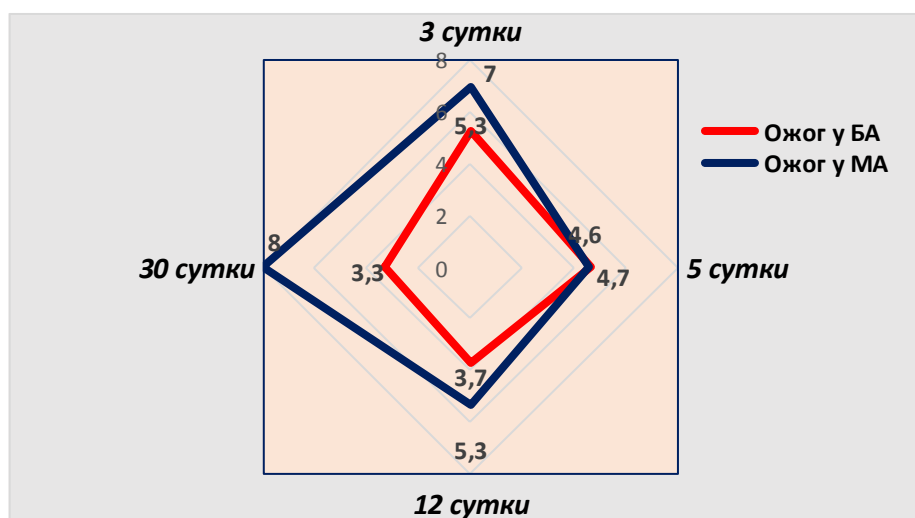


Рис. 2. Динамика АСЛ к ТА хрусталика крыс у БА и МА при экспериментальном щелочном ожоге глаз (в %)

Некоторые особенности отмечены при исследовании АСЛ к ТА роговицы. Так, у БА происходит постепенное снижение степени деструкции роговицы к 12 дню наблюдения, однако к 30 дню показатели повышались до уровня исходных значений (3 день). Этот процесс был еще более значителен у крыс с МА, к 30-му дню у которых, происходит повышение исходных показателей в 1,34 раза.

Как уже указывалось, у МА отмечалось затягивание процессов репарации всех исследованных тканей переднего отрезка глаз, которые нарастали к концу месяца. Однако, по показателям АСЛ к ТА сосудистой ткани глаз процесс у МА был более благоприятен, чем у БА (смотрите рисунок 3).

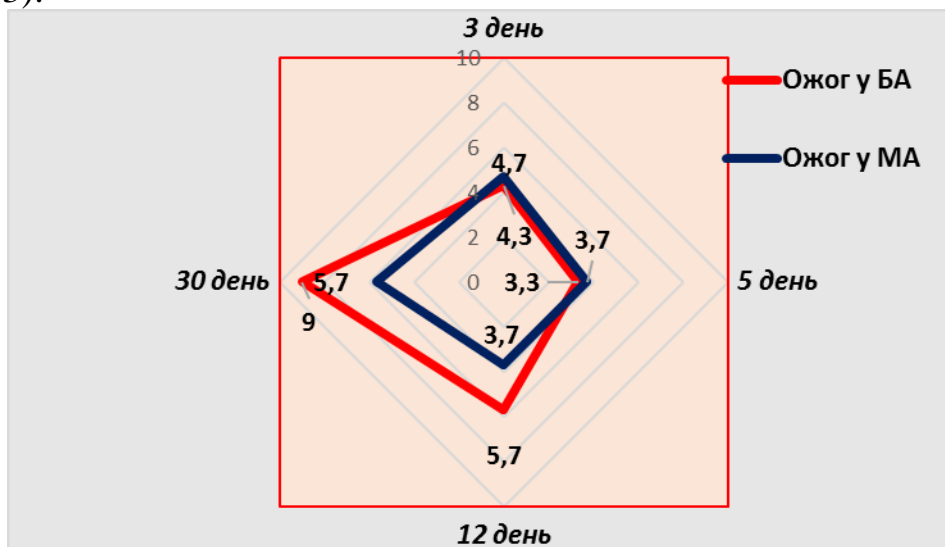


Рис. 3. Динамика АСЛ к ТА сосудистой оболочки глаз крыс у БА и МА при экспериментальном щелочном ожоге глаз

Таким образом, при щелочном ожоге глаз у экспериментальных животных отмечаются дегенеративные изменения всех отделов переднего отрезка глаз независимо от их ФА, которые сохраняются более 30 дней; у животных с БА восстановление тканей хрусталика и склеры протекает с выраженной положительной динамикой, в то время как у МА процесс деструкции этих тканей не только не купируется, но и еще более нарастает к 30 дню ожоговой травмы, что следует учитывать, как фактор большего риска развития и прогрессирования патологического процесса в этих структурах глаза; со стороны роговицы дегенеративные процессы как у БА, так и у МА нарастают к 30 дню эксперимента, превышая данные показатели, установленные в первые 3 дня эксперимента и более выражены эти изменения у БА, что следует учитывать при работе с пациентами; у МА процессы дегенерации тканей переднего отрезка глаз по показателям АСЛ к ТА роговицы, склеры, хрусталика носят более затяжной характер и требуют более продолжительной терапии, чем БА, особенно по показателям поражения склеры и хрусталика глаз; со стороны сосудистой оболочки глаз отмечается более благоприятное течение процесса у МА по сравнению с БА, у которых к 30 дню эксперимента этот показатель в 1,6 превышает уровень АСЛ к ТА сосудистой оболочки глаз у крыс с МА.

Обсуждая результаты исследования, следует отметить, что, как и при морфологических исследованиях установлены значительные отличия течения ожогового процесса в различных структурах глаз при щелочном ожоге в популяциях животных с МА и БА, которые характеризуются более

глубокими и длительными деструктивными процессами у крыс с МА, по сравнению с БА, а тест определения АСЛ к ТА соответствующих тканей может быть использован в качестве экспресс диагностики, мониторинга динамики и прогнозирования исходов ожоговой травмы глаз.

В четвертой главе диссертации «**Модификация классификации и клинические исследования при ожоговой травме глаз с учетом фенотипа ацетилирования**» приведена модифицированная и унифицированная классификация и результаты клинического исследования 150 пациентов с ожогами глаз. Как уже указывалось, известны и широко используются несколько классификаций ожогов глаз, однако единой классификации, обязательной для клинического использования всеми офтальмологами, в настоящее время нет, хотя вопрос о ее необходимости возникает на протяжении многих лет.

При составлении классификации мы руководствовались легитимностью ее использования для постановки точного диагноза, который давал бы возможность не только показать глубину и характер поражения, но и вероятные осложнения процесса, и информацию к действию для врачей ВОП и офтальмологов по месту жительства пациента, т.е., в условиях первичного звена оказания помощи. В то же время классификация проста и легка в применении. С этой целью мы предложили упрощенный вариант классификации для использования на уровне СВП/СП и алгоритмический вариант классификации для уровня ЦРМП с указанием возможных вариантов развития процесса и выбора тактики ведения больных на различных этапах оказания помощи этим пациентам.

По этиологии:

1. Химические: щелочные, кислотные, другими химическими соединениями.

2. Физические: термические, лучевые (электромагнитные, ионизирующим, лазерным и другими видами волнового поражения)

3. Комбинированные: (физико-физические, физико-химические, химико-химические)

4. Сочетанные: (травма и ожог)

По объему и локализации поражения:

1. Поверхностный периорбитальный ожог:

- *кожная форма:* повреждение поверхностных слоев эпидермиса на коже век и конъюнктивы. Гиперемия и небольшой отек кожи век и конъюнктивы.

- *кожно-окулярная форма* (с поражением кожных структур и поверхностных отделов переднего отрезка глаз): повреждение всех слоев эпидермиса на коже и слоев эпителия на роговице и конъюнктиве.

2. Межуточный ожог (с глубоким поражением кожных структур и всех отделов переднего отрезка глаз, некротизированные ткани слизистой конъюнктивы и ее дефекты, глубокое помутнение роговицы имеет вид матового стекла, виден только контур зрачка.

3. Глубокий ожог (с поражением кожных отделов, переднего отрезка

глаз, заднего отрезка глаз, с обугливанием или колликвацией всех тканей глаза, реактивное поражение зрительного нерва).

4. Тотальный ожог (с полным поражением всех структур глаза органического характера).

По течению процесса:

1. Острое;

2. Затяжное (проградиентное):

- гладкое (начало, разгар, затухание процесса),

- персистирующее (волнообразное)

Без осложнений.

Осложненное (вторичная глаукома, симблефарон, перфорация роговицы, вторичная катаракта, гипопион, увеит, склерит, эписклерит и др.)

Резидуальные (остаточные) проявления:

- без потери остроты зрения (косметические дефекты),

- с частичной потерей остроты зрения (по таблице),

- с полной потерей остроты зрения)

Сопутствующие заболевания органа зрения (указать).

Далее определяется острота зрения, степень ее утраты или сохранения.

Уровни снижения остроты зрения при травмах глаза [Гуманенко Е.К., 2008].

Уровни	Снижение остроты зрения
1	$\geq 0,5$
2	$< 0,5$ но $> 0,2$
3	$\leq 0,2$ но $> 0,02$
4	$\leq 0,02$ но $\geq \frac{1}{\infty}$ pr.certae
5	$\frac{1}{\infty}$ pr.in certae – 0 (ноль)

Следующим этапом исследования явился клинический анализ характера ожоговой травмы, ее структуры и течения. Были проведены клинические исследования у 150 больных с щелочными химическими ожогами глаз, ожоги одного глаза имели место у - 80 пациентов (53,3%), в 70 случаях (46,7%) регистрировали ожоги обоих глаз различной степени тяжести, что составило 220 пораженных глаз. Все пациенты были обследованы при обращении в РКОБ МЗ РУз и на 2, 5, 7, 12 сутки терапии и затем при активной диспансеризации в сроки 30 дней и 4 мес. после выписки. Также, 44 пациента осмотрены через 1-2 года после ожога глаз, с целью выявления поздних осложнений и их интерпретации с учетом ФА.

Было установлено, что на современном этапе химические ожоги глаз встречаются до 77,3% случаев, преимущественно на бытовом уровне (66,0%), с относительно равным поражением обоих глаз (46,7%) и одного глаза (53,3%), чаще у мужчин (87,3%), чем у женщин (12,7%), в среднем возрасте $40,46 \pm 4,06$ лет, по Медиане 31,6 лет. В 85,4% случаев пациенты поступали в сроки не более 1 мес. от момента ожога, однако 14,6% больных поступили в более поздние сроки после ожога.

Из 150 пациентов в 103 случаях (141 пораженный глаз) был определен

фенотип ацетилирования - 52 (69 глаз) больных были с медленным ацетилированием (МА) и 51 больной (72 глаза) - с быстрым (БА). Анализ сроков поступления с учетом ФА показал, что в ранние сроки (1-2 недели от травмы) поступали преимущественно БА – 92,2%, в аналогичные сроки поступили только 75,0% МА, в более поздние сроки поступили почти в 2,5 раза больше МА, чем БА. Было установлено, что для лиц с БА более характерно острое течение ожогового процесса, для МА - хроническое (23,1% против 9,8%), что обусловило более длительное пребывание в клинике больных с МА ($7,04 \pm 1,2$ койко-дня) по сравнению с БА - $4,17 \pm 0,22$ койко-дня, соответственно ($p < 0,05$). Частота и характер жалоб у БА и МА, в целом, были идентичными, однако, у БА чаще отмечались светобоязнь, слезотечение, чувство песка в глазах, помутнение прозрачных сред глаз, а у МА – чаще регистрировались рецидивирующие воспалительные процессы.

У больных с МА проявления реакции глаза на ожоговую травму были менее выражены, чем у большинства пациентов с БА (смотрите таблицу 2). Признаки реакции на ожоговую травму стабильно держались первые 5 суток после начала лечения, постепенно купируясь к 10-дню и полностью исчезали или значительно уменьшались через 1 мес. У МА в большинстве случаев, воспалительный процесс не купировался через 1 мес. и даже, сохранялся через 4 мес. в виде реакции конъюнктивы, роговицы и др. (смотрите таблицу 2). Средние показатели остроты зрения (ОЗ) при поступлении в стационар (смотрите таблицу 3) у лиц с МА составил $0,24 \pm 0,01$, у лиц с БА - $0,38 \pm 0,014$ ($p < 0,001$).

Повышение ВГД более 23 мм рт. ст. при поступлении мы установили у 5 пациентов с МА (9,6%) – 6 глаз (8,7%) и у 2 лиц с БА (3,9%) – 4 глаза (5,5%). Пониженное ВГД (15мм рт. ст. и ниже) выявили у 4 пациентов с МА (7,7%) – 4 глаза (5,8%) и у 6 лиц с БА (11,8%) – 9 глаз (12,5%). Перед выпиской нами установлено, что повышение ВГД отмечалось у 4 пациентов с МА (7,7%) – 7 глаз (10,1%) и у 3 лиц с БА (5,9%) – 5 глаз (6,9%), понижение ВГД установлено у 9 больных с МА (17,3%) – 9 глаз (13,0%) и у 4 пациентов с БА (7,8%) – 7 глаз (9,7%). Анализ вариационного ряда уровня ВГД показал аналогичную тенденцию: у БА – в сторону повышения ВГД, а у МА – в сторону понижения. Далее мы проанализировали наиболее часто встречавшиеся осложнения со стороны органа зрения у пациентов с ожогами глаз и различным ФА (смотрите таблицу 4). В группе больных с МА осложнение в виде отека роговицы установлены в 45 случаях из 69 пораженных глаз (65,2%), у БА такое осложнение встречалось несколько реже – 37 глаз из 72 пораженных ожогами (51,4%).

При анализе выраженности отека роговицы у МА установлено, что отеки легкой и средней степени отмечались в 42 случаях (93,3%), выраженный отек выявлен в 3 (6,7%) случаях, в группе БА в 86,5% отмечались легкие и средней степени отеки роговицы, в 13,5% случаев - выраженный отек роговицы. Экссудативная реакция со стороны сосудистой оболочки глаз у МА встречалась чаще (22 глаза – 31, 9%), чем у пациентов с БА – 8 случаев (11,1%).

В 38 (26,9%) случаях из 141 поврежденных глаз наблюдали прогрессирование помутнения роговицы с ухудшением ОЗ, причем в группе с БА оно встречалось в 23 случаях (31,9%), а в группе с МА - у 15 больных - 21,7% ($P > 0,05$). Причем, у БА эти нарушения прогрессировали к 5-6 дню и постепенно угасали в динамике наблюдения. У МА процесс характеризовался пролонгированным и торпидным к терапии течением.

Рубцовые образования в виде симблефарона формировались достаточно часто и при БА, и при МА, но у БА это осложнение формировалось чаще и значительно быстрее, чем у МА. На фоне терапии у большинства больных с БА (47 пациентов – 92,2%) состояние органа зрения характеризовалось клиническим успокоением к 10-12 дню, у МА (41 пациент - 78,9%) - к 30 дню после ожога и позже.

Далее был проведен анализ состояния органа зрения через 1 и 4 мес. после ожога глаз (смотрите таблицу 5). В данной таблице мы учитывали только процессы с активным воспалением или его персистированием, а также с рецидивирующим течением. Следует отметить, что у МА во всех случаях выявляли передние увеиты с преимущественно бессимптомным или слабо выраженным проявлением в виде незначительного покраснения глаз, «плавающими» точками перед глазами, в 3 случаях (5,8%) с понижением и в 1 случае (1,9%) – повышением ВГД. При биомикроскопических исследованиях даже через 4 мес. наблюдения у пациентов отмечалась активность переднего увеита.

Явления конъюнктивита отмечали у всех пациентов с щелочной ожоговой травмой (смотрите таблицу 2 и 3), однако через 30 дней конъюнктивальная реакция сохранилась лишь у 1 пациента с БА (1,96%) и 23 больных (44,2%) с МА ($P < 0,05$), после 4 мес. у БА со стороны конъюнктивы реакции не наблюдалось, а у МА в 4 случаях (7,7%) даже через 4 мес. отмечался хронический конъюнктивит, с характерными проявлениями.

Несмотря на то, что роговичные реакции в первые дни ожога были более выражены у пациентов с БА по сравнению с МА, однако на 30 день болезни кератиты или кератоувеиты наблюдались только у 2 пациентов с БА, в то время как у МА - в 11 случаях (21,1%) ($P < 0,05$). Через 4 мес. воспалительные процессы роговицы наблюдались лишь в 2 случаях (3,8 %) у пациентов с МА.

Оценку характера и частоты формирования резидуальных проявлений у пациентов с БА и МА через 1-2 года после щелочного ожога глаз провели у 19 пациентов (23 глаза), из которых БА было 6 (31,6%), МА - 13 (68,4%). По характеру осложнений в 11 (47,8%) случаях выявлены помутнения роговицы различной интенсивности в 1 случае у БА, в 10 – у МА; симблефарон констатирован в 5 случаях (21,7%) у 3 – БА и 2 – МА; в 1 случае (4,3%) у МА установлен гипопион, в 4 случаях - вторичная глаукома (17,4%), в 1 случае у БА выявлена вторичная катаракта (4,3%), у 1 пациента с БА установлены изменения роговицы в виде матового стекла (4,3%). При анализе частоты осложнений ОБГ после ожога глаз у обследованных лиц установлено, что у БА указанные осложнения выявлены в 26,1% - 6 глаз, у МА – в 17 случаях - 73,9%, что более чем в 2,5 раз чаще, чем у БА ($P < 0,05$).

Таблица 4
Осложнения со стороны органа зрения у пациентов с щелочными ожогами глаз (103 больных – 141 глаз)

Группы и к-во глаз с ожогом	Степень поражения	Отек роговицы		Экссудатив. реакция сосудистой оболочки глаз	Гипотония после ожога глаз		Помутнение прозрачных сред глаза		
		абс.	%		абс.	%	абс.	%	
МА (n=69)	Всего	45	65,2±2,7*	22	31,9±2,5*	6 9	8,7±5,4 13,0±4,2	15	21,7±3,2*
	Легкая	18	40,0±3,3*						
	Средняя	24	53,3±3,1*						
	Выражен.	3	6,7±5,4						
БА (n=72)	Всего	37	51,4±2,9*	8	11,1±2,3*	9 7	12,5±4,7 9,7±3,1	23	31,9±3,7*
	Легкая	24	64,9±2,6*						
	Средняя	8	21,6±3,1*						
	Выражен.	5	13,5±4,7						

Примечание: * достоверность отличий у БА и МА; в числителе показатели при поступлении, в знаменателе – перед выпиской

Таблица 5

Сравнительная оценка отдаленных осложнений с рецидивирующим течением у пациентов с химическими щелочными ожогами глаз в зависимости от ФА (n=103) в динамике наблюдения.

Группы пациентов и виды осложнений	БА (n=51)				МА (n=52)			
	30 день		4 месяц		30 день		4 месяц	
	абс.	%	абс.	%	абс.	%	абс.	%
Увеиты	1	1,96	-	-	7	13,5±2,6*	3	5,8±2,2*
Конъюнктивиты	1	1,96	-	-	23	44,2±3,5*	4	7,7±2,5*
Кератиты, кератouveиты	2	3,9	-	-	11	21,1±2,8*	2	3,8±1,8*
Склериты, эписклериты	1	1,96	-	-	3	5,8±1,8	1	1,9±1,0
ВСЕГО	4	7,8	-	-	34	65,4±3,1*	10	19,2±2,6*

Примечание: * показаны достоверные отличия между БА и МА в динамике наблюдения

Во время лечения больных были учтены их ацетилирующие способности. Полученные при этом визуальные результаты показали, что при правильном выборе тактики лечения у больных с БА восстановление остроты зрения происходит почти в 2 раза быстрее по сравнению с МА и почти в 2 раза лучше: ОЗ у больных с БА была достоверно выше ($0,66 \pm 0,014$) по сравнению с пациентами с МА ($0,34 \pm 0,014$).

В пятой главе диссертации «Характер и динамика процессов деструкции тканей глаза при химическом щелочном ожоге с учетом ФА» проведен анализ уровня АСЛ к ТА роговицы, склеры, хрусталика и сосудистой оболочки глаз у пациентов с химическими ожогами глаз.

В процессе исследования было установлено, что независимо от ФА у лиц с щелочными ожогами глаз отмечается значительное повышение уровня АСЛ к ТА указанных тканей и эти значения не снижаются, а в некоторых случаях даже превышают уровень показателей через 30 дней лечения (смотрите рисунок 4).

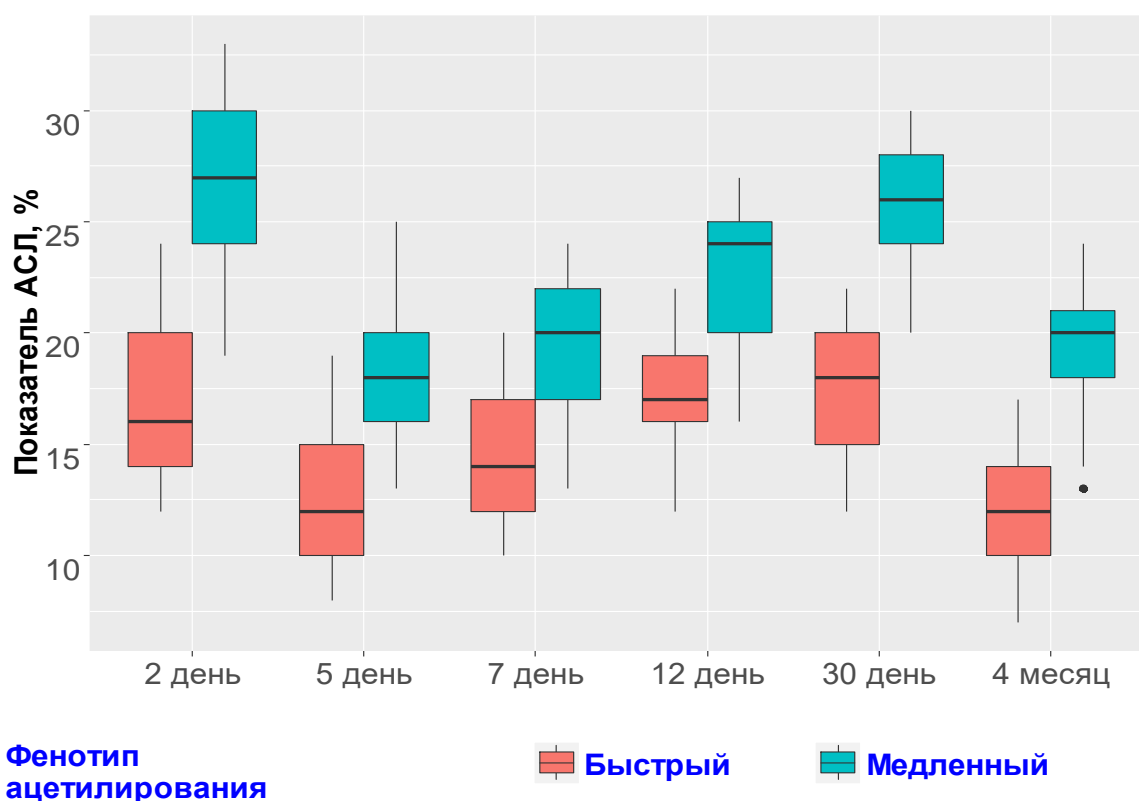


Рис. 4. Показатели АСЛ к ТА роговицы у МА и БА в динамике после щелочного ожога глаз

Мы также проанализировали степень деструкции роговицы, склеры, хрусталика и сосудистой оболочки глаз у МА и БА. И установили одинаковую их направленность. Однако уровень этих показателей у пациентов с МА был значительно выше, чем у БА.

Через 4 мес. после ожога при активной диспансеризации этих пациентов выявлено, что показатели АСЛ к ТА роговицы, склеры, хрусталика и сосудистой оболочки глаз снизились, особенно у пациентов с БА. У МА,

несмотря на снижение этих показателей, уровень АСЛ к ТА указанных тканей оставался значительно выше нормы и уровня у БА (смотрите рисунок 5).

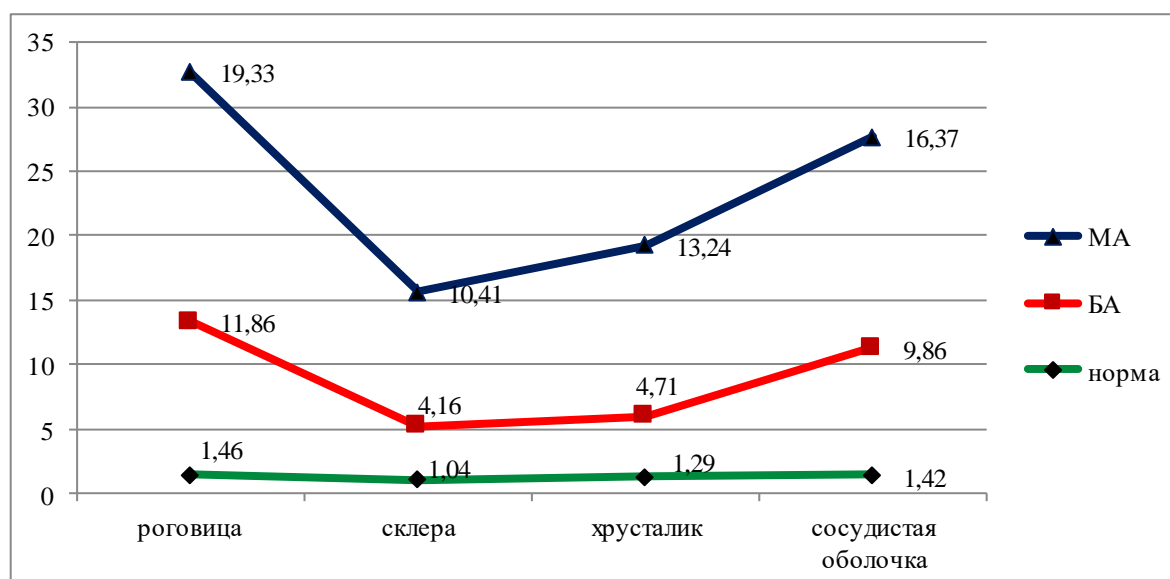


Рис. 5. Показатели АСЛ к ТА тканей переднего отрезка глаз при МА и БА в динамике через 4 мес. после щелочного ожога

Это может свидетельствовать о том, что процесс реконвалесценции у МА значительно затягивается, а процесс деструкции купируется значительно медленнее, чем у БА, что требует разных подходов к терапии этих пациентов.

В шестой главе диссертации «Клинико - экономические аспекты и комплексный системный морфологический анализ персонифицированного подхода к ведению пациентов, терапии, профилактике осложнений и прогнозированию исходов химических ожогов глаз» проведено определение экономической эффективности применения метода определения ФА в выборе тактики ведения пациентов с щелочными ожогами глаз. Установлено, что при персонифицированном подходе к ведению пациентов с химическими ожогами глаз тестированием на ФА экономия на 1 пациента в среднем составляет от **300000** сўм, а на 150 пациентов соответственно **45 000 000** сум. Показано, что метод индивидуализации пациентов с определением их ФА экономически менее затратен и легко выполним и экономия составляет 413000 сўм на одно исследование в пользу метода определения ФА.

Системный анализ проведен для выбора наиболее оптимального подхода к терапии пациентов с химическими ожогами глаз. В качестве альтернативных вариантов были определены категории (А): А1 - стандартизованный подход в лечении пациентов; А2 - персонифицированный подход на основе применения более дорогостоящего метода; А3 - персонифицированный подход на основе определения ФА. По результатам системного анализа установлен наиболее предпочтительный вариант для лечения пациентов, А3 - персонифицированный подход на основе определения ФА.

ЗАКЛЮЧЕНИЕ

1. Установлено, что на современном этапе в структуре ожогов глаз ожоги химическими веществами составляют до 77,3% случаев, преимущественно на бытовом уровне (66,0%), с относительно равным поражением обоих глаз (46,7%) и одного глаза (53,3%), чаще у мужчин (87,3%), чем у женщин (12,7%), в среднем возрасте $40,46 \pm 4,06$ лет, по Медиане 31,6 лет
2. Разработана унифицированная классификация ожогов глаз, дающая возможность не только установить диагноз, показать глубину и характер поражения, вероятные осложнения процесса, но и выработать тактику ведения пациентов на этапах их обращения.
3. Показано, что морфологические нарушения при щелочном ожоге глаз характеризуются колликвационной деструкцией, отеком и разволокнением всех структур переднего отрезка глаз с более активным разрастанием соединительной ткани у БА на ранних стадиях ожога и более длительными дегенеративными, трофическими и деструктивными процессами у МА, что следует учитывать при терапии пациентов.
4. Установлено, что при щелочном ожоге глаз у экспериментальных животных дегенеративные изменения переднего отрезка глаз сохраняются более 30 дней, причем, у БА восстановление тканей роговицы, хрусталика и склеры протекает с выраженной положительной динамикой, а процесс деструкции этих тканей у МА не только не купируется, но и нарастает к 30 дню ожоговой травмы.
5. Показано, что у БА при щелочном ожоге глаз поражение имеет более активное начало процесса, но в дальнейшем реализуется в быстрое заживление или формирование грубых рубцовых осложнений (бельмо, симблефарон и др.) $31,9 \pm 3,7$ против $21,7 \pm 3,2$ ($p < 0,05$), а у МА при более вялом начальном этапе ожоговой травмы, процесс принимает затяжной рецидивирующий характер, с присоединением вторичных инфекций, обуславливая более частое развитие поздних осложнений (увеиты, кератоувеиты, конъюнктивиты и др.) $65,4 \pm 3,1$ против $19,2 \pm 2,6$ ($p < 0,05$).
6. Выявлено, что процесс восстановления функции органа зрения по показателю ОЗ и ВГД у БА протекает быстрее и более эффективно в ранние сроки после ожога, у МА отмечается менее значимое восстановление остроты зрения со склонностью к гипотонии.
7. Персонифицированный подход к ведению пациентов с химическими ожогами глаз дает большую экономическую эффективность, чем стандартизованный подход к терапии таких больных, с учетом затрат на определение их ацетилярного статуса экономия на 1 пациента в среднем составляет от **299720** сўм;
8. Доказано, что метод персонификации пациентов с определением их фенотипа ацетилирования экономически менее затратен и легко выполним, а экономия при сравнении затратности на проведение

тестирования составляет **413000** сѓм на одно исследование в пользу метода определения ФА

9. Использование системного морфологического анализа альтернативных вариантов, позволяет принять оптимальное решение по выбору тактики ведения пациентов, обеспечивая снижение ресурсно-финансовых затрат, улучшение качества оказания помощи лицам с химическими ожогами глаз, восстановлению функционального состояния органа зрения, путем уменьшения частоты рецидивов и осложнений заболевания, длительности пребывания пациентов в стационаре.

**THE SCIENTIFIC COUNCIL DSc.04/30.01.2020.Tib.105.01 ON
AWARDING OF SCIENTIFIC DEGREES AT THE REPUBLICAN
SPECIALIZED SCIENTIFIC-PRACTICAL MEDICAL CENTER OF EYE
MICROSURGERY THE CENTER OF DEVELOPMENT OF
PROFESSIONAL QUALIFICATIONS OF MEDICAL WORKERS**

MAKSUDOVA LAYLO MASHUTOVNA

**THE COMPLEX APPROACH TO DIAGNOSTICS, TREATMENT,
PREVENTION AND PREDICTION OF COMPLICATIONS OF
ALKALI BURNS OF THE EYES**

14.00.08 - Ophthalmology

**ABSTRACT OF THE DOCTORAL (DSc)
DISSERTATION IN MEDICAL SCIENCES**

TASHKENT-2021

The theme of doctoral dissertation was registered by the Higher Attestation Commission of the Cabinet of Ministers of the Republic of Uzbekistan №B2019.2.DSc/Tib362.

Doctoral dissertation was performed at the Center of development of professional qualifications of medical workers.

The abstract of the dissertation is posted in three (Uzbek, Russian, English (resume)) languages on the website of the Scientific Council (www.eyecenter.uz) and Informational and Educational portal of «Ziyonet» (www.ziyonet.uz)

Scientific consultant:

Kamilov Khalidjan Mahamadjanovich
doctor of medical sciences, professor

Official opponents:

Bilalov Erkin Nazimovich
doctor of medical sciences, professor

Young Kwang Chu
doctor of medical sciences (South Korea, Seoul)

Israilov Rajabboy Israilovich
doctor of medical sciences, professor

Leading organization:

Medical University of Vienna (Austria)

Defense will take place « 7 » 2021 July the 13 meeting of Scientific Council DSc.04/30.01.2020.Tib.105.01 at the Republican specialized scientific-practical medical center of eye microsurgery (Address: 100173, Tashkent, Uchtepa district, Kichik khalka yuli, 14. Phone/fax: (+99871) 217-49-34; (+99871) 217-49-37; e-mail: eye-center@inbox.ru).

The dissertation can be reviewed at the information Resource Center of the Republican specialized scientific-practical medical center of eye microsurgery (is registered under No. 006-A) (Address: 100173, Tashkent, Uchtepa district, Kichik khalka yuli, 14. Phone/fax: (+99871) 217-49-34; (+99871) 217-49-37; e-mail: eye-center@inbox.ru)

Abstract of dissertation sent out on « 25 » « June » 2021 y.
(mailing report No.: 16 on « 25 » « June » 2021 y).



A. F. Yusupov
Chairman of the Scientific council for the award of degrees,
doctor of medical sciences

Sh. A. Djamalova
Scientific secretary of the Scientific council for the award of
degrees, doctor of medical sciences, docent

M. Kh. Karimova
Chairman of the scientific seminar of the Scientific council
for the awarding of scientific degrees, doctor of medical
sciences, professor

INTRODUCTION (the abstract of the doctoral dissertation (DSc))

The aim of the research. To improve approaches to diagnostics and management of patients with chemical burns of eyes through verification of some prognostic criteria in evaluation of the pathological process severity as well as through evaluation of the risk of complication development and characteristics of the injury reparation taking into account the phenotype of acetylation.

The object of the research. The research objects were 150 patients (220 eyes) with chemical burns of the eyes treated at the Republican Clinical Ophthalmologic Hospital under the Ministry of Health of the Republic of Uzbekistan from 2011 to 2020. The control group consisted of 36 apparently healthy people. The experimental part of the research was performed on 100 sexually mature white male-rats at the Inter-university Research Laboratory of Tashkent Medical Academy and the Central Research Laboratory of Tashkent Institute of Postgraduate Medical Education, the laboratory of “Chronic Infectious Process” of the Research Institute for Epidemiology, Microbiology and Infectious Diseases under the UzMoH.

Scientific novelty of the research work consists of the following:

the morphological characteristics of the pathological process development in alkali chemical burns of eyes were defined with the clinical and experimental assessment of the injury and reparative activity depending on the acetylation phenotype;

the pathogenetic aspects of complication development were described in conjunction with verification of the prognostic criteria of the outcome of chemical burns of the organ of vision in patients with slow and fast acetylation phenotypes to substantiate the individualized approach to the tactics of patient management;

the characteristic changes in the levels of antigen-binding lymphocytes to tissue antigen of the cornea, crystalline lens, sclera and uvea were determined in a chemical burn in relation to the acetylation phenotype and morphological manifestations of the degree of destruction of various areas of the frontal part of the injured eye;

the morphological defects caused by alkali burn of eyes were found to be characterized by colliquative destruction, edema and dissociation of all structures of the frontal part of the eyes with more active growth of connecting tissue at early stages in fast acetylation and longer degenerative, trophic and destructive processes in a slow phenotype of acetylation;

it was determined that in fast acetylators, the pathologic process caused by an alkali burn of eyes started more actively, but later it was associated with the accelerated healing and/or formation of rough cicatricial complications (albugo, symblepharon, etc.);

slow acetylators were demonstrated to have a more sluggish initial stage of a burn injury; the process had a long recurrent character with concomitant secondary infections, leading to a higher probability of development of late complications (uveitis, ceratouveitis, conjunctivitis, etc.);

the process of restoration of eye function and intraocular pressure in fast acetylation were proved to develop quicker and more effectively at early terms after a burn, whereas in the slow phenotype, less significant restoration of the eye function with the tendency to hypotonia was observed.

Implementation of the research results:

the criteria of prediction of the reparative process character and development of complications in chemical burns of eyes were determined; it allowed to develop the algorithm of tactics of management and therapy of injuries of the organ of vision taking into account acetylation phenotypes;

the clinical features of the course of chemical burn of eyes in patients with different phenotypes were defined; it expands the opportunities of adequate assessment of the condition of the organ of vision of the patients and allows to substantiate the individualized approach to their management;

the working classification of burn disease of eyes was modified taking into account the general and individualized data; it allowed improving the quality of diagnostics and choosing the optimum tactics of patient management at all stages of rendering of medical aid from a facility of primary health care to a specialized medical institution;

the algorithm of the optimized approach to therapy of burns of eyes based on the acetylation status of the patients was offered; it allowed to reduce the frequency of relapses and disease complications. It also reduces the duration of stay of patients in a hospital owing to earlier restoration of the functional condition of the body of vision;

the economic efficiency of the individualized approach to management of patients with chemical burns of eyes was substantiated taking into account their acetylation phenotype verified by the systemic morphological analysis of alternative variants of treatment that reduced significantly the medical and rehabilitation expenses.

The structure and volume of the dissertation. The Dissertation consists of the introduction, six chapters, conclusion, references and appendices. The work volume makes 195 pages.

ЭЪЛОН ҚИЛИНГАН ИШЛАР РЎЙХАТИ
СПИСОК ОПУБЛИКОВАННЫХ РАБОТ
LIST OF PUBLISHED WORKS

I бўлим (I часть; I part)

1. Камилов Х.М., Максудова Л.М. Химические ожоги глаз (ранняя диагностика, подходы к терапии, осложнения и исходы) // Монография. «Fan va tehnologiya» // Ташкент, 2020.- С.103.

2. Камилов Х.М., Максудова Л.М. Характер поражения глаз при химическом ожоге в зависимости от фенотипа ацетилирования в эксперименте // Инфекция, иммунитет и фармакология - Ташкент, 2013, Спецвыпуск, С.73-77. (14.00.00, №15)

3. Khalidjan M. Kamilov, Laylo M. Maksudova // Dynamics of Morphological Changes in the Anterior Segment of the Rat Eye after Experimental Alkali Burn Depending on the Acetylator Phenotype // International Journal Of Biomedicine (IJBM), USA, volume 5, Issue 4, 2015, p. 219-223. (15.00.00, №1)

4. Камилов Х.М., Максудова Л.М. Оценка эффективности фенотипа ацетилирования как критерия прогнозирования течения и исходов ожоговых травм глаз // «Вестник современной клинической медицины». Россия, 2016, Том 9, №1, С.36-40. (14.00.00, №24)

5. Максудова Л.М. Степень поражения органа зрения при химических ожогах на основании показателей антигенсвязывающих лимфоцитов у пациентов с быстрым фенотипом ацетилирования // «Медицинский журнал Узбекистана» Ташкент, 2016, № 5, Стр. 35-38. (14.00.00, №8)

6. Максудова Л.М. Морфологические особенности динамики поражения органа зрения в популяции с медленным фенотипом ацетилирования при экспериментальном химическом ожоге глаз //«Глаз», Россия, 2016, № 5, Стр.38-44. (14.00.00, №41)

7. Камилов Х.М., Максудова Л.М. Дополненная классификация ожогов органа зрения // Инфекция, иммунитет и фармакология. - Ташкент, 2016, №6, С. 146-149. (14.00.00, №15)

8. Максудова Л.М. Морфологические особенности динамики поражения органа зрения в популяции с быстрым фенотипом ацетилирования при экспериментальном химическом ожоге глаз // Инфекция, иммунитет и фармакология. - Ташкент, 2017, №1, С. 45-49. (14.00.00, №15)

9. Камилов Х.М., Максудова Л.М. Характер клинических проявлений ожогов глаз у пациентов с различным фенотипом ацетилирования при нормализованном внутриглазном давлении // Национальный журнал «Глаукома». Россия 2017;№16(2), С.69-73. (14.00.00, №42)

10. Камилов Х.М., Касимова М.С., Максудова Л.М., Бабаханова Д.М., Хакимова З.К., Абдуллаев Ш.Р. Результаты лечения щелочных ожогов глаз // Инфекция, иммунитет и фармакология. - Ташкент, 2018, №4, С.83-85. (14.00.00, №15)

11. Камиллов Х.М., Максудова Л.М., Хамидова Г.М. Фенотип ацетилования как предиктор, определяющий характер течения химического ожога глаз (обзор) // Journal of Biomedicine and Practice.- Ташкент, 2020, спец. выпуск, С.476-482. (14.00.00, №24)

12. Камиллов Х.М., Максудова Л.М., Бабаханова Д.М., Худойбергенов А.Р. Взаимосвязь течения ожогов глаз у пациентов с разным фенотипом ацетилования // Вестник ТМА. - Ташкент, 2020, №3, С.61-63. (14.00.00, №13)

13. Камиллов Х.М., Максудова Л.М., Ибадова Г.А., Хамидова Г.М. Экономическая эффективность применения тестирования ацетилярного статуса пациентов с химическими ожогами глаз // Биология ва тиббиёт муаммолари // Ташкент, 2020, №3 (119), С. 35-41. (14.00.00, №19)

14. Камиллов Х.М., Максудова Л.М., Ибадова Г.А., Хамидова Г.М. Системный анализ в практическом здравоохранении на примере ведения пациентов с химическими ожогами глаз // Биология ва тиббиёт муаммолари // Ташкент, 2020, №4 (120), С. 64-68. (14.00.00, №19)

II бўлим (II часть; part II)

15. Камиллов Х.М., Максудова Л.М. «Оптимизация диагностики, ведения и терапии пациентов с химическими ожогами органа зрения» // Методические рекомендации. – Ташкент 2020. С 24.

16. Камиллов Х.М., Максудова Л.М. «Алгоритм ведения пациентов с ожогами глаз» // Методические рекомендации. – Ташкент 2020. С 24.

17. Камиллов Х.М., Максудова Л.М. «Комплексный системный анализ альтернативных вариантов ведения пациентов с химическими ожогами глаз» // Методические рекомендации. – Ташкент 2020. С 24.

18. Камиллов Х.М., Максудова Л.М. «Клинико-экономическое обоснование эффективности индивидуализированного подхода к ведению пациентов с химическими ожогами глаз» // Методические рекомендации. – Ташкент 2020. С 24.

19. Максудова Л.М., Камиллов Х.М., Ибадова Г.А. «Программа для оценки характера поражения переднего отрезка глаз при их химических ожогах». Свидетельство об официальной регистрации программы для электронно-вычислительных машин №DGU 02687. Зарегистрирован в государственном реестре программ для электронно-вычислительных машин РУз, в г. Ташкенте, 10.12.2012г.

20. Максудова Л.М., Камиллов Х.М., Ибадова Г.А., Абдуллаев Ш.Р. «Устройство для сбора мочи у лабораторных животных». Патент на полезную модель №FAP 01073 Зарегистрирован в государственном реестре полезных моделей Республики Узбекистан, в г.Ташкенте, 13.10.2014г.

21. Камиллов Х.М., Максудова Л.М. «Унифицированная классификация ожогов глаз». Рационализаторское предложение №00068 от 30.06.2016г.

22. Камилов Х.М., Максудова Л.М. «Клинический национальный протокол по диагностике, лечению и профилактике ожогов глаз». Рационализаторское предложение № 00113 от 04.11.2019г.

23. Maksudova L.M. Degenerative changes of the anterior segment tissues depending on the phenotype of acetylation in the experiment // Вісник проблем біології і медицини, Ukraina, 2012, Вип. 4, Т. 1 (96), С.147-150

24. Камилов Х.М., Максудова Л.М. Степень поражения органа зрения при щелочных химических ожогах на основании показателей антигенсвязывающих лимфоцитов у пациентов с медленным фенотипом ацетилирования // «Офтальмологический журнал Казахстана» Казахстан, 2016, №1-2 (49), Стр.56-61.

25. Камилов Х.М., Максудова Л.М. Характер клинических проявлений ожогов глаз у пациентов с различным фенотипом ацетилирования // «Офтальмологический журнал Азербайджана» Азербайджан, 2016/3 (22), Стр. 49-53.

26. Камилов Х.М., Касымова М.С., Максудова Л.М., Закирходжаев Р.А., Хамидова Г.М., Файзиева Д.Б. Анализ процесса регенерации органа зрения при ожогах глаз в зависимости от фенотипа ацетилирования (ФА) // Научно-практическая конференция «Интеграция образования, науки и производства в фармации». Материалы научно-практической конференции. Ташкент, 2011, С.384-385.

27. Камилов Х.М., Касымова М.С., Максудова Л.М., Хамидова Г.М. Определение фенотипа ацетилирования у экспериментальных животных // X Всероссийская научная конференция с международным участием «Федоровские чтения – 2012». Сборник тезисов. Москва, 2012, С.144-145

28. Камилов Х.М., Максудова Л.М. Rating pathogenetic significance of acetylation phenotype in the implementation of the eyes with chemical burns in the experiment // Международная научная конференция студентов и молодых ученых, посвященная 20-летию медицинского факультета Харьковского национального университета имени В.Н. Каразина «Актуальные вопросы современной медицины». Сборник тезисов. Украина, 2013, С. 89-90.

29. Камилов Х.М., Касымова М.С., Максудова Л.М. Изучение процесса репарации при экспериментальном химическом ожоге глаз в зависимости от фенотипа ацетилирования // XIII Всероссийская научная конференция молодых ученых с международным участием «Актуальные проблемы офтальмологии» Сборник тезисов. Москва, 2013, С. 160-162.

30. Камилов Х.М., Касымова М.С., Максудова Л.М. Особенности течения ожоговой болезни глаз в зависимости от фенотипа ацетилирования // Научно-практическая конференция по офтальмохирургии с международным участием «Восток-Запад 2013». Сборник научных трудов. Уфа, 2013, С.408.

31. Камилов Х.М., Бабаханова Д.М., Максудова Л.М., Иминова М.М. Клинические особенности течения щелочных ожогов глаз у пациентов с различным фенотипом ацетилирования // XII Всероссийская научно-практическая конференция с международным участием «Федоровские Чтения – 2014» Сборник тезисов. Москва, 2014, С.52-53.

32. Камилов Х.М., Максудова Л.М. The degenerative and proliferative processes during the ocular burn trauma in rats with different phenotype of acetylation // The 2nd International Global Health Forum (IGHF) 2014, «Situation and Challenge in Global Health», Bangkok, Thailand, P.50.

33. Камилов Х.М., Максудова Л.М. Особенности реабилитации пострадавших от ожоговой травмы органа зрения // Ф Г Б У «НИИЭкологии человека и гигиены окружающей среды им. А.Н. Сысина» Материалы V Всероссийской научно-практической конференции молодых ученых и специалистов с международным участием «Окружающая среда и здоровье. Здоровая среда – здоровое наследие». 25 – 26 сентября 2014 г. Москва, стр.564-566.

34. Камилов Х.М., Максудова Л.М. Improvement of Diagnostics and the Course of Chemical Eye Burns // Cresta Golfview Hotel Lusaka, Zambia ZOS 2015 Annual Congress 29 to 30 October 2015, P.3.

35. Максудова Л.М. Унифицированная классификация ожогов глаз // «Республиканская научно-практическая конференция “Старшие научные сотрудники-соискатели в сфере здравоохранения» Сборник тезисов, Ташкент, 2016, Стр. 150-151.

36. Maksudova L.M. Improvement of Diagnostics and the Course of Chemical Eye Burns // The 16th ESASO Retina Academy held in Estoril, Portugal, 23-25June 2016/Ophthalmic Res 2016;56(suppl 1):1–52. Abstracts. P 135.


37. Kamilov Kh.M., Maksudova L.M. Possibilities of Using Modified Eye Surgical Forceps during Chemical Eye Burns // The 16th ESASO Retina Academy held in Estoril, Portugal, 23-25June 2016/Ophthalmic Res 2016;56(suppl 1):1–52. Abstracts. P. 136.

38. Максудова Л.М. Патогенетическое значение антигенсвязывающих лимфоцитов при ожоговой болезни глаз в эксперименте // «Инфекции, иммунитет и гастроэнтерология, вопросы этиологии, диагностики, терапии и профилактики» Научно-практическая конференция с конкурсом молодых учёных, посвященная 55-летию кафедры «Инфекционные и паразитарные болезни детского возраста» ТаШИУВ и 40- летию Научно-исследовательского института Вирусологии. Сборник тезисов. Ташкент - 2018, Стр. 37-38.

39. Максудова Л.М. Взаимосвязь репаративных процессов при химических ожогах глаз с фенотипом ацетилирования в эксперименте // Международная научно-практическая конференция студентов и молодых ученых «Апсаратовские чтения: «Новые векторы в науке 21 века: вопросы, гипотезы, ответы». (Online). Алматы, Казахстан/ Almaty, Kazakhstan 15 мая 2020/15th of May 2020. Стр.3-4.

40. Максудова Л.М., Хамидова Г.М. Совершенствования методов диагностики и течения химических ожогов глаз // Международная онлайн-конференция «Современные аспекты диагностики и лечения хирургических заболеваний детей» // Ташкент, 25 сентября 2020 год, стр.69-71.

Автореферат «Тошкент тиббиёт академияси ахборотномаси» журнали таҳририятида таҳрирдан ўтказилди. Ўзбек, рус ва инглиз тилларидаги материаллар ўзаро мувофиқлаштирилди.



Бичими: 84x60 ¹/₁₆. «Times New Roman» гарнитураси.
Рақамли босма усулда босилди.
Шартли босма табоғи: 3. Адади 100. Буюртма № 3/21.

Гувоҳнома № 851684.
«Tipograff» МЧЖ босмаҳонасида чоп этилган.
Босмаҳона манзили: 100011, Тошкент ш., Беруний кўчаси, 83-уй.