

**РЕСПУБЛИКА ИХТИСОСЛАШТИРИЛГАН ОНКОЛОГИЯ ВА
РАДИОЛОГИЯ ИЛМИЙ–АМАЛИЙ ТИББИЁТ МАРКАЗИ
ҲУЗУРИДАГИ ИЛМИЙ ДАРАЖАЛАР БЕРУВЧИ
DSc.04/30.12.2019.Tib.77.01 РАҚАМЛИ ИЛМИЙ КЕНГАШ**

**РЕСПУБЛИКА ИХТИСОСЛАШТИРИЛГАН ОНКОЛОГИЯ ВА
РАДИОЛОГИЯ ИЛМИЙ–АМАЛИЙ ТИББИЁТ МАРКАЗИ**

ХАСАНОВ ШЕРАЛИ ТОШТЕМИРОВИЧ

**ҚОВУҚ ИНВАЗИВ САРАТОНИНИНГ ХИРУРГИК ДАВОЛАШДА
ГЕТЕРОТОПИК ҚОВУҚ РЕЗЕРВУАРИ**

14.00.14 – Онкология

**ТИББИЁТ ФАНЛАРИ БЎЙИЧА ФАЛСАФА ДОКТОРИ (PhD)
ДИССЕРТАЦИЯСИ АВТОРЕФЕРАТИ**

ТОШКЕНТ –2021

Фалсафа доктори (PhD) диссертацияси автореферати мундарижаси

Оглавление автореферата диссертации доктора философии (PhD)

Content of dissertation abstract of doctor of philosophy (PhD)

Хасанов Шерали Тоштемирович

Ковуқ инвазив саратонининг хирургик даволашда

гетеротопик ковуқ резервуари..... 2

Хасанов Шерали Тоштемирович

Гетеротропический мочево́й резервуар в хирургическом

лечении инвазивного рака мочевого пузыря..... 24

Khasanov Sherali Toshtemirovich

Heterotropic urinary reservoir in surgical treatment of

invasive bladder cancer 46

Эълон қилинган ишлар рўйхати

Список опубликованных работ

List of published works..... 50

**РЕСПУБЛИКА ИХТИСОСЛАШТИРИЛГАН ОНКОЛОГИЯ ВА
РАДИОЛОГИЯ ИЛМИЙ–АМАЛИЙ ТИББИЁТ МАРКАЗИ
ҲУЗУРИДАГИ ИЛМИЙ ДАРАЖАЛАР БЕРУВЧИ
DSc.04/30.12.2019.Tib.77.01 РАҚАМЛИ ИЛМИЙ КЕНГАШ**

**РЕСПУБЛИКА ИХТИСОСЛАШТИРИЛГАН ОНКОЛОГИЯ ВА
РАДИОЛОГИЯ ИЛМИЙ–АМАЛИЙ ТИББИЁТ МАРКАЗИ**

ХАСАНОВ ШЕРАЛИ ТОШТЕМИРОВИЧ

**ҚОВУҚ ИНВАЗИВ САРАТОННИНГ ХИРУРГИК
ДАВОЛАШДА ГЕТЕРОТОПИК ҚОВУҚ РЕЗЕРВУАРИ**

14.00.14 – Онкология

**ТИББИЁТ ФАНЛАРИ БЎЙИЧА ФАЛСАФА ДОКТОРИ (PhD)
ДИССЕРТАЦИЯСИ АВТОРЕФЕРАТИ**

ТОШКЕНТ –2021

Фалсафа доктори (PhD) диссертацияси мавзуси Ўзбекистон Республикаси Вазирлар Маҳкамаси ҳузуридаги Олий аттестация комиссиясида В2019.2.PhD/Tib939 рақами билан рўйхатга олинган.

Диссертация Республика ихтисослаштирилган онкология ва радиология илмий-амалий тиббиёт марказида бажарилган.

Диссертация автореферати икки тилда (ўзбек,рус,инглиз (резюме)) Илмий кенгашнинг веб-саҳифасида (www.cancercenter.uz) ва «ZiyoNet» ахборот-таълим порталида (www.ziyo.net) жойлаштирилган.

Илмий раҳбар: **Тилляшайхов Мирзагалеб Нигматович**
тиббиёт фанлари доктори, профессор

Расмий оппонентлар: **Мухаммедаминов Шухрат Каримович**
тиббиёт фанлари доктори, профессор

Ахмедов Рустам Носирович
тиббиёт фанлари доктори, профессор

Етакчи ташкилот: **Самарқанд давлат тиббиёт институт**

Диссертация ҳимояси Республика ихтисослаштирилган онкология ва радиология илмий-амалий тиббиёт маркази ҳузуридаги илмий даражалар берувчи DSc.04/30.12.2019.Tib.77.01 рақамли илмий кенгашнинг 2021 йил «30» июнь соат12:00 даги мажлисида бўлиб ўтади. (Манзил:100174, Тошкент шаҳри, Фаробий кўчаси, 383 уй. Тел.:(+99871)227-13-27; факс:(+99871)246-15-96; e-mail:info@cancercenter.uz.).

Диссертация билан Республика ихтисослаштирилган онкология ва радиология илмий-амалий тиббиёт марказининг Ахборот-ресурс марказида танишиш мумкин 3 рақами билан рўйхатга олинган. Манзил: 100174, Тошкент шаҳри, Фаробий кўчаси, 383 уй. Тел.: (+99871) 227-13-27; факс: (+99871)246-15-96

Диссертация автореферати 2021 йил«25» июнь куни тарқатилди.
(2021 йил«25» июнь даги 3 рақамли реестр баённомаси).

М.А. Гофур-Охунов

Илмий даражалар берувчи илмий кенгаш раиси
ўринбосари,тиббиёт фанлари доктори, профессор

А.А. Адилходжаев

Илмий даражалар берувчи илмий кенгаш илмий
котиби,тиббиёт фанлари доктори, доцент

М.Х. Ходжибеков

Илмий даражалар берувчи илмий кенгаш
кошидаги Илмий семинар раиси,
тиббиёт фанлари доктори, профессор

КИРИШ (фалсафа доктори (PhD) диссертацияси аннотацияси)

Диссертация мавзусининг долзарблиги ва зарурати. Дунёда атроф–муҳит омилларнинг салбий таъсири, саноат ва қишлоқ хўжалигидан турли кимёвий моддаларнинг ишлатилиши, сийдик йўли касалликларининг самарали ташхислаш ва даволаш тизимининг издан чиқиши онкологик касалликларнинг ривожланишига олиб келади. Олинган маълумотларга кўра қовуқ саратони (ҚС)–сийдик йўллариининг энг кўп учрайдиган хавфли ўсмаси бўлиб, тарқалиши бўйича онкопатология таркибида эркаклар орасида 7- ва аёллар орасида 17-ўринни эгаллайди. Бугунги кунда дунёда ҚС билан «...2,7 млн инсонлар шикоят қилган бўлса, йилига 380 мингдан ортиқ янги ҳолатлари ташхисланади. Ушбу касаллик 150 минг кишининг ўлимига сабаб бўлмоқда, бунда жинслар нисбати 3,8:1 га тенг. АҚШда қовуқ саратонининг босқичлари бўйича ёш градациясини асослаш асосида умумий ва махсус таҳлили ўтказилган давомида беш йиллик умр кўриш давомийлиги ва ўлим кўрсаткичлари исботланган...»¹. Ушбу йўналишда тадқиқотларни олиб бориш қовуқ инвазив саратонида операцияларни амалга ошириш режасида хирургик даволаш тактикасининг ўзига хослигини баҳолаш соҳа ходимлари олдида турган долзарб муаммолардан биридир.

Жаҳонда қовуқ инвазив саратони хирургик даволашда гетротопик қовуқ резервуари натижаларини яхшилашда замонавий ёндашувларни асослашда қатор илмий тадқиқотлар олиб борилмоқда. Қовуқ саратони билан хасталанган беморларни радикал цистэктомия ёрдамида ичакнинг проксимал қисмидан ажратилган ҳолда детубуляризациясиз модификацияланган қовуқ резервуарини шакллантириш, радикал цистэктомия ёрдамида йўғон ичак проксимал қисмидан детубуляризациясиз модификацияланган ичак қовуқ резервуарини шакллантириш билан қовуқ саратони билан хасталанган беморларда метаболик бузилишлар ривожланишига таъсир қилувчи омилларни асослаш, йўғон ичак континент қовуқ резервуарини шакллантириш учун тавсия этилган услубнинг функционал самарадорлигини ва модификацияси аҳамияти ва даволаш тактикасини амалга ошириш учун кўрсатма ва қарши кўрсатмаларни белгилашга қаратилган илмий тадқиқотларни амалга ошириш алоҳида аҳамият касб этади.

Мамлакатимизда бугунги кунда аҳолига кўрсатилаётган тиббий ёрдам сифатини яхшилаш, касалликларни эрта ташхислаш ва асоратларини камайтиришга қаратилган чора-тадбирлар амалга оширилмоқда. 2017–2021 йилларда Ўзбекистон Республикасини ривожлантиришнинг бешта устувор йўналиши бўйича Ҳаракатлар стратегиясига мувофиқ, аҳолига тиббий хизмат кўрсатиш даражасини янги босқичга кўтаришда «...Мамлакатимизда аҳолига кўрсатилаётган тиббий ёрдамнинг самарадорлиги, сифати ва оммабоплигини ошириш, шунингдек, тиббий стандартлаштириш тизимини шакллантириш, ташхис қўйиш ва даволашнинг юқори технологик усулларни жорий қилиш,

¹Babjuk M, Burger M, Zigeuner R, et al; members of the EAU Guidelines Panel on Non-muscle-invasive bladder cancer. Guidelines on Non-muscle-invasive bladder cancer (Ta, T1 and CIS). Edition presented at the EAU Annual Congress Stockholm 2017. ISBN 978-90-79754-65-6. <http://www.uroweb.org/guidelines/online-guidelines>

патронаж хизмати ва диспансеризациянинг самарали моделларини яратиш орқали, соғлом турмуш тарзини қўллаб-қувватлаш ва касалликларни профилактика қилиш...»² каби вазифалари белгиланган. Шундан келиб чиққан ҳолда беморлар орасида ўсма касалликларини ташхислаш ва даволаш тактикасини такомиллаштиришга қаратилган йўналишдаги илмий тадқиқотларни амалга ошириш мақсадга мувофиқдир.

Ўзбекистон Республикаси Президентининг 2017 йил 7 февралдаги ПФ–4947-сон «Ўзбекистон Республикасини янада ривожлантириш бўйича Ҳаракатлар стратегияси тўғрисида», 2018 йил 7 декабрдаги ПФ–5590-сон «Ўзбекистон Республикаси соғлиқни сақлаш тизимини тубдан такомиллаштириш бўйича комплекс чора-тадбирлари тўғрисида»ги фармонлари, 2017 йил 20 июндаги ПҚ–3071-сон «Ўзбекистон Республикаси аҳолисига 2017–2021 йилларда ихтисослаштирилган тиббий ёрдам кўрсатишни янада ривожлантириш чора-тадбирлари тўғрисида», 2017 йил 4 апрелдаги ПҚ–2866-сон «2017–2021 йилларда Ўзбекистон Республикасида онкология хизматини янада ривожлантириш ва аҳолига онкологик ёрдам кўрсатишни такомиллаштириш чора-тадбирлари тўғрисида»ги қарорлари ҳамда мазкур фаолиятга тегишли бошқа меъёрий-ҳуқуқий ҳужжатларда белгиланган вазифаларни амалга оширишга ушбу диссертация тадқиқоти муайян даражада хизмат қилади.

Тадқиқотнинг республика фанватехнологияларивожланиши–нинг устуворйўналишларга мослиги. Мазкур тадқиқот республика фан ва технологиялар ривожланишининг VI. «Тиббиёт ва фармакология» устувор йўналишига мувофиқ бажарилган.

Муаммонинг ўрганилганлик даражаси. Меъда, чамбар ичак, илеоцекал бурчак, йўғон ичак кўтарилувчи қисми, сигмасимон ичак, тўғри ичак, деярли бутун меъда-ичак трактидан шакллантирилган континент қовуқ резервуари ва артифициал қовуқ шакллантириш кўп сонли вариантлари тавсия қилинган (Б. П. Матвеев, К. М. Фигурин, О. Б. Карякин, 2016). Неосигмоцистис йўли билан сийдикни тўғридан-тўғри ичакка ўтказиш ва паст босим резервуарини ҳосил қилиш билан унинг модификацияси усули анча авайловчи ҳисобланади (Mainz-pouch II), ёки ректал қовуқни шакллантириш, аммо бу ҳолатда беморлар кўпинча ичак фаолиятининг ўзгаришларига қийин мослашадилар, бундан ташқари, бу усул асоратларнинг юқори даражаси билан бирга кечади (В.М.Попков, А.Н.Понукалин, В.А. Гордеева, 2016). Услугларнинг турличалиги сийдик деривацияси муаммосига унификациялашган ёндашувнинг ва сийдик йўллариининг «идеал» реконструкция услубининг йўқлигидан далолат беради. Кўпинча ингичка ичакдан ҳамда ичак цитопластикаси учун йўғон ичак турли бўлимларидан фойдаланилиши афзаллик ва камчиликлари масаласи бахсга сабаб бўлади, аммо бу масалада қовуқнинг ҳам ингичка, ҳам йўғон ичак пластикаси тарафдорлари мавжуд (Hautmann R.E., 2015; Studer U.E., 2015; Denever A., 2018; D’Orazio O.R., 2015;

²Ўзбекистон Республикаси Президентининг 2018 йил 7 декабрдаги 5590-сонли «Соғлиқни сақлаш тизимини тубдан такомиллаштириш бўйича комплекс чора-тадбирлар тўғрисида»ги Фармони

Kato M., 2017 ва бошқ.). Surveillance Epidemiology and Results (SEER) маълумотлар базасида баъзи чекловлар бўлишига қарамай, таъкидлаш жоизки, кейинги 30 йилликда ушбу гуруҳ беморларини баҳолаш, мониторинг ва даволашдаги камчилликларни намоён қилган ҳолда қовуқ саратонидан ўлим кўрсаткичлари деярли ўзгармаган.

Мамлакатимизда сийдик айрув тизими ўсма касалликларни ташхислаш ва самарали даволаш тизими ташкиллаштириш ва беморларни умр кўриш давомийлигини узайтириш борасида қатор тадқиқотлар олиб бормоқда (Тилляшайхов М.Н., Рахимов Н.М., Бойко Е.В.) бироқ, қовуқ инвазив саратонини хирургик даволашда гетеротопик қовуқ резервуарини самарадорлиги баҳоланмаган.

Қовуқ саратони билан хасталанган беморларни радикал цистэктомия ёрдамида йўғон ичакнинг проксимал қисмидан ажратилган ҳолда детубуляризациясиз модификацияланган қовуқ резервуарини шакллантириш билан даволаш бевосита натижаларини баҳолаш ва радикал цистэктомия ёрдамида йўғон ичак проксимал қисмидан детубуляризациясиз модификацияланган ичак қовуқ резервуарини шакллантириш билан қовуқ саратони билан хасталанган беморларда метаболик бузилишлар ривожланишига таъсир қилувчи омиллар очиб берилмаган.

Диссертация тадқиқотининг диссертация бажарилган илмий тадқиқот муассасасининг илмий–тадқиқот ишлари режалари билан боғлиқлиги. Диссертация тадқиқоти Республика ихтисослаштирилган онкология ва радиология илмий–амалий тиббиёт марказининг илмий–тадқиқот ишлари режаларига мувофиқ АДСС-9.2 «Кўкс оралиғи, қорин бўшлиғи орти ва кичик чаноқ ўсмалари ташхисоти ва даволашни ишлаб чиқиш» амалий грант лойиҳаси доирасида (2014-2018 йй.) бажарилган.

Тадқиқотнинг мақсади қовуқ инвазив саратони билан хасталанган беморларда радикал цистэктомия натижаларини континент гетеротопик қовуқ резервуарини шакллантириш буйича таклифлар ва тавсиялар ишлаб чиқиш йули билан яхшилашдан иборат.

Тадқиқотнинг вазифалари:

қовуқ саратони билан хасталанган беморларни радикал цистэктомия ёрдамида ичакнинг проксимал қисмидан ажратилган ҳолда детубуляризациясиз модификацияланган қовуқ резервуарини шакллантириш билан даволаш бевосита натижаларини баҳолаш;

радикал цистэктомия ёрдамида йўғон ичак проксимал қисмидан детубуляризациясиз модификацияланган ичак қовуқ резервуарини шакллантириш билан қовуқ саратони билан хасталанган беморларда метаболик бузилишлар ривожланишига таъсир қилувчи омилларни баҳолаш;

йўғон ичак континент қовуқ резервуарини шакллантириш учун тавсия этилган услубнинг функционал самарадорлигини ва ушбу услуб модификацияси аҳамиятини баҳолаш;

даволаш усулини амалга ошириш учун кўрсатма ва қарши кўрсатмаларни белгилаш.

Тадқиқотнинг объекти сифатида Республика ихтисослаштирилган онкология ва радиология илмий–амалий тиббиёт марказида 2009–2018 йилларда даволанган 80 нафар қовуқ инвазив саратони бўлган беморлар олинган.

Тадқиқотнинг предмети сифатида қовуқ инвазив саратон верификацияланган таъхисига эга беморлардан олинган гистологик материаллар, операция баённомалари, касаллик тарихи, ўсма касалликлари регистри маълумотларининг материаллари олинган.

Тадқиқотнинг усуллари. Тадқиқотда умумий клиник-лаборатор, функционал-диагностик текширишлар (рентгенологик, ультратовуш, МСКТ текшириш), морфологик, хирургик ва статистик каби тадқиқот ва таҳлил усуллари қўлланилган.

Тадқиқотнинг илмий янгилиги қуйидагилардан иборат:

йўғон ичак кўтарилувчи қисмидан, детубуляризациясиз қовуқ резервуар шакллантириш хусусиятининг самарали даволаш тартиби асосланган;

детубуляризациясиз қовуқ резервуар ичи босими пастлиги, пешобни ўзида сақлаш, рефлюкс кузатилмаганлиги ва аппендикостомада пешобни ихтиёрсиз оқиб кетиш олдини олишга қаратилган жаррохлик амалиётини мумкинлиги исботланган;

қовуқ резервуар шакллантириш жаррохлик амалиёти натижасида, ананавий усулига нисбатан қоннинг биёкимёвий кўрсаткичлари (мочевина, креатинин, азот қолдиқлари) меъёрлашиши исботланган;

яратилган даволаш усулининг қўлланиладиган усуллардан қулайлиги, жаррохлик амалиётнинг вақти ва ҳажмининг қисқариши, жаррохлик амалиётни асоратларини камайиши, беморларнинг ҳаёт давомийлиги ва сифатини яхшилаши исботланган.

Тадқиқотнинг амалий натижалари қуйидагилардан иборат.

радикал цистэктомия ўтказилган қовуқ саратони бўлган беморда яхши бевосита, узоқдаги ва функционал натижаларини таъминловчи йўғон ичак проксимал қисмидан детубуляризациясиз континент қовуқ резервуари шакллантириш усулининг юқори самарадорлиги асосланган;

амалиётга татбиқ этилган замонавий усулда фойдаланилганда эрта ва кечки асоратлар ҳамда мажбурий қайта операциялар сонининг сийдикни континент чиқариш бошқа вариантларига нисбатан камлиги аниқланган;

қовуқ саратонида радикал цистэктомиядан кейин сийдик деривацияси турли усуллари арсеналида аппендикост назоратловчи бўшатиш билан йўғон ичак детубуляризациясиз қовуқ резервуари шакллантириш услуби ишлаб чиқилган;

йўғон ичак қовуқ резервуари шакллантириш услубининг тавсия этилган модификацияси эрта ва кечки операциядан кейинги асоратларни ишончли профилактикаси таъминлаганлиги асосланган;

қовуқ инвазив саратони бўлган беморларни даволашнинг энг мутаносиб тактикасини ишлаб чиқилган.

Тадқиқот натижаларининг ишончлилиги. Тадқиқотда қўлланилган назарий ёндашув ва усуллар, олиб борилган текширувларнинг услубий

жихатдан тўғрилиги, текширилган беморлар сонининг етарлилиги, тадқиқотда қўлланилган замонавий ўзаро бир–бирини тўлдирувчи клиник, рентгенологик, ультратовуш, морфологик, нур ва статистик усуллари ёрдамида ишлов берилганлиги, қовуқ инвазив саратонининг хирургик даволашда гетеротопик қовуқ резервуаридан фойдаланиш тартиби халқаро ҳамда маҳаллий тажрибалар билан таққослангани, хулоса ҳамда олинган натижаларнинг ваколатли тузилмалар томонидан тасдиқланганлиги билан асосланади.

Тадқиқот натижаларининг илмий ва амалий аҳамияти. Тадқиқот натижаларининг илмий аҳамияти қовуқ инвазив саратони ташхислаш ва даволаш хусусиятларидан фойдаланишнинг даволаш тактикасида муҳим хисса қўшувчи назарий аҳамияти, беморнинг ҳолати, ўсма дифференцировка даражасига боғлиқ равишда қовуқ инвазив саратонини даволашга комплекс ёндашув ишлаб чиқиш, узок натижалари қовуқ инвазив саратони хирургик даволашга бағишланган ўқитиш дастурлари мазмуни ва тузилишини такомиллаштириш имкониятини берганлиги билан изоҳланади.

Тадқиқот натижаларининг амалий аҳамияти қовуқ инвазив саратонини оператив даволашда детубурилизациясиз континентал гетеротопик қовуқ резервуарини шакллантирилганлиги ва клиник амалиётга жорий қилинган янги хирургик усули ҳамда амалиётнинг модернизация қилинган тактик-техник аспекти даволаш самарадорлигини ошириш, асоратлар сони ва меҳнат, ижтимоий чекловларни камайтириш, ишлаб чиқилган даволаш алгоритм ташхисот ва даволаш сифатини яхшилаш имконини яратганлиги билан изоҳланади.

Тадқиқот натижаларини жорий қилиниши. Қовуқ инвазив саратонининг хирургик даволашда гетеротопик қовуқ резервуарини асослаш бўйича олинган илмий натижалар асосида:

радикал цистэктомиядан кейин детубуляризациясиз континент қовуқ резервуарини шакллантириш бўйича ишлаб чиқилган «Радикал цистэктомиядан кейин детубуляризациясиз континент қовуқ резервуарини шакллантириш услуги» услубий тавсиянома тасдиқланган (Соғлиқни сақлаш вазирлигининг 2018 йил 23 октябрдаги 8н–д/219–сон маълумотномаси). Мазкур услубий тавсиянома қовуқ инвазив саратони бўлган беморларни даволашда хирургик амалиётнинг самарадорлигини ошириш, беморларнинг ҳаёт сифатини яхшилаш имконини берган;

олинган илмий натижалар асосида қовуқ инвазив саратонининг хирургик даволашда гетеротопик қовуқ резервуарини асослаш бўйича олинган илмий натижалар соғлиқни сақлаш амалиётига, жумладан, Республика ихтисослаштирилган онкология ва радиология илмий–амалий тиббиёт маркази, Республика ихтисослаштирилган онкология ва радиология илмий–амалий тиббиёт марказининг Наманган ва Жиззах филиаллари фаолиятига жорий қилинган (Соғлиқни сақлаш вазирлигининг 2020 йил 4 декабрдаги 8н–д/219–сон маълумотномаси). Натижаларнинг амалиётга жорий қилиниши қовуқ инвазив саратони бўлган беморларга ихтисослаштирилган юқори технологик тиббий ёрдам кўрсатиш спектри сезиларли даражада кенгайтириш имконини яратган.

Тадқиқот натижаларининг апробацияси. Мазкур тадқиқот натижалари 3 илмий–амалий анжуманларда, жумладан 1 та халқаро ва 2 та республика илмий–амалий анжуманларида муҳокамадан ўтказилган.

Тадқиқот натижаларининг эълон қилинганлиги. Диссертация мавзуси бўйича жами 12 та илмий иш чоп этилган бўлиб, шулардан Ўзбекистон Республикаси Олий аттестация комиссиясининг диссертациялар асосий илмий натижаларини чоп этиш тавсия этилган илмий нашрларда 4 та мақола, жумладан, 3 таси республика ва 1 таси хорижий журналларда нашр этилган.

Диссертациянинг тузилиши ва ҳажми. Диссертация таркиби кириш, тўртта боб, хулоса ва фойдаланилган адабиётлар рўйхатидан ташкил топган. Диссертациянинг ҳажми 109 бетни ташкил этган.

ДИССЕРТАЦИЯНИНГ АСОСИЙ МАЗМУНИ

Кириш қисмида диссертация мавзусининг долзарблиги ва зарурияти асосланган, тадқиқотнинг мақсади ва вазифалари, объекти ва предметлари тавсифланган, республика фан ва технологиялари ривожланишининг устувор йўналишларига мослиги кўрсатилган, тадқиқотнинг илмий янгилиги ва амалий натижалари баён қилинган, олинган натижаларнинг ишончлилиги асосланган, уларнинг назарий ва амалий аҳамиятлари очиқ берилган, тадқиқот натижаларини амалиётга жорий қилиш рўйхати, ишнинг апробацияси натижалари, нашр қилинган ишлар ва диссертациянинг тузилиши бўйича маълумотлар келтирилган.

Диссертациянинг **«Қовуқ инвазив саратонининг хирургик даволашнинг замонавий талқини»** деб номланган биринчи бобида қовуқ саратонига бағишланган хорижий ва маҳаллий адабиёт манбалари илмий шарҳи таҳлил қилинган. Диссертант томонидан қовуқ саратони эпидемиологияси, этиологияси, комплекс ташхисоти ва даволаш бўйича маълумотлар келтирилган. Диссертант мавзунини ёритиш ва асослашда қовуқ инвазив саратони хирургик даволашнинг замонавий усулларини тавсия этган, шунингдек, мазкур муаммонинг илмий жиҳатдан ҳал этилишининг муаллифлик ёндашуви ишлаб чиқилган.

Диссертациянинг **«Қовуқ инвазив саратонининг хирургик даволашда тадқиқот материали ва текшириш усуллари»** деб номланган иккинчи бобида ўсма РИОваРИАТМ урология бўлимида ўтказилган клиник текширувда биз қовуқ усти сийдик чиқариш турли модификацияларда радикал цистэктомия ўтказилган қовуқ саратони билан хасталанган 80 нафар беморнинг даволаш натижаларини ўргандик.

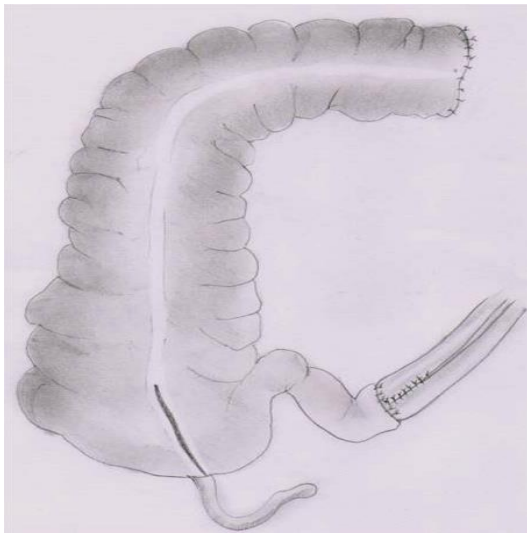Радикал цистэктомия бажариш учун T₂-T₄ босқичдаги гистологик тасдиқланган қовуқ саратони дифференцировка (G1-G3) даражасидан қатъи назар, 75 ёшдан кичик ёш мезон сифатида олинди. Аввалги хирургик операциялар (қовуқнинг резекцияси, ТУРлар ва ҳ.к.), химиотерапия ва нурланиш, маҳаллий лимфатик тугунларга метастазлар (N1-N2) аниқланганда рухсат берилган. Сийдик деривацияси усули бемор умумий ҳолати, юқори

сийдик йўллари фаолиятини ҳолати, ўсма жараёни локализацияси, ичак тизими функционал ҳолатига боғлиқ ҳолда танланган. Қулай онкологик ва клиник вазиятда биз томондан ишлаб чиқилган аппендикостома орқали детубуляризациясиз (30 нафар бемор- 1 гуруҳ) ёки детубуляризация билан (50 нафар бемор- 2 гуруҳ) беморларга йўғон ичак сегментидан назоратланадиган бўшалиш имкони билан континент сийдик резервуари шакллантириш билан континент сийдик чиқариш вариантларидан бири бажарилган. Биринчи гуруҳ беморларини ёш интервали ва жинси бўйича тарқалиши қуйидагича: беморлар орасида аёлларга 13 (43,3%) нисбатан эркаклар аксариятни 17 (56,7%) ни ташкил этган, яъни уларнинг нисбати 1,1:1. Ёш диапозони –21 дан 78 гача, беморларнинг ўртача ёши $55,3 \pm 1,4$ ни ташкил қилган. Иккинчи гуруҳ беморларида ишлаб чиқилган аппендикостома орқали детубуляризация билан йўғон ичак сегментидан назоратланадиган бўшалиш имкони билан континент сийдик резервуари шакллантириш (50 нафар бемор - 2 гуруҳ) амалга оширилган.

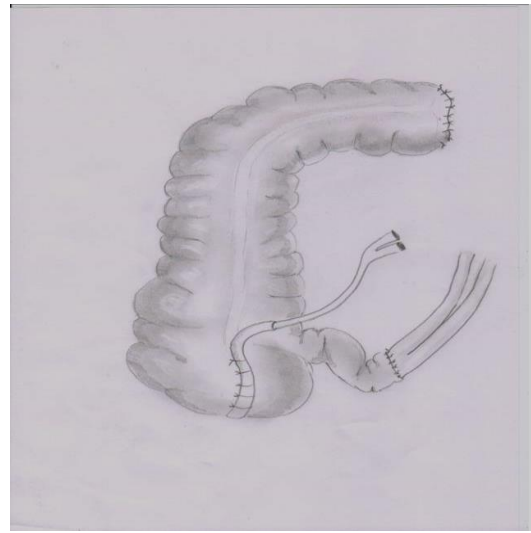
Шундай қилиб, икки жадвални қиёсий ўрганиш натижалари кўрсатишича, барча гуруҳлардаги қовуқ саратони бўлган беморларда сезиларли фарқлар аниқланмаган, бу тадқиқотдан ишончли натижалар олинишига имкон берган. Келтирилган маълумотлардан кўринишича, беморларнинг аксариятини 45 дан 80 ёшгача эркаклар ташкил этган. Улардан атиги 7,5% анча ёш, 5,7% - 80 ёшдан катта бўлган.

Ҳаёт сифатини ESOG шкаласи (Eastern Cooperative oncology group) ўсмани текширишнинг шарқ кооператив гуруҳи ишлаб чиқилган, унинг моҳияти асосан беморнинг даволашгача ва даволашдан кейинги фаолияти эркинлигига асосланган. Услуг онкологик беморнинг умумий статусини балларда 0 дан (нормал фаоллик) 4 баллгача (бемор тўшакда, ўзига хизмат қила олмайди) баҳолайди. Қониқарли жисмоний статусли (0 ва 1 статус) беморлар улуши кўпроқ.

Детубуляризациясиз континент ўзини катетеризация қилинадиган йўғон ичак сийдик резервуарини шакллантириш услуги. Радикал цистэктомия амалга оширилгандан кейин юқорида тасвирланган гетеротопик сийдик резервуари яратилганда, операция давомийлигини камайтириш ва чоклар бутунлиги бузилишини олдини олиш мақсадида ҳамда хирургик тажоввузни минималлаштириш учун детубуляризация босқичини бажармадик, бу эса операциядан кейинги асоратларни камайишига олиб келади. Тавсия этилган операция услубида сийдик резервуари яратиш операция босқичларини қисқартириш (жумладан, детубурилизация ўтказиш) ҳисобига авайлаб амалга оширилади, сийдик йўллари ва чамбар ичак орасида кенг анастомоз унинг стриктураси ҳосил бўлишини олдини олади. Сақлаб қолинган аппендикс сийдик резервуаридан даврий равишда сийдик эвакуацияси мақсадида кейинчалик катетер учун ўтказгич вазифасини бажаради.



1-расм. Детубуляризациясиз континент ўзини катетеризация қилинадиган йўғон ичак сийдик резервуари (А)



2-расм. Аппедикостомани шакллантириш (Б)

Беморларни текшириш усуллари. Барча беморларга анъанавий умумклиник ва урологик текширувлар: кўрик, қон ва сийдик тахлили, қон биокимёвий синамалари, сийдик бактериологик синамаси ўтказилди. Сийдик микроскопиясида сийдик чўкмаси (эритроцитлар, лейкоцитлар, тузлар кристаллари, бактериялар) ва шаклли элементлар (эритроцитлар ва лейкоцитлар) 1 мл сийдикда) текширилди. Клиник кўрсатмалар асосида (сийдик йўли инфекциялари белгилари, сийдик чўкмаси микроскопиясида аниқланган бактериурия) инфекция кўзғатувчисини аниқлаш ва унинг антибиотикларга сезувчанлигини баҳолаш мақсадида сийдик бактериологик синамаси ўтказилди.

Ультратовуш текшируви «Toshiba Aplio-500» ҳамда «SONOASE 4800» (Япония) аппаратларида амалга оширилди. Сканерлаш конвекс датчиклар ёрдамида 3,5; 5; 7,5 МГц. частотада бажарилди.

Цистоскопияни тубус диаметри 21 бўлган (Шарьер бўйича) эндоскоп («KarlStorz», Германия), ёрдамида бажарилди. Қовуқ саратони аниқланганда ташхисни верификация қилиш мақсадида биопсия амалга оширилди.

Рентгенологик текширувлар шархли ҳамда экскретор урография, кўтарилувчи ва пастга тушувчи цистография ёрдамида амалга оширилди.

Ўсма жараёнининг тарқалишини ва маҳаллий лимфа тугунларини жараёнга кўшилганлигини аниқлаш мақсадида кўрсатмалар асосида компьютер томографияси (3-авлод SJMATOMAR.TX «Siemens», Германия) ва магнит-резонанс томографияси («MagnetomOpen/Viva» аппаратида) усулнинг диагностик имкониятларини сезиларли равишда оширувчи қовуқни контрастлаш ёрдамида амалга оширилди.

Экскреторурографияни қабул қилинган услуб ёрдамида 5, 15 ва 25 дақиқаларда буйрақлар экскретор фаолиятини ўрганиш ёрдамида ўтказилди.

Тадқиқот усуллари ва ҳажми 1-жадвалда тасвирланган.

Беморларни текшириш усулларининг миқдорий тақсимланиши

Текшириш усуллари	Беморлар сони	
	1 гуруҳ	2 гуруҳ
Физикавий кўрик	30	50
Умумклиник қон ва сийдик тахлили	30	50
Қон биокимёвий текшируви	30	50
Сийдик бактериологик текшируви	18	24
Рентгенологик текширув	30	50
Ультратовуш текшируви	30	50
Қовуқ биопсияси билан цистоскопия	30	50
Компьютер томографияси	18	29
Магнит-резонанс томографияси	12	21
Экскретор урография	10	11
Резервуарография (операциядан кейинги даврда)	18	38

ВМК билан касалликлар профилактикасига харажатлар иқтисодий самарадорлиги иқтисодий самарани (касалликдан иқтисодий зарарни олдини олиш) харажатлар катталиги билан фарқи (абсолют иқтисодий самарадорлик) ёки уларнинг нисбати (нисбий иқтисодий самарадорлик) билан аниқланади.

$$\text{Эав} = \text{Ев} - \text{Эв}, \text{ сўм}$$

$$\text{Эов} = \text{Ев} / \text{Зв}$$

бунда: Эав – абсолют иқтисодий самарадорлик; Эов–нисбий иқтисодий самарадорлик; Ев – тенглама бўйича аниқланадиган иқтисодий самарадорлик; Зв – профилактик тадбирларга кетадиган харажатлар.

ВМК билан касалланишдан зарарни аниқлаш учун аввалги маълумотларнинг асосий манбалари: Меҳнат бўйича режанинг бажарилиши бўйича ҳисоблаш ведомости (21-шакл – меҳнат бўйича ҳисобот). Вақтинча меҳнатга қобилиятсизлик бўйича ҳисобот (16-шакл).

Олинган натижалар IBM Pentium-IV компьютерда дастур тўпламидан фойдаланилган ҳолда ўртача арифметик (M), ўртача квадратик оғиш (σ), стандарт хатолик (m), нисбий катталиклар (частота %), ўртача қийматларни таққослашда олинган ўлчовларнинг статистик ахамияти Стьюдент мезони (t) ёрдамида статистик ишлов берилди. Статистик ахамиятли ўзгаришлар $P < 0,05$ ишончлилик даражасида олинди. Ўрганилган гуруҳларда ўртача қийматлар орасида фарқлар ишонччилиги даражаси Вилкоксона-Ман мезонидан фойдаланиб аниқланди. Кичик гуруҳларда статистик ишловни талаб қилувчи ишончли натижаларни олиш учун Фишер аниқ мезони ва χ^2 Пирсон миқдорий қийматларидан фойдаланилди.

Диссертациянинг «Бевосита натижаларни қиёсий баҳолаш» деб номланган учинчи бобида илмий иш натижалари келтирилган. Олдимизга қўйилган масалаларни ҳал қилиш учун биз қовуқ саратони билан оператив даволанган, радикал цистэктомия бажарилган, РИОваРИАТМ урология бўлимида фойдаланиладиган сийдик деривациясини йўғон ичакдан назоратловчи бўшалишни детубуляризация билан ва детубуляризациясиз ўз-ўзини катетеризациялаш йўли билан континент сийдик резервуари шакллантириш орқали амалга оширилган беморлар натижаларини таҳлил қилдик. Буйрак саратони хирургик усули энг радикал ва асосий усуллардан бўлиб, онкоурологияда поликомпонент терапиянинг ажралмас қисми ҳисобланади. Шу сабабли хирургик даволаш қатъий кўрсатмалар билан амалга оширилиши ва назорат қилиниши керак. Хирургик даволаш назорати адекватликни баҳолаш тамойиллари ва даволаш натижалари асосида тузилади. Операциянинг яхши яқуни кўп томонлама операциядан кейинги даврнинг тўғри юритилишига боғлиқ. Тиббий ходимларнинг кучи қуйидаги тадбирларни амалга оширишга қаратилиши керак: муҳим аъзолар функциясининг тикланиши; буйраклар функцияси коррекцияси; меъда-ичак фаолияти тикланиши.

Бизнинг клиникамизда биринчи суткалардаёқ беморларга бурилишга, ёнбошлашга рухсат берилади. Эрта ҳаракатлар ва фаол нафас гимнастикаси операциядан кейинги асоратларнинг камайишига таъсир қилган.

Сийдик пассажи бузилиши белгиси буйракда оғриқ, биқинда тикилиш хисси, қалтираш, тана ҳарорати ошиши бўлган. Буйраклар ишлашини назорати билан бир қаторда меъда-ичак фаолиятининг нормаллашиши муҳим аҳамиятга эга. Ичак парези йўқлигида биз 3-кундан беморларга ширин чой, бульон, лимон шарбати, суюқ кисель, суюқ озуқа аралашмалари истеъмолига рухсат берганмиз. 5-кундан қирилган сабзавотлар, шўрвалар, суюқ бўтқалар, хом ва қайнатилган тухум истеъмолига рухсат берганмиз. 8-10-кундан беморни одатий енгил парhezга ўтказилади. Зарурат бўлганда парентерал озиклантириш операциядан кейинги 1-2-кун давомида 1500 ккал /сутка ҳажмидан кам бўлмаган миқдорда амалга оширилади. Одатда, газлар 2-3-суткадан кейин чиқиб кета бошлайди. Мустақил ич келиши– 4–6-суткадан. Биз 2–3 –кундан беморларимизга каравотда ўтиришга рухсат берганмиз.

Антибактериал даво кенг таъсир спектрдаги антибиотиклар (клафоран, лендацин, роцефин, абактал, офлоксацин) ёрдамида операциядан кейин 9-10 кун давомида амалга оширилди.

Ичак парези профилактикаси учун барча беморларга операциядан кейинги даврда церукал (10 мг дан ҳар 6 соатда мушак ичига меъда-ичак фаолияти тўлиқ тиклангунча) буюрилди. Зарурат бўлганда ичакни қўшимча стимуляцияси холинэстераза ингибиторлари (прозерин, убретид) ёрдамида ўтказилди.

Назогастрал дренажлаш операциядан кейин биринчи суткалар давомида барча беморларга, кейинчалик – гастростаз белгилари бўлганда амалга оширилди.

Хирургик давонинг бевосита натижаларини баҳолаш учун биз умум қабул қилинган Clavien-Dindo таснифидан фойдаландик.

Жаррохлик даволаш асорати–операциядан кейинги даврда нормал кечишидан ҳар қандай оғиш, у кўзда тутади:

- Негатив оқибатлар–бу ушбу амалиётга хос салбий ножўя таъсирлар, операция асоратларсиз амалга оширилган бўлиши мумкин, аммо муваффақиятсиз бўлиши мумкин.

- Агар операциянинг бошланғич мақсадига эришилмаса, унда бу асорат эмас, балки «даволаш етишмовчилиги» (беморнинг субъектив сезгиси).

Операциядан кейинги асоратларнинг частотаси жаррохликда аввалгидай энг кўп ишлатиладиган суррогатмаркер бўлиб, аммо урологияда хирургик асоратлар стандарт қўлланмалари ва ҳисобга олиш мезонлари мавжуд эмас.

Эрта ва кечки операциядан кейинги асоратларнинг қиёсий таҳлили

Қовуқ саратони бўйича радикал цистэктомиядан кейин сийдик деривацияси энг кенг тарқалган услубларидан Mainz-pouch I ва Indiana-pouch услублари ҳисобланади. Бунда бизнинг фикримизча, Indiana-pouch услуби афзалроқ, чунки у кўпроқ йўғон ичакни (кўр ичак ва кўтарилувчи ичак) чамбар ёнбош ичак минимал резекцияси билан ишлатишни кўзда тутади, шу билан бирга Mainz-pouch I усулида йўғон ичак сегменти билан бирга ёнбош ичак 50 см гача резекцияси зарур, бу эса операциядан кейинги даврда ёнбош ичак шиллик қавати реабсорбция фаоллиги билан боғлиқ ҳамда уни овқат ҳазм қилиш жараёнидан чиқиши натижасида оғир метаболик асоратлар юзага келишига таъсир қилиши мумкин. Шу сабали биз Indiana-pouch услубини континент сийдик резервуари яратиш бўйича операцияларимиз асосига олдик. Бунда биз классик услуб бўйича шакллантирилган резервуар катетеризацияси ҳамда сийдик йўли-резервуар анастомозлари стриктураси ривожланиши билан боғлиқ адабиётларда ёритилган мураккабликларни камайтириш мақсадида унга «Текширув материал ва услублари» бобида ёритилган маълум модификацияларни киритдик.

Детубуляризациясиз йўғон ичак сийдик резервуари шакллантириш услуби бўйича операция қилинган 30 нафар беморларнинг барчаси оператив амалиётни яхши кўтаришди. Периоперацион ўлим ҳолатлари кузатилмади.

Турли операциялар оқибатида юзага келадиган операциядан кейин юзага келган асоратларни биз икки – эрта ва кеч гуруҳга бўлдик.

Эрта операциядан кейинги асоратлардан 1 ҳолатда меъда-ичак тракти парези кузатилган, консерватив даволаш ёрдамида уни тўхтатилган, чап буйракдан сийдик пассажи бузилиши ва ўткир пиелонефритга олиб келувчи сийдик йўли-резервуар анастомози стриктураси юзага келиши (1 бемор), ишқорий даво билан тўхтатилган декомпенсацияланган метаболик ацидоз ва аппендикостома орқали шакллантирилган сийдик резервуари катетеризациясининг қийинлашуви (1 нафар бемор), юрак-қон томир тизимининг декомпенсацияси, жумладан, тромбоземболия билан боғлиқ операциядан кейинги летал кўрсаткич (1 нафар бемор) кузатилган. Бу икки ҳолатда асоратлар қайта операция ўтказиш заруратини туғдирган: сийдик йўли-резервуар анастомози стриктураси бўлган беморда буйрақларни

шошилинич дренажлаш пункцион нефростомия ёрдамида амалга оширилди ва кейинчалик яллиғланиш жараёни сусайгандан сўнг анастомоз реконструкцияси бажарилди, резервуар катетеризацияси қийин бўлган беморда аппендикостома коррекция қилинди. Иккала операция беморлар ҳолати меъёрлашувига олиб келди.

Операциядан кейинги кеч даврда 3 (10%) беморда 3 асорат қайд қилинган. 1 ҳолатда операциядан кейин 6 ой ўтгач, хирургик коррекцияни талаб қилувчи сийдик йўли-резервуар анастомози стриктурасишакланган. Стриктурга беморни режали кўриги вақтида аниқланган. Ультратовуш ва рентгенологик текширувларда ҳар икки буйрак косача-жом тизими дилатацияси аниқланган, қонда креатинин ва мочевино концентрацияси мос равишда 145 мкмоль/л ва 10,7 ммоль/л бўлган.

Режали равишда уретеро-резервуар анастомозревизияси амалга оширилган, бунда ушбу соҳада яққол ёпишиш жараёни аниқланган. Анастомоз реконструкциясидан кейин операциядан кейинги давр яхши кечган. Ҳар икки буйрак косача-жом тизими дилатациясикичрайган. Буйрак биокимёвий кўрсаткичлари меъёрлашган. Яна бир беморда сийдик йўлларида сийдик пассажи бузилиши белгиларисиз ўткир пиелонефрит ривожланган. Пиелонефрит хуружи консерватив терапия ёрдамида тўхтатилган.

Учинчи беморда узок битмайдиган оқма яра кузатилган, бу бемор томонидан сийдик резервуарини ўз-ўзини катетерлаш тартибига риоя қилинмаслиги билан боғлиқ бўлган. Сийдик резервуарини бўшатишнинг қулай тартиби тиклангандан сўнг, хирургик коррекция зарурати бўлмаган ва оқма яра мустақил бекилган.

Шундай қилиб, беморларнинг бу гуруҳида 4 (13,3%) қайта операциялар (1 пункцион нефростомия, 2 сийдик йўли-резервуар анастомози ревизияси ва 1 аппендикостома ревизияси) бажарилган. Таъкидлаш жоизки, уларнинг барчаси муваффақиятли яқунланган ва юзага келган асоратларни йўқотишга олиб келган.

Шундай қилиб, 1 гуруҳда Clavien-Dindo бўйича жаррохлик асоратлар 1 даражаси 1 (3,3%), III даражаси 1 (3,3%), IV даражаси 3 (10,0%), V даражаси 1 (3,3%) ҳолатда кузатилган.

2-жадвал

Биринчи гуруҳда эрта ва узокдаги даврда қайта операциялар

Операция тури	Беморлар сони
ПК нефростомия	1 (3,3%)
Лапаротомия. Ревизиялар. Сийдик йўли-резервуар анастомози реконструкцияси	2 (6,7%)
Лапаротомия. Ревизия. Аппендикостома реконструкцияси	1 (3,3%)
Жаъми	4 (13,3%)

Жаррохлик асоратлар бўйича қайта операцияларни таққослаганда аниқланишича, детубулярицион чокни қайта тикиш 2 гуруҳда $4 \pm 0,65\%$ ҳолатда кузатилган ($p \geq 0,001$). Шу билан бирга уретеро-необладер анастомози

стриктураси сабабли ПК нефростомаси $3,3 \pm 0,4\%$ беморда бажарилган ($p \geq 0,001$). Сийдик йўли-резервуар анастомози реконструкцияси ва аппендикостома реконструкцияси каби асоратлар ҳар икки гуруҳда статистик ишончсиз бўлган ва бир хилда учраган.

Детубуляризация билан назоратланадиган бўшатиладиган йўғон ичак сийдик резервуарини шакллантириш натижалари таҳлили.

Йўғон ичак сийдик резервуари билан таққосланадиган бошқа гуруҳ М.Н.Тилляшайхов томонидан тасвирланган модификацияда детубурилизация билан сийдик деривацияси амалга оширилган беморлар гуруҳи бўлган, истисно тариқасида йўғон ичак кўтарилувчи қисмидан шаклланган резервуар мушак пардаси ажратилган, чунки адабиёт манбалари маълумотлари бўйича резервуар «детубуляризацияси» ичак спонтан қисқаришларини истисно этмайди, аммо кўшимча хирургик жароҳат етказди. Ушбу услуб шубҳасиз, сийдикни терига чиқаришдан кўра кўпроқ физиологик, унинг мақсади назоратланувчи сийдик ажралишини анал сфинктер ҳисобига ичак резервуарида ушланиши билан амалга ошириш ҳисобланади.

Бу услуб бўйича 50 бемор операция қилинган. Т₄босқичдаги ўсма ва маҳаллий лимфа тугунларига метастазлар билан беморларнинг кўпроқ аниқланиши сезиларли фарқларга эга бўлган.

Яқин операциядан кейинги даврда 4 (8%) бемор вафот этган, улардан 3 нафарида меъда-ичакдан қон кетиши юзага келган ва консерватив даволаш натижа бермаган ҳамда хирургик амалиётни талаб қилган. Ўтказилган даволашга қарамай, беморлар асоратлар туфайли вафот этган. Яна бир бемор ўпка артерияси тромбоземболиясидан вафот этган.

Летал якунлардан ташқари, эрта асоратлар 17 (34%) ҳолатлари аниқланган. 5 (10%) ҳолатларда ичак узок муддатли парези кузатилган, парез дорилар билан даволашда тўхтатилган, 4 (8%) беморда детубуляризация чок ёки сийдик йўли-резервуар анастомозлари етишмовчилиги, 3 (6%) ҳолатда ўткир пиелонефрит, 2 (4%) беморда операцион яра йиринглаши, 2 (4%) беморда ўткир меъда яра касаллиги, 1 (2%) беморда ўн икки бармоқли ичак яра касаллиги ва пневмония 1 (2%) беморда кузатилган. Шундай қилиб, эрта асоратларнинг умумий частотаси 38% ни, летал якунсиз 34% ни ташкил этган.

Асоратларнинг анча кўп сонига қарамай, уларнинг барчасини йўқотишга ва беморлар ҳолатини турғунлаштиришга эришилган.

Узоқдаги операциядан кейинги даврда энг кўп учровчи асорат декомпенсацияланган гиперхлоремик метабolik ацидоз бўлиб, 8 (16%) беморда ишқорли терапияни талаб қилган. Терапия фонида барча беморларда қон биокимёвий кўрсаткичлари 6 ой давомида меъёрлашган.

Бошқа асоратлардан адекват антибиотикотерапия билан тўхтатиладиган ва сийдик йўллари дренажланишини талаб қилмайдиган пиелонефрит хуружи 6 (12%) беморда, консерватив тадбирлар билан тўхтатиладиган динамик ичак тугилиши 3 (6%) беморда, операциядан кейинги чурра ривожланиши 1 (2%) беморда кузатилган.

Умуман олганда кеч асоратлар частотаси 18(40%) беморда кузатилган.

Иккинчи гуруҳда операциядан кейинги эрта ва узокдаги даврда қайта операциялар

Операция тури	Беморлар сони
Лапаротомия.Ревизиялар. Детубулярицион чокни қайта тикиш	3 (6%)
Сийдик йўли-резервуар анастомозиреконструкцияси	1 (2%)
Лапаротомия. Ревизия. Аппендикостома реконструкцияси	2 (4%)
Операциядан кейинги чурра	2 (4%)
Жами	8 (16%)

Эрта ва кеч операциядан кейинги даврда қайта операциялар 8 беморда (3 нафарида – детубулярицион чокни қайта тикиш, уларнинг етишмовчилиги бўйича, 1 – сийдик йўли-резервуар реконструкцияси 2 – аппендикостома реконструкцияси ва 2 – операциядан кейинги чурра ликвидацияси) ўтказилган. Шундай қилиб, эрта ва кеч қайта операциялар даражаси 16% ни ташкил қилган.

Шундай қилиб, иккинчи гуруҳда Clavien-Dindo бўйича хирургик асоратлар 1 даражаси 14 (28%), 2 даражаси 12 (24%), III даражаси 8 (16,0%), V даражаси 4 (8%) ҳолатда аниқланган.

Сийдик йўли-ичак анастомозларининг шаклланишига биз томонимиздан киритилган ўзгаришлар резервуар-сийдик йўли рефлюксларининг ривожланишини олдини олиш ва яқин ва узокдаги операциядан кейинги даврда ўткир пиелонефрит ривожланишини минимумгача туширишга имконият яратади. Биз томонимиздан кузатилган анастомоз стриктураси 2 ҳолати анастомозлаш соҳаси атрофида чандиқ жараёни ривожланиши (анастомоз соҳаси ревизияси вақтида аниқланган) билан боғлиқ ва анастомозлаш жараёни етишмовчиликларига киритилиши мумкин эмас. Ҳар икки ҳолатда ҳам қайта операция сийдик оқиши меъёрлашувига олиб келган. Атиги бир беморда ўткир обструктив пиелонефрит бўлиб, муваффақият билан даволанган.

Юқорида келтирилганларнинг асосида биз операция услубини бажаришга кўрсатмаларни тавсия қиламиз: T_{2a}N₀M₀ – T_{4a}N₀M₀ босқичдаги ўсмалар; беморнинг тахминий яшаш муддати 5 йилдан кам эмас; меҳнат қилиш қобилятидаги ёшдаги беморлар; трансуретрал резекция ёрдамида ўсма олиб ташланиши мумкин эмас, аммо ўсма қовуқ атрофи билан чегараланган; узокдаги метастазлар йўқ.

Операцияга қарши кўрсатмалар: оғир ёндош касалликлар; қандли диабет (бу беморларда тўқималар регенерацияси қобилятининг пастлиги); беморнинг умумий аҳволи оғирлиги; постгеморрагик камқонлик; буйрак фаолиятининг оғир бузилишлари; анамнезда аппендэктомия мавжудлиги.

Биринчи гуруҳда буйраклар ва юқори сийдик йўллари ҳолатини рентгенологик баҳолашда аниқланишича, мўътадил пиелоектазия 5 (16,7%) беморда сақланиб қолган, жумладан, операциягача буйрак блоки бўлган беморда ҳам, бу 22,7% ни ташкил этган. Бу беморларнинг 2 нафариди пиелоектазия икки томонлама бўлган. Аммо қоннинг биокимёвий текшируви кўрсатишича, дастлаб 4 беморда бузилган буйраклар функцияси операциядан кейинги даврда меъёрлашган – мочевина ва креатинин кўрсаткичлари меъёр чегарасида бўлган.

Бошқа биокимёвий кўрсаткичлардан калий концентрацияси ошиши 3 беморда, натрий концентрацияси камайиши 4 нафар беморда, хлор концентрацияси ошиши 4 нафар беморда кузатилган. Бу метаболик ўзгаришлар бизнинг фикримизча, гиперхлоремик ацидознинг бошланғич белгилари бўлиб, ингичка ичак шиллиқ қаватининг реабсорбцион хусусияти сақланганлиги билан боғлиқ. Аммо кузатилган ўзгаришлар сезиларсиз намоён бўлган, вақт ўтиши билан авж олмаган ва қўшимча медикаментоз коррекцион талаб қилмаган.

Иккинчи гуруҳда беморлар қонини текширганда хлор концентрацияси ошиши (гиперхлоремик ацидоз) кузатилган, калий ва натрий концентрацияси ўртача пасайган (4-жадвалга қаранг). Даволаш фониди барча беморлар қониди биокимёвий кўрсаткичлар меъёрлашган.

4-жадвал

Операциягача ва операциядан кейин қон биокимёвий таркиби бузилишлари бўлган беморлар сони

	Операциягача беморлар (%)	Операциядан кейин беморлар (%)
Мочевина (> 7,2 мМ/л)	4 (8%)	4 (8%)
Креатинин (> 0,12 мМ/л)	4 (8%)	3 (6%)
Калий (< 3,5 мМ/л)	1 (2%)	14 (28%)
Натрий (<135 мМ/л)	1 (2%)	12 (24%)
Хлор (>107 мМ/л)	0 (0%)	14 (28%)

Сийдик резервуари шакллантириш усулини танлаш иқтисодий самарадорлиги. Тадқиқот материал ва услублари тасвирланган бобда тасвирланганидек, операция ҳажмида фарқлар гетеротопик сийдик резервуари шакллантириш босқичида детубуляризация ўтказиш ёки ўтказмасликдан иборат эди.

Операциянинг ҳар қайси босқичида биз оператив амалиёт тезлиги ва давомийлигини ўргандик: 1-босқич: терини кесиш – лапаротомия; 2-босқич: цистэктомия+лимфодиссекция ўтказиш; 3-босқич: ичак мобилизацияси; 4-босқич: детубуляризация; 5-босқич: спатуляция ва сийдик йўллари тикиш. Биринчи гуруҳ беморларини ёш интервали ва жинси бўйича тарқалиши қуйидагича: беморлар орасида аёлларга 13 (43,3%) нисбатан эркеклар аксариятни 17 (56,7%) ни ташкил этган, яъни уларнинг нисбати 1,1:1. Ёш диапозони –21 дан 78 гача, беморларнинг ўртача ёши 55,3±1,4 ни ташкил

қилган; 6-босқич: аппендикостома шакллантириш. Албатта, бу босқичлар орасида 4-босқич энг маъсулиятли ва энг муҳим ҳисобланади.

Операциянинг 1-босқичи лапаротомияни биз қулайлаштирдик ва у операция умумий вақтининг 7 дан 10 минутгача вақтини ташкил этади. Бу босқич ўз ичига терини кесиш, апоневроз, лапаротомия, қорин бўшлиғи аъзоларини ревизияси билан Сигал яра кенгайтиргичини қўйишни ўз ичига олади (5-жадвал).

5-жадвал

Алоҳида босқичларга сарф этилган вақт

Операция босқичлари	Стандарт усул вақт (дақиқа)	Модификацияланган кириш вақт (дақиқа)
I –тери кесмаси– лапаротомия	10	10
2-босқич: цистэктомияни бажариш	60	60
3-босқич: ичак мобилизацияси	40	40
4-босқич: детубуляризация	25	0
5-босқич: сийдик йўли спатуляцияси ва тикилиши	60	60
6-босқич: аппендикостоманишакллантириш	20	20
Жами	210	185

Юқоридаги жадвалдан кўринишича, операциянинг давомийлиги умуман олганда 3,5 соатни (шундан 25 дақиқа детубуляризация босқичи) ташкил этади. Бу босқичнинг чўзилиши асосий сабаби кейинги вазиятлардир. Операция вақтини қисқартириш билан биз унинг нархини пасайтиришга эришамиз, чунки анестезиологик мослама ишлатилиши камайиш тенденциясига эга бўлади. Бунда анестезиологик препаратлар: наркотиклар, релаксантлар, кислород ва бошқаларнинг сарфланиши камаяди.

Даволаш самарадорлиги билан бирга ҳар бир оператив амалиётнинг иқтисодий самарадорлигини эътиборга олиш катта аҳамиятга эга. Бу масала бир хил касаллик учун турли оператив амалиётларини ёки манипуляцияларини танлашда ҳам алоҳида аҳамият касб этади. Иқтисодий самарадорлик одатда беморларни даволаш учун сарфланган махсус маблағлар билан белгиланади. Қовуқ саратони билан касалланган, онкоурология бўлимларидаги беморларнинг иқтисодий ҳисоб-китобларни амалга оширган беморнинг стационарда бўлиши (койко/кун) одатда касаллик хусусиятидан ва ҳар бир даволаш муассасасидаги шароитларга боғлиқ. Биз уларни қуйидаги формула бўйича ҳисобладик:

$$ЭП = A \cdot B + C;$$

бунда: А – беморнинг стационарда бўлиш ўртача давомийлиги (шахсий кузатув маълумотлари 17 кун); В –1 ётоқ куни – кунлик нархи дориларсиз 110

минг сўмга тенг); С–дори сарфи (маълумотлар базис типи бўйича олинган, яъни беморлар энг кам ҳаражат рўйхатига олинган дорилар ҳисобга олинган ва даволаш жараёнида индивидуал белги бўйича ишлатилган препаратлар эътиборга олинмаган).

Шундай қилиб, бизнинг хирургик кириш усулимиз 1 нафар бемор учун 1 кунлик стационарда бўлиши учун кетган ҳаражатлар 10 652,94 сўм, шунинг учун, ушбу хирургик даволашни ўтказганда 80 нафар беморда 1 кунлик стационарда бўлиши учун 1131 ўтган кунга тежалган миқдор 2 566 301 941 сўмни ташкил этган. Бунга бизнинг усулимизни амалга оширишда операция вақти қисқарганлиги, натижада анестезиологик мосламаларга ҳаражатлар камайгани ҳамда операциядан кейинги даврда ҳаражатлар камайишига ёрдам бергани билан эришилган. Детубуляризациясиз гетеротопик сийдик резервуари амалга оширилган беморлар гуруҳида маълумотларни сарҳисоб қилсак, эрта ҳамда кеч асоратлар камлиги кузатилади. Шунга қарамай, гетеротопик сийдик резервуари шакллантирилган радикальная цистэктомия тажаввузкор ва травматик бўлишига қарамай, асоратлар унчалик кўп бўлмаган. Детубуляризациясизоперацияга ҳаражатлар стандарт киришга қараганда иқтисодий жиҳатдан анча тежамкор.

Икки сийдик йўлининг кенг сийдик йўли-қовуқ анастомозини сийдик резервуарининг ингичка ичак олиб келувчи сегменти билан шакллантирилиши анастомоз стриктураси ривожланиш эҳтимолини камайишига таъсир қилади (3,3%).

Сийдик резервуарини ўз-ўзини катетерлаш учун аппендикостома шакллантириш услуби бу муолажани енгиллаштиради ва унинг адекват дренажланишини таъминлайди. Ўз-ўзини катетерлашдаги қийинчиликлар 30 бемордан атиги 1 нафарида услубни ўзлаштиришнинг эрта даврида тажриба етишмаслиги оқибатида техник сабабларга кўра юзага келган ва тажриба тўпланиши билан беморларнинг ҳеч бирида резервуарни ўз-ўзини катетерлаш бўйича қийинчиликлар бўлмаган.

Операциянинг таклиф қилинган варианты ҳаёт сифатининг яхшиланишига таъсир қилади ва ўтказилган операция амалиётидан кейин ижтимоий адаптация имкониятини оширади, бу эса меҳнатга лаёқатли ёшдаги беморлар тоифаси учун жуда муҳим ҳисобланади.

Диссертациянинг «**Детубурилизация билан ва детубурилизациясиз гетеротопик сийдик резервуари функционал ўзгаришларининг қиёсий тавсифи**» деб номланган тўртинчи бобида ўтказилган операциядан кейин сийдик адекват пассажининг тикланишини тавсифлаш учун юқори сийдик йўллари рентгенологик ҳолатини баҳоладик. Текширувда илгаридан бузилишлари бўлган 14 нафар беморда сийдик пассажи яхшиланиши аниқланди. Бунда 10 нафар беморда буйрак косача-жом тизими рентгенологик манзараси яхшиланди. Қолган 4 нафар беморда пиелоектазия сақланган бўлса ҳам, яққоллиги камайди.

Юқори сийдик йўлларида сийдик пассажини меъёрлашиши билан мос равишда буйраклар функционал ҳолати яхшиланди. 4 нафар беморда

операциягача қонда миқдори ошган креатинин ва мочевино меъёрнинг юқори чегарасигача камайган.

Сийдик резервуарида сийдикни ушлаш самарадорлигига эришиш учун паст резервуар босимда унинг етарлича катта функционал ҳажмини таъминлаш муҳим ҳисобланади. Сийдик резервуари функционал ҳажмини «Toshiba Arlio-500» ультратовуш аппарат ёрдамида аниқланди. Сканерлаш 3,5;5;7,5 МГц частотадаги конвекс датчиклар ёрдамида ҳамда аппендикостома орқали катетеризация ёрдамида ўтказилди.

Операциядан кейинги даврда текширувларнинг қўлланилган комплекси шакллантирилган сийдик йўли-резервуар анастомозинининг ҳолатини объектив баҳолаш, сийдик йўли-резервуар анастомозинининг ишлаши адекватлигини, ўсманинг қайталаниши ва генерализацияси имкониятини динамик назорат қилиш имконини берган.

Операциядан кейинги даврда эндоскопик текширув сийдик резервуари шиллиқ қаватининг ўзгаришини визуал баҳолаш, анастомозлар функциясини баҳолашга имконият яратган.

Сийдик резервуари ва резервуар ичи босим функционал ҳажмини аниқлаш усули. Қатор беморларда гетеротопик сийдик резервуари яратиш билан бирга биз беморларни кузатув давомийлигига боғлиқ равишда сийдик резервуарида сиғими ва босимини динамик текширувини олиб бордик.

Гетеротопик сийдик резервуари ҳажми ва босими 3 ойгача муддатда, кейин 6, 9, 12 ва 24 ойдан кейин аниқланди. Гетеротопик сийдик резервуари сиғими ётган ҳолда тўлиқ бўшатиладан кейин ўлчанди. Бунинг учун ультратовуш аппарати назорати остида сийдик резервуарига аппендикостома орқали томчи дори системасини ўрнатиб, у орқали илиқ физиологик эритма (30-35⁰С) ни секундига 2-3 мл тезлигида юборилди. Функционал ҳажм сифатида система орқали суюқлик юборилганда бемор гипогастрал соҳада оғирлик ёки гетеротопик сийдик резервуари тўлиш хиссини қайд этиши ҳисобланди. Босимни сув манометри ёрдамида (Вальдман аппарати) резервуарга киритилган катетер ёрдамида сув устунисида сантиметрларда ўлчанди. Босимни ётган ҳолда, бўш резервуарда базал босимни ўлчаш билан бошланди ва у суюқлик билан тўлганда ўлчанди. Манометр кўрсаткичлари 10 секунд давомида ёзилди. Спонтан перистальтик тўлқинлар тингач босим турғун кўрсаткичи қайд қилинди.

Қовуқ ичак пластикаси функционал самарадорлиги муҳим мезонлари бўлиб, резервуар сийдик билан тўлганда резервуар функционал сиғими ва резервуар ичи босими каби параметрлар ҳисобланади. Қовуқ ҳажми меъёрда 350-400 мл ни ташкил қилади. Аммо ичак пластикасида нормал қовуққа нисбатан анча юқори резервуар ичи босими ва детубуляризация ўтказилишига қарамай, ичак резервуарининг кўпроқ ёки камроқ намоён бўлган спонтан қисқаришлари сақланиши ҳисобига резервуарнинг бундай ҳажми одатда етарли бўлмайди.

Биз тахмин қилишимизча, етарли ҳажм бемор томонидан сийдик ажралиши минимал сони бўлиб, жаҳон тажрибаси кўрсатишича, резервуар

ҳажми 450-500 мл дан ошмаслиги керак. Босим бунда буйраклар нормал ишлашини таъминланиши учун паст бўлиши керак.

Динамикада бу кўрсаткичларни беморларда (3 ва 6 ойдан кейин кўрсаткичлар 23 (76,7%) беморда, 9 ва 24 ойдан кейин – 18 (60%) беморда) қайд қилганда 3 дан 6 ойгача даврда беморларда ичак резервуарининг янги функцияга секин-аста функционал сиғим ошиши билан адаптацияси даври содир бўлади. Бунда резервуар ичи босими эрта муддатларда 30-35 см сув уст. атрофида бўлган, бу миқдор буйраклар функцияси ёмонлашиши режасида потенциал хавфли бўлган критик миқдорлардан ошмаган (40 см сув уст.– Churchill B.M. et al, 1987, Mc.Guire et al, 1981). Кейинчалик резервуар ичи босими пасайиш тенденциясига эга бўлди (6-жадвалга қаранг).

6-жадвал

Сийдик резервуари функционал ҳолати параметрлари

Кўрсаткичлар	3 ой	6 ой	9 ой	1 йил	2 йил
1 гуруҳ					
Функционал ҳажм (мл)	374±33	576±44	587±39	593±37	606±42
Резервуар ичи босими (симоб мм. уст.)	32±3	30±2	24±2	28±3	24±2
2 гуруҳ					
Функционал ҳажм (мл)	355±24	583±48	597±41	582±39	613±44
Резервуар ичи босими (симоб.мм. уст.)	31±4	29±3	25±1,8	23±4	21±2

Шундай қилиб, 6 ойда сийдик резервуари функционал сиғими кейинчалик аста ҳажми ошиши билан етарли сиғим мезони сифатида умум қабул қилинган катталиққа етган. Бунда критик миқдорлардан ошмаган, узокдаги муддатларда пасайиш тенденциясига эга бўлган етарли даражада паст резервуар ичи босими сақланган.

Функционал кўрсаткичларни беморлар адаптациясидан далолат берувчи клиник маълумотлар билан корреляция қилинди. 6 ойдан кейин беморларда юқори сийдик йўллари ҳолати меъёрлашган ойларда деярли барча беморлар тунда ухлаган. Кундузи тўғри ичак орқали сийдик ажралиши ҳар 4-6 соатда. Ярим йилдан сўнг беморларда ич келиши ва сийдик ажралиши алоҳида бўлиши бошқарилган: ич келиши кунига 1 маҳал, сийдик ажралиши ҳар 4–6 соатда. Фақат бир беморда тунда кийимлари ифлосланган. Икки гуруҳни солиштирганда сийдик резервуари функционал сиғимда статистик фарқ аниқланмаган, операцион стресс чуқурлаштириши сабабли биз детубурилизация ўтказишни тавсия қилмаймиз. Биз операцияга қуйидаги кўрсатмаларни тавсия қиламиз: ўсма жараёни билан сийдик ажратиш канали зарарланиши; қовуқ билан чегараланган ўсмалар; қовуқ саратонида битта маҳаллий лимфа тугунига метастаз; узокдаги метастазлар йўқлиги; ёши бўйича ёки саратонга нисбатан нохуш башоратлаш сабаб ҳаёт давомийлиги чегараланган.

Операцияга қарши кўрсатмалар: икки томонлама уретергидронефроз; анамнезида пиелонерит; йўғон ичак паталогияси (дивертикулез, полипоз, ярали колит ва бошқ.); операциягача нур ёки химия терапия.

Биз томонимиздан тавсия қилинган детубурилизациясиз гетеротопик резервуар модификацияланган услуби асоратларнинг кўп сонли бўлишига қарамай, етарли даражада яхши функционал натижани таъминлайди ва беморларнинг тўлақонли адаптацияси талабларига жавоб беради. Летал асоратлар операция услуби билан боғлиқ бўлмаган, беморлар оғир ҳолати туфайли келиб чиққан, қон ивиш тизими бузилишлари билан ўпка артерияси тромбоземболияси ва профуз қон кетиши билан ўткир меъда ёки ўн икки бармоқли ичак яра касаллигига олиб келган.

Операциядан кейинги қолган кўп сонли эрта ва кеч асоратлар консерватив ва оператив йўллар билан муваффақият билан даволанган.

Йўғон ичак кўтарилувчи қисмидан сийдик резервуари 6 ой муддатда паст резервуар ичи босимини сақлаганда резервуар-сийдик йўли рефлюксининг хавфини минимумга олиб келади.

Олинган натижалар юқори сийдик йўлларида сийдик пассажи меъёрлашиши ва операциядан кейинги даврда буйраклар ишлашининг нормал кўрсаткичлари сақланиши ва илгари буйрак етишмовчилиги бўлган беморларда хатто уларнинг яхшиланишидан гувоҳлик беради.

Йўғон ичак кўтарилувчи қисми ишламаганда овқат ҳазм қилиши ва гомеостаз турғун бузилишлари кузатилмайди, бу эса резервуар шакллантириш учун ичакнинг бу қисми ишлатилишининг энг муҳим афзаллиги ҳисобланади. Эрта операциядан кейинги даврда гиперхлоремик ацидоз кўринишидаги метаболик бузилишлар енгил намоён бўлади, ишқор терапия ёрдамида осон тўхтатилади ва транзитор характерга эга.

ХУЛОСАЛАР

«Қовуқ инвазив саратонининг хирургик даволашда гетеротопик қовуқ резервуари» мавзусидаги фалсафа доктори (PhD) диссертацияси бўйича олиб борилган тадқиқотлар натижасида қуйидаги хулосалар тақдим этилди:

1. Қовуқ саратони бўлган беморларда радикал цистэктомиянинг яқиндаги натижалари детубуляризациясиз континент сийдик резервуари шакллантириш услубининг афзалликларига ишора қилади, улар операциядан кейинги эрта (16,8%) ва кеч (10%) даврларда асоратларнинг камлиги ҳамда қайта операцияларнинг (13,3%) кам заруратини ўз ичига олган.

2. Метаболик ўзгаришлар фикримизча, сийдик резервуари шакллантириш учун фойдаланиладиган ингичка ичак шиллиқ қавати реабсорбцион хусусияти сақланиши билан боғлиқ гиперхлоремик ацидознинг бошланғич кўринишлари бўлиб ҳисобланади. Аммо кузатилган ўзгаришлар яққол намоён бўлмади, вақт ўтиши билан авж олмади ва қўшимча медикаментоз коррекцияни талаб қилмади.

3. Детубуляризациясиз аппендикостома билан йўғон ичак сийдик резервуари операциядан кейин 6 ой ўтгач паст резервуар ичи босими

сақланганда етарли функционал сифимга (472 ± 46 мл) етади, бу эса континенция адекват даражасини таъминлайди. Йўғон ичак сийдик резервуаришакллантириш функционал ва биокимёвий натижаларни 100% меъёрлашувини ҳамда фақатгина буйраклар функцияси яхшиланишига эришиладиган сийдикни континент ажратишнинг бошқа варианты – неосигмоцистис билан таққослаганда, беморлар ижтимоий адаптациясини таъминлайди.

4. Тавсия қилинган операцияга кўрсатма бўлиб, ўсма жараёни билан сийдик ажратиш каналининг зарарланиши; қовуқ чегаралари билан чегараланган ўсмалар; қовуқ саратонида маҳаллий лимфа тугунига ягона метастаз; узоқдаги метастазларнинг йўқлиги; ёшга қараб ёки саратонга нисбатан нохуш ташхисга боғлиқ ҳаётининг чекланган давомийлиги ҳисобланади. Операцияга қарши кўрсатма сифатида икки томонлама уретергидронефроз; анамнезда пиелонефрит; ёнбош ичак патологиялари (дивертикулез, полипоз, ярали колит ва бошқ.); операциягача нурланиш ёки кимё терапия; беморда ягона буйракни санадик.

**НАУЧНЫЙ СОВЕТ DSc. 04/30.12.2019.Tib.77.01 ПО ПРИСУЖДЕНИЮ
УЧЕНЫХ СТЕПЕНЕЙ ПРИ РЕСПУБЛИКАНСКОМ
СПЕЦИАЛИЗИРОВАННОМ НАУЧНО-ПРАКТИЧЕСКОМ
МЕДИЦИНСКОМ ЦЕНТРЕ ОНКОЛОГИИ И РАДИОЛОГИИ**

**РЕСПУБЛИКАНСКИЙ СПЕЦИАЛИЗИРОВАННЫЙ НАУЧНО-
ПРАКТИЧЕСКИЙ МЕДИЦИНСКИЙ ЦЕНТР ОНКОЛОГИИ И
РАДИОЛОГИИ**

ХАСАНОВ ШЕРАЛИ ТОШТЕМИРОВИЧ

**ГЕТЕРОТОПИЧЕСКИЙ МОЧЕВОЙ РЕЗЕРВУАР В
ХИРУРГИЧЕСКОМ ЛЕЧЕНИИ ИНВАЗИВНОГО РАКА МОЧЕВОГО
ПУЗЫРЯ**

14.00.14 – Онкология

**АВТОРЕФЕРАТ ДИССЕРТАЦИИ
ДОКТОРА ФИЛОСОФИИ (PhD) ПО МЕДИЦИНСКИМ НАУКАМ**

ТАШКЕНТ – 2021

Тема диссертации доктора философии (PhD) по медицинским наукам зарегистрирована в Высшей аттестационной комиссии при Кабинете Министров Республики Узбекистан за номером B2019.2.PhD/Tib939.

Диссертация выполнена в Республиканском специализированом научно-практическом медицинском центре онкологии и радиологии.

Автореферат диссертации на трех языках (узбекском, русском, английском (резюме)) размещён на веб-странице Научного совета (www.cancercenter.uz) и Информационно-образовательном портале “ZiyoNet” (www.ziyonet.uz).

Научные руководитель:	Тилляшайхов Мирзагалёб Нигматович доктор медицинских наук, профессор
Официальные оппоненты:	Мухаммедаминов Шухрат Каримджанович доктор медицинских наук, профессор Ахмедов Рустам Носирович доктор медицинских наук, профессор
Ведущая организация	Самаркандский государственный медицинский институт

Защита диссертации состоится « 30 » июня 2021 года в 12:00 часов на заседании Научного Совета DSc. 04/30.12.2019. Tib.77.01 при Республиканском научно-практическом центре онкологии и радиологии (Адрес: 100174, г. Ташкент, ул. Фароби, 383. Тел: (+99871) 227-13-27, факс: (+99871)246-15-96; e-mail: info@cancercenter.uz).

С диссертацией можно ознакомиться в информационно-ресурсном центре Республиканского научно-практического центра онкологии и радиологии (регистрационный номер №3). Адрес: 100174, г. Ташкент, ул. Фароби, 383. Тел./факс: (+99871) 227-13-27; факс: (+99871)246-15-96.

Автореферат диссертации разослан « 25 » июня _____ 2021 года.
(реестр протокола рассылки № _____ от « _____ » _____ 2021 года).

М.А.Гофур-Охунов

Заместитель председатель Научного совета по присуждению учёных степеней, доктор медицинских наук, профессор

А.А.Адилходжаев

Ученый секретарь Научного совета по присуждению ученых степеней, доктор медицинских наук, доцент

М.Х. Ходжибеков

Председатель Научного семинара при научном совете по присуждению ученых степеней, доктор медицинских наук, профессор

ВВЕДЕНИЕ (аннотация диссертации доктора философии (PhD))

Актуальность и востребованность темы диссертации. Негативное влияние факторов окружающей среды в мире, использование различных химикатов в промышленности и сельском хозяйстве, выход из строя системы эффективной диагностики и лечения заболеваний мочевыводящих путей приводят к развитию онкологических заболеваний. По полученным данным, рак мочевого пузыря (РМП) является часто встречаемым злокачественным раком мочевых путей, по распространенности занимает среди мужчин 7- и среди женщин 17-место в структуре онкопатологии. На сегодняшний день с РМП «... если жалуются 2,7 млн человек, диагностируется более 380 тысяч новых случаев РМП в год. Это заболевание является причиной смерти 150 тысячи человек, при этом соотношении полов равна 3,8:1. В США было доказано пятилетняя продолжительность жизни и показатели смертности в ходе общего и специального анализа, основанного на возрастной градации стадий рака мочевого пузыря ...»³. Проведение исследований в этой области в плане операций при инвазивном раке мочевого пузыря одним из актуальных проблем у работников отрасли является оценка специфики тактики хирургического лечения.

В мировом масштабе проводится ряд научных исследований для обоснования современных подходов при улучшении результатов гетеротопического мочевого резервуара у пациентов с инвазивным раком мочевого пузыря. Важное значение имеет проведение научных исследований, направленных на формирование модифицированного мочевого резервуара без детубуляризации отделенного от проксимального отдела кишечника радикальной цистэктомией, обоснование факторов, влияющих на развитие метаболических нарушений у больных с раком мочевого пузыря с формированием модифицированного мочевого резервуара без детубуляризации из толстого кишечника с помощью радикальной цистэктомии, определение рекомендаций и противопоказаний функциональной эффективности предлагаемого способа формирования резервуара толстокишечного континентного мочевого пузыря и важности модификации этого метода, а также для проведения лечения.

В нашей стране проводятся меры, направленные на улучшение качества оказываемой медицинской помощи населению, раннюю диагностику заболеваний и снижению осложнений. Согласно Стратегии действий по пяти приоритетным направлениям развития Республики Узбекистан на 2017–2021 годы, при поднятии уровня медицинских услуг на новый уровень . развития медицинской сферы, адаптации медицинской системы по мировым стандартам, снижения злокачественных опухолевых заболеваний среди мужчин определены задачи «... повышение эффективности, качества и доступности медицинской помощи населению, а также формирование

³Babjuk M., Burger M., Zigeuner R. et al; members of the EAU Guidelines Panel on Non-muscle-invasive bladder cancer. Guidelines on Non-muscle-invasive bladder cancer (Ta, T1 and CIS). Edition presented at the EAU Annual Congress Stockholm 2017. ISBN 978-90-79754-65-6. <http://www.uroweb.org/guidelines/online-guidelines>.

системы медицинской стандартизации, внедрение высокотехнологичных методов диагностики и лечения, создание системы, пропаганды здорового образа жизни и профилактики заболеваний за счет создания эффективных моделей патронажа ...»⁴. Исходя из этого, целесообразно проводить научные исследования, направленные на улучшение тактики диагностики и лечения онкологических заболеваний среди пациентов.

Данное диссертационное исследование в определенной степени служит выполнению задач, предусмотренных в Указах Президента Республики Узбекистан № УП-4947 «О Стратегии действий по дальнейшему развитию Республики Узбекистан» от 7 февраля 2017 года, № УП-5590 «О комплексных мерах по коренному совершенствованию системы здравоохранения Республики Узбекистан» от 7 декабря 2018 года, в Постановлениях Президента Республики Узбекистан № ПП-3071 «О мерах по дальнейшему развитию специализированной медицинской помощи населению Республики Узбекистан на 2017–2021 годы» от 20 июня 2017 года, № ПП-2866 «О развитии онкологической службы и усовершенствования оказания онкологической помощи населению» от 4 апреля 2017 года, а также в других нормативно-правовых документах, принятых в данном направлении.

Соответствие исследования приоритетным направлениям развития науки и технологий республики. Данное диссертационное исследование выполнено в соответствии с приоритетным направлением развития науки и технологий Республики Узбекистан: VI. «Медицина и фармакология».

Степень изученности проблемы. Предложены многочисленные варианты формирования желудка, ободочной кишки, илеоцекального угла, восходящей части толстой кишки, сигмовидной, прямой кишки, континентального мочевого пузыря, образованного практически из всего желудочно-кишечного тракта, и артефактического мочевого пузыря (Матвеев Б.П., Фигурин К.М., Карякин О.Б., 2016). Более осторожным является метод его модификации путем прямого переноса мочи в кишечник посредством неосигмоцистиса и образования резервуара низкого давления (Mainz-rouch II) или формирования ректального пузыря, в этом случае пациенты часто испытывают трудности с адаптацией к изменениям функции кишечника, сопровождается высокой частотой осложнений, кроме того этот метод протекает с высокой частотой осложнений (Попков В.М., Понукалин А.Н., Гордеева В.А., 2016). Разнообразие методов свидетельствует об отсутствии единого подхода к проблеме мочевыводящих путей и «идеального» метода реконструкции мочевыводящих путей. Часто вопрос об использовании разных отделов толстой кишки для цитопластики тонкой и толстой кишки является спорным, но есть сторонники пластической хирургии как тонкой, так и толстой кишки (Hautmann R.E., 2015; Studer U.E., 2015; Denever A., 2018; D`Orazio O.R., 2015; Kato M. и др., 2017). Несмотря на некоторые ограничения

⁴Указ Президента Республики Узбекистан № УП-5590 «О комплексных мерах по коренному совершенствованию системы здравоохранения Республики Узбекистан» от 7 декабря 2018 года

в базе данных Surveillance Epidemiology and Results (SEER), следует сказать, что за последние 30 лет смертность от рака мочевого пузыря практически не изменилась, с проявлением недостатков в оценке, мониторинге и лечении этой группы пациентов.

В нашей стране в области мочевыделительной системы проводится ряд исследований по диагностике опухолей и организации эффективной системы лечения и увеличения продолжительности жизни пациентов (Тилляшайхов М.Н., Рахимов Н.М., Бойко Е.В.), однако не оценивалась эффективность при хирургическом лечении гетеротопического резервуара мочевого пузыря.

Не раскрыты оценка непосредственных результатов лечения с формированием модифицированного резервуара мочевого пузыря без детубуляризации с отделением из проксимальной части толстой кишки с помощью радикальной цистэктомии у больных с раком мочевого пузыря и факторы, влияющие на развитие метаболических нарушений у больных с раком мочевого пузыря с формированием модифицированного кишечного мочевого резервуара без детубуляризации из проксимального отдела толстого кишечника с помощью радикальной цистэктомии.

Связь диссертационного исследования с планами научно-исследовательских работ научно-исследовательского учреждения, где выполнена диссертация. Диссертационная работа выполнена согласно плану научно-исследовательских работ Республиканского специализированного научно-практического медицинского центра онкологии и радиологии в рамках проекта АДСС-9.2 по теме «Разработка диагностики и лечения опухолей средостения, забрюшинной и малого таза» (2014–2018).

Целью исследования является совершенствование результатов радикальной цистэктомии у пациентов с инвазивным раком мочевого пузыря путем разработки предложений и рекомендаций по формированию континентального гетеротопного резервуара мочевого пузыря.

Задачи исследования:

дать оценку непосредственных результатов лечения больных раком мочевого пузыря с формированием модифицированного резервуара мочевого пузыря без детубуляризации, отделенного от проксимального отдела кишечника с помощью радикальной цистэктомии;

оценить факторы, влияющих на развитие метаболических нарушений у больных раком мочевого пузыря с формированием модифицированного кишечного резервуара мочевого пузыря без детубуляризации из проксимального отдела толстой кишки с помощью радикальной цистэктомии;

оценить функциональную эффективность предлагаемого способа формирования толстокишечного континентального резервуара мочевого пузыря и важности модификации этого метода;

определить показания и противопоказания для проведения метода лечения.

Объектом исследования взяты 80 больных инвазивным раком мочевого пузыря, проходивших лечение в Республиканском специализированном

научно-практическом медицинском центре онкологии и радиологии в 2009–2018 гг.

Предметом исследования взяты гистологические материалы пациентов с верифицированным диагнозом инвазивного рака мочевого пузыря, протоколы операций, истории болезни, материалы данных опухолевого реестра.

Методы исследований. В исследовании были использованы общие клиничко-лабораторные, функционально-диагностические исследования (рентгенологические, ультразвуковые, МСКТ исследования), морфологические, хирургические и статистические методы исследования.

Научная новизна исследования заключается в следующем:

обоснована схема эффективного лечения особенности формирования резервуара мочевого пузыря без детубуляризации, из восходящей части толстой кишки;

доказано низкое давление в резервуаре мочевого пузыря без детубуляризации, задержки мочи, отсутствие рефлюкса и возможность хирургической практики для предотвращения непроизвольного мочеиспускания при аппендикостоме;

доказана нормализация биохимических показателей (мочевина, креатинин, остатки азота) в результате хирургических вмешательств по формированию резервуара мочевого пузыря по сравнению с традиционным методом;

доказана простота разработанного метода лечения, сокращение времени и объема хирургических вмешательств, уменьшение осложнений хирургических вмешательств, улучшение продолжительность жизни и качества жизни пациентов.

Практические результаты исследования:

обоснована высокая эффективность метода формирования резервуара континентального мочевого пузыря без детубуляризации из проксимального отдела толстой кишки, который обеспечивает непосредственные, отдаленные и функциональные результаты у пациента с раком мочевого пузыря, перенесшего радикальную цистэктомию;

было выявлено, что количество ранних и поздних осложнений и обязательных повторных операций с использованием современных методов оказалось низким по сравнению с другими вариантами континентального мочевого выделения;

разработан метод формирования мочевого резервуара толстой кишки без детубуляризации с контролируемым отхождением аппендикоста в арсенале различных методов отведения мочи после радикальной цистэктомии при раке мочевого пузыря;

обосновано обеспечение достоверной профилактики ранних и поздних послеоперационных осложнений модификацией предложенного метода формирования мочевого резервуара из толстой кишки;

разработана самая рациональная тактика лечения больных с инвазивным раком мочевого пузыря.

Достоверность полученных результатов подтверждена применением в исследованиях теоретически правильных подходов и методов, проведенных исследований, достаточного количества больных, обработкой применяемых в исследовании с помощью современных взаимодополняющих клинических, рентгенологических, ультразвуковых, морфологических, лучевых и статистических методов, а также порядок применения гетеротопического мочевого резервуара при хирургическом лечении инвазивного рака мочевого пузыря было сопоставлено с международным и отечественным опытом, заключении и полученные результаты были обоснованы подтверждением полномочными структурами.

Научная и практическая значимость результатов исследования. Научная значимость результатов работы заключается в том, что теоретическая значимость изучения диагностики и лечения инвазивного рака мочевого пузыря, разработка комплексного подхода к лечению инвазивного рака мочевого пузыря в зависимости от состояния пациента, степени дифференцировки опухоли, отдаленных результатов объясняется тем, что это дало возможность улучшить содержание и структуру учебных программ, посвященных хирургическому лечению инвазивного рака мочевого пузыря.

Практическая значимость результатов исследования заключается в том, что сформирован континентальный гетеротопический мочевой резервуар без детубурилизации при оперативном лечении инвазивного рака мочевого пузыря и внедрен в клиническую практику новый хирургический метод; а также тактико-технические аспекты модернизированной практики позволили повысить эффективности лечения, снизить количество осложнений, трудовых и социальных ограничений; разработанный алгоритм лечения и модернизированные тактико-технические аспекты практики позволили повысить эффективность лечения, снизить осложнения, снизить трудовые и социальные ограничения; разработанный алгоритм лечения позволяет повысить качество диагностики и улучшить качество терапии.

Внедрение результатов исследования. На основании полученных научных результатов по обоснованию гетеротопического резервуара мочевого пузыря при хирургическом лечении инвазивного рака мочевого пузыря:

утверждены методические рекомендации «Способ формирования континентного резервуара мочевого пузыря без детубуризации после радикальной цистэктомии» (заключение № 8н-д/219 Министерства здравоохранения Республики Узбекистан от 23 октября 2018 года). Данные методические рекомендации позволили повысить эффективность хирургического лечения больных с инвазивным раком мочевого пузыря, улучшить качество жизни больных;

результаты полученных научных исследований по обоснованию гетеротопического резервуара мочевого пузыря при хирургическом лечении инвазивного рака мочевого пузыря внедрены в практическое здравоохранение, в частности, в Республиканский специализированный научно-практический медицинский центр онкологии и радиологии, в Наманганский и Джизакский областной филиалов Республиканского специализированного научно-

практического медицинского центра онкологии и радиологии (заключение № 8н-д/219 Министерства здравоохранения Республики Узбекистан от 23 октября 2018 года). Внедрение полученных научных результатов на практику позволило заметному расширению спектра оказания специализированной высокотехнологической медицинской помощи больным с инвазивным раком мочевого пузыря.

Апробация результатов исследования. Результаты данной работы доложены на 3-х научно-практических конференциях, в том числе на одной международной и 2 республиканских научно-практических конференциях.

Публикация результатов исследования. По теме диссертации опубликовано 12 научных работ, в том числе 4 журнальных статей в научных изданиях, рекомендованных Высшей аттестационной комиссией Республики Узбекистан для публикации основных научных результатов докторских диссертаций, из них 3 в республиканских и 1 в зарубежных журналах.

Структура и объем диссертации. Диссертация состоит из введения, четырех глав, заключения, и списка использованной литературы. Объем диссертации составляет 109 страниц.

ОСНОВНОЕ СОДЕРЖАНИЕ ДИССЕРТАЦИИ

Во введении обоснованы актуальность и востребованность диссертационной работы, сформулированы цель, задачи, объект и предмет исследования, показано соответствие исследований приоритетным направлениям развития науки и технологий в Республике Узбекистан, изложены научная новизна и научно-практическая значимость результатов, обоснована достоверность полученных результатов. Также приводятся сведения о внедрении в практику результатов исследования, апробации и публикации результатов работы, структуры диссертации.

В первой главе диссертации **«Современная интерпретация хирургического лечения инвазивного рака мочевого пузыря»** проанализированы данные зарубежных и отечественных литературных источников, посвященные обзору литературы рака мочевого пузыря. Диссертантом приводятся данные по эпидемиологии, этиологии, комплексной диагностики и лечения рака мочевого пузыря. Диссертант рекомендовал современные методы хирургического лечения инвазивного рака мочевого пузыря для освещения и обоснования темы, а также разработан авторский подход для научного решения данной проблемы.

Во второй главе диссертации под названием **«Материалы и методы исследования при хирургическом лечении инвазивного рака мочевого пузыря»** мы изучали результаты лечения 80 больных с раком мочевого пузыря с радикальной цистэктомией в различных модификациях над пузырного отхождения мочи при клиническом обследовании в урологическом отделении РСНПМЦРиО.

Для выполнения радикальной цистэктомии гистологически подтвержденная стадия рака мочевого пузыря T₂-T₄ была принята в качестве

критерия возрастной ценз до 75 лет, независимо от степени дифференцировки (G1-G3). Предыдущие хирургические операции (резекция мочевого пузыря, ТУР и др.), химиотерапия и лучевая терапия были разрешены при обнаружении локальных метастазов в лимфатических узлах (N1-N2). Метод деривации мочи выбирался в зависимости от общего состояния пациента, состояния активности верхних мочевыводящих путей, локализации опухолевого процесса, функционального состояния кишечной системы. В благоприятных онкологических и клинических условиях один из наших вариантов континентального мочеиспускания был выполнен при аппендикостоме, разработанной нами, без детубуляризации (30 пациентов – 1 группа) или с детубуляризацией (50 пациентов – 2 группа) с возможностью контролируемого выделения из сегмента толстой кишки. Распределение пациентов первой группы по возрастному диапазону и полу было следующим: среди пациентов было 17% (56,7%) мужчин по сравнению с женщинами 13% (43,3%), т.е. их соотношение составило 1,1: 1. Возрастной диапазон – от 21 до 78 лет, средний возраст пациентов – $55,3 \pm 1,4$ года. Во второй группе пациентов выполнено формирование континентального мочевого резервуара с возможностью контролируемого отхождения из сегмента толстой кишки с развитием детубуляризации через развитую аппендикостому (50 пациентов – 2 группы).

Таким образом, результаты сравнительного исследования двух таблиц показали, что не было обнаружено значимых различий у пациентов с раком мочевого пузыря во всех группах, что позволило получить достоверные результаты исследования. Как видно из приведенных данных, большинство пациентов составляли мужчины в возрасте от 45 до 80 лет. Из них только 7,5% были намного моложе, а 5,7% были старше 80 лет.

Была разработана шкала ECOG (Eastern Cooperative oncology group) кооперативная группа скрининга опухолей, суть которой во многом основана на свободе деятельности пациента до и после лечения. Метод оценивает общее состояние онкологического пациента по шкале от 0 (нормальная активность) до 4 баллов (пациент лежит в постели, не может обслуживать себя). Доля пациентов с удовлетворительным физическим статусом (статус 0 и 1) выше.

Способ формирования континентального самокатетеризованного мочевого резервуара толстой кишки без детубуляризации. Когда описанный выше гетеротопный резервуар для мочи был создан после радикальной цистэктомии, мы не выполняли фазу детубуляризации, чтобы сократить продолжительность хирургического вмешательства и предотвратить нарушение целостности шва, а также минимизировать хирургическое вмешательство, что привело к снижению послеоперационных осложнений. В рекомендуемой хирургической процедуре создание резервуара для мочевого пузыря выполняется осторожно, сокращая хирургические этапы (включая детубурилизацию), широкий анастомоз между мочевыми путями и тонкой кишкой предотвращает образование его стриктуры. Сохранившийся аппендикс затем действует как проводник для катетера с целью периодического вывода мочи из резервуара для мочи.

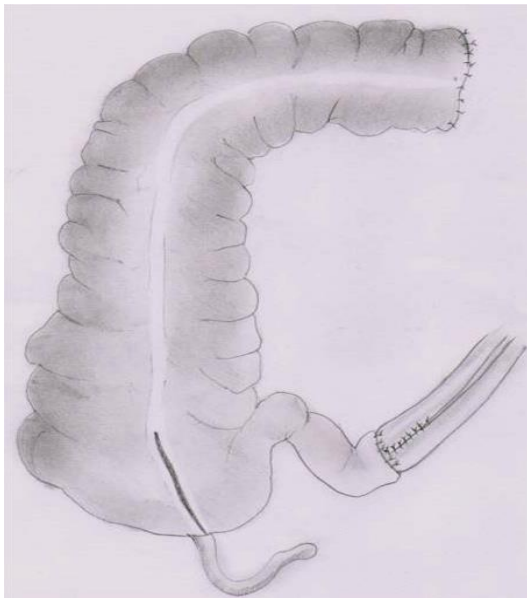


Рис. 1. Толстокишечный континентный самокатетерируемый мочевой резервуар без детубуляризации (А).

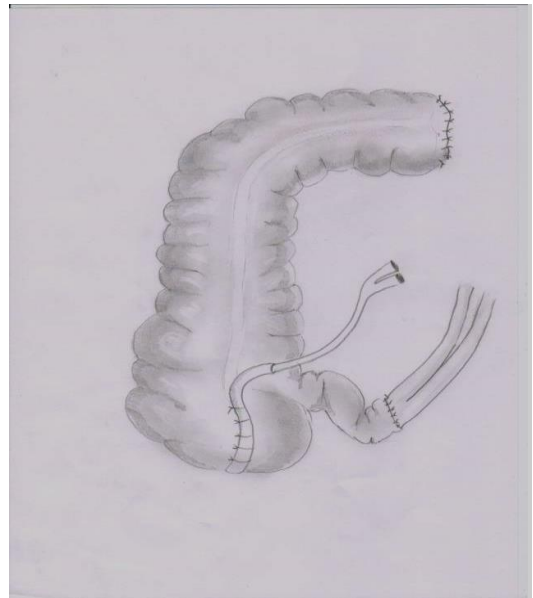


Рис. 2. Формирование аппендикостомы(Б).

Методы обследования больных. Всем пациентам проводились традиционные общеклинические и урологические обследования: осмотр, анализ крови и мочи, биохимические исследования крови, бактериологический анализ мочи. В микроскопии мочи исследовали осадок мочи (эритроциты, лейкоциты, кристаллы соли, бактерии) и форменные элементы (эритроциты и лейкоциты) в 1 мл мочи. На основании клинических показаний (признаки инфекций мочевыводящих путей, бактериурия, выявленная при микроскопии мочевого осадка) был проведен бактериологический анализ мочи для выявления возбудителя инфекции и оценки его восприимчивости к антибиотикам.

Ультразвуковое исследование проводилось на аппаратах “Toshiba Aplio-500” “SONOASE 4800” (Япония). Сканирование выполнили с частотой 3,5; 5; 7,5 МГц с помощью конвексных датчиков.

Цистоскопию проводили (по Шарьеру) с помощью эндоскопа с диаметром тубуса 21 (“KarlStorz”, Германия). При обнаружении рака мочевого пузыря с целью верификации диагноза проводили биопсию.

Рентгенологические исследования проводились с использованием обзорной и экскреторной урографии, восходящей и нисходящей цистографии.

С целью определения степени опухоли и вовлечения в процесс локальных лимфатических узлов на основе показаний проводилась компьютерная томография (3-е поколение SJMATOMAR.TX “Siemens”, Германия) и магнитно-резонансная томография (в аппарате Magnetom Open) с использованием контрастирования мочевого пузыря.

Экскреторная урография проводилась по общепринятой методике изучения выделительной функции почек на 5, 15 и 25 минутах.

Методы и объём исследования отражены в таблице 1.

Таблица 1

Количественное распределение методов исследования больных в различных группах

Методы исследования	Количество больных	
	1 группа	2 группа
Физический осмотр	30	50
Общий клинический анализ крови и мочи	30	50
Биохимическое исследование крови	30	50
Бактериологическое исследование мочи	18	24
Рентгенологическое исследование	30	50
Ультразвуковое исследование	30	50
Биопсия мочевого пузыря и цистоскопия	30	50
Компьютерная томография	18	29
Магниторезонансная томография	12	21
Экскреторная урография	10	11
Резервуар графия (в послеоперационном периоде)	18	38

Экономическая эффективность профилактики заболеваний с помощью ВН определяется разницей между экономическим эффектом (предотвращение экономического ущерба от болезни) и размером затрат (абсолютная экономическая эффективность) или их соотношением (относительная экономическая эффективность).

$$\text{Эав} = \text{Ев} - \text{Эв, сум}$$

$$\text{Эов} = \text{Ев} / \text{Зв}$$

При этом: Эав – абсолютная экономическая эффективность; Эов – относительная экономическая эффективность; Ев – экономическая эффективность, определяемая по уравнению; Зв – затраты на профилактические меры.

Основными источниками предыдущих данных для определения ущерба от болезни, вызванной ВН, являются: расчетный отчет о выполнении плана труда (форма 21 – отчет по труду); отчет о временной нетрудоспособности (форма 16).

Результаты были получены с использованием программного пакета IBM Pentium-IV с использованием критерия Стьюдента (t), проведена статистическая обработка при сравнении статистической значимости измерений со средним значением среднее арифметическое (M), среднеквадратическое отклонение (σ), стандартная ошибка (m), относительные величины (частота %). Статистически значимые изменения были получены при уровне достоверности $P < 0,05$. Степень достоверности различий средних значений в исследуемых группах определяли с помощью

критерия Вилкоксона-Мана. Для получения надежных результатов, требующих статистической обработки в небольших группах, использовались явный критерий Фишера и количественные значения χ^2 Пирсона.

В третьей главе диссертации **«Сравнительная оценка непосредственных результатов»** представлены результаты научной работы. Для решения стоящих перед нами проблем мы проанализировали результаты данных больных с раком мочевого пузыря, у которых выполнили радикальную цистэктомию, произвели условное формирование резервуара мочи путем самокатетеризации без детубуляризации и с детубуляризацией деривации мочи, используемой в урологическом отделении РСНПМЦРиО. Хирургический метод рака почки является одним из наиболее радикальных и основных методов и является неотъемлемой частью поликомпонентной терапии в онкологии. Поэтому хирургическое лечение должно выполняться и контролироваться в соответствии со строгими рекомендациями. Контроль за хирургическим лечением основан на принципах оценки адекватности и результатов лечения. Хороший исход операции зависит от правильного ведения мультидисциплинарного послеоперационного периода. Усилия медперсонала должны быть сосредоточены на выполнении следующих мероприятий: восстановление функции жизненно важных органов; коррекция функции почек; восстановление функции ЖКТ.

В нашей клинике пациентам разрешается с первых суток поворачиваться и лежать на боку. Ранние движения и активная дыхательная гимнастика способствовали уменьшению послеоперационных осложнений.

Симптомами нарушения мочевыводящих путей являются боли в почках, явление тяжести в почке, озноб, повышение температуры тела. Помимо контроля функции почек важна нормализация функции желудочно-кишечного тракта. При отсутствии пареза кишечника с 3-го дня нами разрешено больным употреблять сладкий чай, бульон, лимонный сок, жидкие кисель и питательные смеси. С 5-го дня разрешали употреблять протертые овощи, супы, жидкие каши, сырые и вареные яйца. С 8–10 дней больных переводят на обычную легкую диету, при необходимости проводят парентеральное питание в количестве не менее 1500 ккал / сут в течение 1-2 дней после операции. Обычно газы начинают отходить через 2-3 дня. Самостоятельный стул с 4–6 дней. Мы разрешали нашим пациентам сидеть на кровати со 2-3 дня.

Антибактериальное лечение проводилось в течение 9-10 дней после операции антибиотиками широкого спектра действия (клафоран, лендацин, роцефин, абактал, офлоксацин).

Для профилактики перистальтики кишечника всем пациентам в послеоперационном периоде назначали церукал (по 10 мг каждые 6 ч внутримышечно до полного восстановления функции ЖКТ). При необходимости проводили дополнительную стимуляцию кишечника с помощью ингибиторов холинэстеразы (процерин, убретид).

Назогастральный дренаж проводился всем пациентам в первые дни после операции, а в дальнейшем при наличии признаков гастростаза.

Для оценки ближайших результатов хирургического лечения мы использовали общепринятую классификацию Clavien-Dindo.

Осложнения хирургического лечения – любое отклонение от нормального течения в послеоперационном периоде предполагает:

- негативные последствия – это негативные побочные эффекты, присущие этой практике, операция может быть проведена без осложнений, но может не получиться;
- если первоначальная цель операции не достигнута, то это не осложнение, а «отсутствие лечения» (субъективное восприятие пациента).

Частота послеоперационных осложнений по-прежнему является наиболее широко используемым суррогатным маркером в хирургии, однако нет стандартных рекомендаций и критериев учета хирургических осложнений в урологии.

Сравнительный анализ ранних и поздних послеоперационных осложнений

Наиболее распространенными методами деривации мочи после радикальной цистэктомии при раке мочевого пузыря являются методы Mainz-rouch I и Indiana-rouch (обсуждаемые в обзоре литературы). По нашему мнению, метод Indiana-rouch предпочтительнее, потому что он предполагает использование толстой кишки большего размера (аппендикс и восходящая кишка) с минимальной резекцией тонкой кишки, в то время как метод Mainz-rouch I с сегментом толстой кишки до 50 см. необходима резекция, которая связана с реабсорбционной активностью слизистой оболочки подвздошной кишки в послеоперационном периоде и может привести к тяжелым метаболическим осложнениям в результате ее выведения из пищеварительного процесса. По этой причине мы основали наш метод Indiana-rouch на наших операциях по созданию континентального резервуара мочи. Чтобы упростить трудности, освещенные в литературе по разработке резервуарной катетеризации и стриктуры анастомозов мочеточникового резервуара, сформированных по классической методике, мы включили некоторые модификации, которые описаны в разделе «Материалы и методы исследования».

Все 30 пациентов, перенесших операцию методом формирования мочевого резервуара толстой кишки без детубуляризации, хорошо справились с операцией. Периоперационные смертельные случаи не наблюдались.

Послеоперационные осложнения, возникшие в результате разных операций, мы разделили на две группы – ранние и поздние.

В 1-м случае раннего послеоперационного осложнения наблюдался парез ЖКТ, купирован консервативным лечением, разрыв мочевыводящих путей левой почкой и стриктура анастомоза мочевыводящих путей с резервуаром, приведшие к острому пиелонефриту (1 пациент), декомпенсированная метаболическая атаксия купирована щелочной терапией осложнение катетеризации мочевого резервуара, образованное аппендикостомой (1 пациент), послеоперационная летальность (1 пациент), связанная с декомпенсацией сердечно-сосудистой системы, включая тромбоэмболию.

Осложнения в этих двух случаях потребовали повторной операции: у больного со стриктурой анастомоза мочевыводящий тракт с резервуаром выполнено экстренное дренирование почки с помощью пункционной нефростомии, а затем реконструкция анастомоза после стихания воспалительного процесса, аппендикостома больному с катетеризацией резервуара. В результате обеих операций состояние пациента нормализовалось.

В позднем послеоперационном периоде у 3 (10%) пациентов зарегистрированы 3 осложнения. В 1-м случае через 6 месяцев после операции образовалась стриктура анастомоза мочевыводящих путей, требующая хирургической коррекции. Структура определена при плановом обследовании пациента. Ультразвуковое и радиологическое обследование выявили расширение обеих почечных лоханочно-тазовых систем, при концентрации креатинина и мочевины в крови 145 мкмоль/л и 10,7 ммоль /л соответственно.

Проведена плановая ревизия уретра-резервуарного анастомоза, где выявлен четкий спаечный процесс в этой области. Послеоперационный период после реконструкции анастомоза хороший. Уменьшается расширение обеих почечных лоханочно-тазовых систем. Биохимические показатели почек нормализованы. У другого пациента развился острый пиелонефрит без признаков нарушения мочеиспускания в мочевыводящих путях. Приступ пиелонефрита купирован консервативной терапией.

У третьего пациента наблюдался длительный свищ, который был связан с тем, что пациент не выполнил процедуру самокатетеризации мочевого резервуара. После восстановления удобной процедуры опорожнения мочевого резервуара хирургической коррекции не потребовалось, и свищ был закрыт независимо.

Таким образом, в этой группе пациентов выполнены 4 (13,3%) повторные операции (1 пункционная нефростомия, 2 ревизии анастомоза мочеточника и 1 ревизия аппендикостомы). Следует отметить, что все они были успешно завершены и привели к устранению возникших осложнений.

Так, в группе 1 хирургические осложнения по Clavien-Dindo наблюдали: 1 уровень – 1 (3,3%), II уровень – 1 (3,3%), III уровень – 3 (10,0%), уровень V – 1 (3,3%) случаях соответственно.

Таблица 2

Повторные операции в раннем и отдаленном периодах в первой группе

Вид операции	Количество больных
ПК нефростомия	1 (3,3%)
Лапаротомия. Ревизии. Реконструкция анастомоза мочевого резервуара	2 (6,7%)
Лапаротомия. Ревизия. Реконструкция аппендикостомы	1 (3,3%)
Всего	4 (13,3%)

Сравнение повторных операций по поводу хирургических осложнений показало, что резекция детубулярного шва наблюдалась в $4 \pm 0,65\%$ из 2 групп ($p \geq 0,001$). Однако из-за стриктуры уретеро-необладерного анастомоза ПК

нефростомы была выполнена у $3,3\pm 0,4\%$ пациентов ($p\geq 0,001$). Такие осложнения, как реконструкция анастомоза мочевыводящего канала и резервуара и реконструкция аппендикостомы, были статистически недостоверными в обеих группах и встречались равномерно.

Анализ результатов формирования мочевого резервуара, отошедшего из толстой кишки, контролируемого детубуляризацией.

Сопоставимая с толстокишечным мочевым резервуаром другая группа была группа пациентов, у которых проводили деривацию мочи с детубуляризацией в модификации, описанной М.Н.Тилляшайховым, в качестве исключения выделена мышечная оболочка резервуара оформленного из восходящей части толстой кишки, так как по данным литературы, «детубуляризация» резервуара не исключает спонтанные сокращения кишечника, однако вызывает дополнительную хирургическую травму. Этот метод, несомненно, более физиологичен, чем выведение мочи через кожу, цель которого состоит в том, чтобы осуществлять контролируемое выведение мочи путем улавливания ее в кишечном резервуаре за счет анального сфинктера.

По этому методу прооперировано 50 пациентов. Более широкое выявление пациентов с опухолями стадии T₄ и метастазами в местные лимфатические узлы имело существенные различия.

В послеоперационном периоде умерли 4 (8%) больных, у 3 из которых возникли желудочно-кишечные кровотечения, консервативное лечение оказалось неэффективным и потребовало хирургического вмешательства. Несмотря на лечение, пациенты умерли от осложнений. Другой пациент умер от тромбоэмболии легочной артерии.

Помимо летальных исходов выявлено 17 (34%) случаев ранних осложнений. Длительный парез кишечника наблюдался в 5 (10%) случаях, парез купирован медикаментозным лечением, у 4 (8%) пациентов была недостаточность детубулярного шва или недостаточности анастомоза мочевыводящих путей с резервуаром, у 3 (6%) пациентов – острый пиелонефрит, 2 (4%) пациента перенесли операцию. язвенный колит, острая язвенная болезнь желудка у 2 (4%) пациентов, язвенная болезнь двенадцатиперстной кишки у 1 (2%) пациента и пневмония у 1 (2%) пациента. Таким образом, общая частота ранних осложнений составила 38%, а без летального исхода – 34%.

Несмотря на большое количество осложнений, удалось устранить их и стабилизировать состояние пациентов.

Наиболее частым осложнением длительного послеоперационного периода был декомпенсированный гиперхлоремический метаболический ацидоз, потребовавший щелочной терапии у 8 (16%) пациентов. На фоне терапии биохимические показатели крови у всех пациентов нормализовались в течение 6 месяцев.

Среди других осложнений приступы пиелонефрита, купированные адекватной антибактериальной терапией и не потребовавшие дренирования мочи, наблюдались у 6 (12%) пациентов, динамическая непроходимость

кишечника, купированная консервативными мерами, у 3 (6%) пациентов, развитие послеоперационной грыжи у 1 (2%) пациента.

В целом частота поздних осложнений наблюдалась у 18 (40%) пациентов.

Таблица 3

Повторные операции в раннем и отдаленном послеоперационном периоде во второй группе

Вид операций	Количество больных
Лапаротомия. Ревизии. Повторное сшивание детубуляриционного шва	3 (6%)
Реконструкция анастомоза мочевого резервуара	1 (2%)
Лапаротомия. Ревизия. Реконструкция аппендикостомы	2 (4%)
Послеоперационная грыжа	2 (4%)
Всего	8 (16%)

В раннем и позднем послеоперационном периоде повторные операции выполнены у 8 пациентов (3 – реконструкция детубулярного шва, при их отсутствии, 1 – реконструкция резервуара мочевыводящих путей, 2 – реконструкция аппендикостомы и 2 – ликвидация грыжи после операции). Таким образом, частота ранних и поздних повторных операций составила 16%.

Так, во второй группе хирургические осложнения по Clavien-Dindo были выявлены: 1 степени в 14 (28%), 2 степени в 12 (24%), III степени в 8 (16,0%) и V степени в 4 (8%) случаях.

Внесенные нами изменения в формировании анастомозов мочевыводящих путей-кишечника позволяют предотвратить развитие рефлюкса резервуар-мочевыводящих путей и минимизировать развитие острого пиелонефрита в ближайшем и отдаленном послеоперационном периоде. Наблюдаемые нами 2 состояния стриктуры анастомоза связаны с развитием рубцового процесса вокруг области анастомоза (выявляется при ревизии области анастомоза) и не может быть отнесено к дефектам отростка анастомоза. В обоих случаях повторная операция привела к нормализации оттока мочи. Только у одного пациента был острый обструктивный пиелонефрит, который успешно вылечился.

Исходя из изложенного выше, мы даем следующие рекомендации по выполнению хирургического метода: опухоли стадии T_{2a}N₀M₀ – T_{4a}N₀M₀; предполагаемая продолжительность жизни пациента не менее 5 лет; пациенты трудоспособного возраста; опухоль не может быть удалена трансуретральной резекцией, однако опухоль ограничена областью мочевого пузыря; отдаленных метастазов нет.

Противопоказаниями к операции являются: тяжелые сопутствующие заболевания; сахарный диабет (низкая способность к регенерации тканей у этих больных), тяжесть общего состояния больного; постгеморрагическая

анемия, тяжелая почечная недостаточность; наличие аппендэктомии в анамнезе.

В первой группе при рентгенологическом исследовании почек и верхних мочевыводящих путей умеренная пиелэктазия выявлена у 5 (16,7%) пациентов, в том числе у 22,7% пациентов с предоперационной почечной блокадой (по данным литературы, нарушение функции почек наблюдается от 10% до 29% пациентов – как описано в обзоре литературы). У 2 из этих пациентов была двусторонняя пиелэктазия. Однако биохимическое исследование крови показало, что изначально нарушенная функция почек нормализовалась в послеоперационном периоде у 4 пациентов – уровни мочевины и креатинина были в пределах нормы.

Среди других биохимических показателей повышение концентрации калия наблюдалось у 3 пациентов, снижение концентрации натрия у 4 пациентов и увеличение концентрации хлора у 4 пациентов. Эти метаболические изменения, по нашему мнению, являются начальными признаками гиперхлоремического ацидоза и связаны с сохранением реабсорбционных свойств слизистой оболочки тонкого кишечника. Однако наблюдаемые изменения были незначительными, не ухудшались со временем и не требовали дополнительной лекарственной коррекции.

Во второй группе при исследовании крови больных наблюдалось повышение концентрации хлора (гиперхлоремический ацидоз) и умеренное снижение концентрации калия и натрия (см. табл. 4). На фоне лечения биохимические показатели в крови у всех пациентов нормализовались.

Таблица 4

Количество больных с биохимическими нарушениями крови до операции и после операции

	Больные до операции (%)	Больные после операции (%)
Мочевина (> 7,2 мМ/л)	4 (8%)	4 (8%)
Креатинин (> 0,12 мМ/л)	4 (8%)	3 (6%)
Калий (< 3,5 мМ/л)	1 (2%)	14 (28%)
Натрий (<135 мМ/л)	1 (2%)	12 (24%)
Хлор (>107 мМ/л)	0 (0%)	14 (28%)

Экономическая эффективность выбора метода формирования мочевого резервуара. Как описано в главе, описывающей материалы и методы исследования, различия в объеме операции заключались в том, проводить или не проводить детубуляризацию во время фазы формирования гетеротопного резервуара мочи.

На каждом этапе операции изучали скорость и продолжительность хирургического вмешательства – 1 этап: разрез кожи – лапаротомия; 2 этап: цистэктомия + лимфодиссекция; 3 этап: мобилизация кишечника; 4 этап:

детубуляризация; 5 этап: спатуляция и сшивание мочевыводящих путей. Распределение пациентов первой группы по возрастному диапазону и полу было следующим: среди пациентов мужчины составляли большинство 17 (56,7%), по сравнению с 13 (43,3%) женщинами, т.е. их соотношение составило 1,1:1. Возрастной диапазон – от 21 до 78 лет, средний возраст пациентов – $55,3 \pm 1,4$ года; 6 этап: формирование аппендикостомы. Конечно, среди этих этапов 4 этап считается самым ответственным и самым важным.

Первый этап операции лапаротомии мы оптимизировали, он составляет от 7 до 10 минут от общего времени операции. Этот этап включает в себя рассечение кожи, ревизию органов брюшной полости, апоневроза, лапаротомию (см. табл. 5).

Таблица 5

**Время, проведенное в отдельных этапах
(продолжительность отдельных этапов)**

Этапы операции	Стандартные методы время (мин)	Модифицированный вход, время (мин)
I–этап: разрез кожи – лапаротомия	10	10
2–этап: проведение цистэктомии	60	60
3–этап: мобилизация кишечника	40	40
4–этап: детубуляризация	25	0
5–этап: спатуляция и сшивание мочевого пузыря	60	60
6–этап: формирование аппендикостомы	20	20
Всего	210	185

Как видно из приведенной выше таблицы, продолжительность операции обычно составляет 3,5 часа (из них 25 минут фаза детубуляции). Основная причина продления этого этапа – последующие ситуации. Уменьшая время операции, мы добиваемся снижения ее стоимости, поскольку использование анестезирующих устройств имеет тенденцию к сокращению. Это снижает потребление обезболивающих препаратов: наркотиков, релаксантов, кислорода и других.

Наряду с эффективностью лечения важно учитывать экономическую эффективность каждой хирургической процедуры. Этот вопрос также имеет особое значение при выборе различных хирургических методов или манипуляций для одного и того же заболевания. Экономическая эффективность обычно определяется конкретными средствами, потраченными на лечение пациентов. При проведении экономических расчетов пациентов с раком мочевого пузыря в онкоурологических отделениях продолжительность пребывания пациента в стационаре (койко-

день) обычно зависит от характера заболевания и условий в каждом лечебном учреждении. Мы рассчитали их по следующей формуле:

$$\text{ЭП} = A \cdot B + C$$

где: А – средняя продолжительность пребывания пациента в стационаре (данные личного наблюдения 17 дней); В – стоимость 1 койка дня – суточная стоимость без лекарств равна 110 тыс. сум); С – потребление лекарств (данные получены на основе базисного типа, т.е. включались в список лекарства с наименьшей стоимостью, а препараты, применяемые в индивидуальном порядке при лечении, не учитывались).

Таким образом, наш метод хирургического доступа обошелся в 10 652,94 сумов за 1 день госпитализации на 1 пациента, таким образом, экономия на 1131 койку за 1 день госпитализации у 80 пациентов за время хирургического лечения составила 2 566 301 941 сума. Это было достигнуто за счет сокращения времени работы при реализации нашего метода, что привело к снижению стоимости анестезиологических приспособлений, а также снижению затрат в послеоперационном периоде. При обобщении данных в группе пациентов, где проводился гетеротопический резервуар без детубуляризации, наблюдается, что ранние и поздние осложнения встречаются редко. Однако несмотря на то, что радикальная цистэктомия, сформированная в гетеротопном мочевом резервуаре, была агрессивной и травматичной, осложнения были минимальными. Эксплуатационные расходы без детубуляризации более рентабельны, чем стандартный доступ.

Формирование широкого анастомоза мочевыводящих путей с помощью двух мочевыводящих путей с ведущим сегментом мочевого резервуара в тонком кишечнике снижает вероятность развития стриктуры анастомоза (3,3%).

Метод формирования аппендикостомы для самостоятельной катетеризации мочевого резервуара облегчает эту процедуру и обеспечивает его адекватный дренаж. Затруднения при самостоятельной катетеризации возникли по техническим причинам из-за отсутствия опыта на ранних этапах освоения метода только у 1 из 30 пациентов, и ни у одного из пациентов не возникло затруднений при самостоятельной катетеризации резервуара с накоплением опыта.

Предлагаемый вариант операции улучшает качество жизни и увеличивает возможность социальной адаптации после операции, что очень важно для категории пациентов трудоспособного возраста.

В четвертой главе диссертации, озаглавленной **«Сравнительная характеристика функциональных изменений гетеротопных мочевых резервуаров с детубурилизацией и без нее»**, мы оценили рентгенологическое состояние верхних мочевыводящих путей для описания восстановления адекватного пассажа мочи после операции. Исследование показало улучшение мочеиспускания у 14 пациентов с ранее существовавшими заболеваниями. При этом у 10 пациентов рентгенологическая картина почечной лоханки

улучшилась. У остальных 4 пациентов пиелэктазия сохранилась, но ухудшилась видимость.

Функциональное состояние почек улучшилось в соответствии с нормализацией мочевого выделения по верхним мочевыводящим путям. У 4 пациентов повышенный уровень креатинина и мочевины в крови до операции снизился до верхней границы нормы.

Важно обеспечить достаточно большой функциональный объем мочи при низком давлении в резервуаре для достижения эффективности удержания мочи в резервуаре для мочи. Функциональный объем резервуара для мочи определяли с помощью ультразвукового аппарата "Toshiba Aplio-500". Сканирование проводили с использованием конвексных датчиков 3,5; 5; 7,5 МГц и с помощью катетеризации через аппендикостом.

Комплекс обследований, проведенных в послеоперационном периоде, позволил объективно оценить состояние сформированного анастомоза мочевыводящий тракт-резервуар, динамически контролировать адекватность функционирования анастомоза-резервуар-мочевыводящие пути, возможность рецидива и генерализации опухоли.

В послеоперационном периоде эндоскопическое обследование дало возможность визуально оценить изменения слизистой оболочки мочевого резервуара, оценить функцию анастомозов.

Метод определения функционального объема мочевого резервуара и внутри резервуарного давления. Помимо создания гетеротопного резервуара мочи у ряда пациентов, мы провели динамическое исследование емкости и давления в резервуаре с мочой в зависимости от продолжительности наблюдения за пациентами.

Объем и давление резервуара гетеротопной мочи определялись в течение периода до 3 месяцев, затем через 6, 9, 12 и 24 месяца. Емкость резервуаров для гетеротопной мочи измеряли после полного опорожнения ёмкости. Для этого под контролем ультразвукового аппарата через аппендикостом в резервуар с мочой была установлена система капельного введения лекарств, через которую подавался теплый физиологический раствор (30–35 °С) со скоростью 2-3 мл в секунду. В качестве функционального объема было рассчитано, что при доставке жидкости через систему пациент отмечал ощущение тяжести или гетеротопного заполнения резервуара с мочой в гипогастральной области. Давление измеряли в сантиметрах на водяном столбе с помощью катетера, вставленного в резервуар с помощью водяного манометра (аппарат Вальдмана). Давление начинали измерять с базального давления в пустом резервуаре, в лежачем положении и когда он был заполнен жидкостью. Показания манометра записывались в течение 10 секунд. Спонтанные перистальтические волны фиксировались при постоянном показании давления.

Важными критериями функциональной эффективности пластики мочевого пузыря являются такие параметры, как функциональная емкость резервуара и давление внутри резервуара, когда резервуар заполнен мочой. Объем мочевого пузыря в норме 350–400 мл. Однако такого объема резервуара

обычно недостаточно из-за поддержания более или менее выраженных спонтанных сокращений кишечного резервуара несмотря на то, что при пластичности кишечника существует гораздо более высокое резервуарное внутри резервуарное давление и детубуляризация, чем в нормальном мочевом пузыре.

Мы предполагаем, что достаточный объем – это минимальное количество выделений мочи пациентом, а мировой опыт показывает, что объем резервуара не должен превышать 450–500 мл. Для нормальной работы почек давление должно быть низким.

В динамике этих показателей у пациентов (через 3 и 6 месяцев у 23 (76,7%) пациентов, через 9 и 24 месяцев – у 18 (60%) пациентов), у пациентов от 3 до 6 месяцев постепенно повышалась функциональная адаптация кишечного резервуара к новой функции. Период адаптации наступает по мере увеличения. В этом случае давление внутри водоема на начальных этапах составляет 30–35 см вод. ст. это количество не превышало критических уровней, которые были потенциально опасными в плане ухудшения функции почек (40 см вод. ст. – Shurchill В.М. et al., 1987; Guire Мс., 1981). В дальнейшем внутри резервуарное давление имело тенденцию к снижению (см. табл. 6).

Таблица 6

Параметры функционального состояния мочевого резервуара

Показатели	3 месяца	6 месяца	9 месяца	1 год	До 2 лет
1 группа					
Функциональный объём (мл)	374±33	576±44	587±39	593±37	606±42
Внутри резервуарное давление (см вод.ст.)	32±3	30±2	24±2	28±3	24±2
2 группа					
Функциональный объём (мл)	355±24	583±48	597±41	582±39	613±44
Внутри резервуарное давление (см сув уст.)	31±4	29±3	25±1,8	23±4	21±2

Таким образом, через 6 месяцев функциональная емкость мочевого резервуара достигла общепринятых размеров как критерий достаточной емкости с последующим постепенным увеличением объема. При этом поддерживалось достаточно низкое внутри резервуарное давление, которое не превышало критических значений и имело тенденцию к снижению в долгосрочной перспективе.

Функциональные параметры коррелировали с клиническими данными, указывающими на адаптацию пациента. Через 6 месяцев состояние верхних мочевыводящих путей у пациентов нормализовалось: в течение нескольких месяцев почти все пациенты спали по ночам. В течение дня моча выводится

через прямую кишку каждые 4–6 часов. Через полгода диарея и недержание мочи у пациентов лечились отдельно: диарея 1 раз в сутки, мочеиспускание каждые 4–6 часов. Только у одного пациента ночью пачкалась одежда. При сравнении двух групп статистической разницы в функциональной емкости мочевого резервуара не выявлено, из-за углубления операционного стресса детубурилизацию мы не рекомендуем. Для операции мы рекомендуем следующие показания: поражение мочевыводящих путей опухолевым процессом; опухоли, ограниченные мочевым пузырем; метастазирование в единственный локальный лимфатический узел при раке мочевого пузыря; отсутствие отдаленных метастазов; продолжительность жизни ограничена из-за возраста или из-за неблагоприятного прогноза рака.

Противопоказания для операции: двусторонний уретергидронефроз; в анамнезе пиелонерит; патология толстой кишки (дивертикулез, полипоз, язвенный колит и др.); предоперационная лучевая или химиотерапия.

Рекомендуемый нами метод модификации гетеротопного резервуара без детубурилизации обеспечивает достаточно хороший функциональный результат, несмотря на большое количество осложнений, и отвечает требованиям полной адаптации пациентов. Летальные осложнения не связаны с хирургическим методом, пациенты страдали тяжелой язвой желудка или двенадцатиперстной кишки с тромбозом легочной артерии и обильным кровотечением с нарушениями системы свертывания крови из-за тяжелого состояния.

Многочисленные ранние и поздние осложнения, оставшиеся после операции, успешно лечились консервативно и хирургическим путем.

Резервуар с мочевым пузырем из восходящей части толстой кишки сводит к минимуму риск рефлюкса резервуар-мочевыводящие пути, сохраняя при этом низкое внутри резервуарное давление в течение 6 месяцев.

Полученные результаты свидетельствуют о нормализации оттока мочи из верхних мочевыводящих путей и поддержании нормальной функции почек в послеоперационном периоде и даже их улучшении у пациентов с ранее перенесенной почечной недостаточностью.

Когда восходящая часть толстой кишки не функционирует, стабильных нарушений пищеварения и гомеостаза не наблюдается, что является важнейшим преимуществом использования этой части кишечника для формирования резервуара. В раннем послеоперационном периоде метаболические нарушения в виде гиперхлоремического ацидоза протекают в легкой форме, легко купируются щелочной терапией и носят преходящий характер.

ЗАКЛЮЧЕНИЕ

На основе проведенных исследований по диссертации доктора философии (PhD) на тему: «Гетротопический мочевой резервуар в хирургическом лечении инвазивного рака мочевого пузыря» были сформулированы следующие выводы:

1. Ближайшие результаты после радикальной цистэктомии у больных раком мочевого пузыря указывают на преимущества методики формирования континентного мочевого резервуара без детубуляризации, заключающиеся (характеризующиеся) в минимальном количестве осложнений в раннем (13,3%) и позднем (10%) послеоперационном периоде и в наименьшей необходимости повторных операций (13,3%).

2. Метаболические изменения, по нашему мнению, являются начальными проявлениями гиперхлоремического ацидоза, обусловленного сохранением реабсорбционной способности слизистой тонкой кишки, использованной для формирования мочевого резервуара. Однако выявленные изменения были незначительно выражены, со временем не прогрессировали и не потребовали дополнительной медикаментозной коррекции.

3. Толстокишечный мочевой резервуар без детубуляризации достигает необходимой функциональной (472 ± 46 мл) емкости при сохранении низкого резервуарного давления через 6 месяцев после операции, что обеспечивает адекватную степень континенции. Формирование толстокишечного мочевого резервуара обеспечивает 100% нормализацию функциональных и биохимических результатов, а также социальную адаптацию больных по сравнению с другим вариантом континентного отведения мочи – неосигмоцистис, при которой достигается лишь улучшение функции почек.

4. Показанием для предложенной операции является: поражение мочеиспускательного канала опухолевым процессом; опухоли, ограниченные пределами мочевого пузыря; при раке мочевого пузыря с одиночным метастазом в регионарный лимфоузел; отсутствие отдаленных метастазов; ограниченная продолжительность жизни по возрасту или в связи с неблагоприятным прогнозом в отношении рака. Противопоказаниями к операции считали: 2-х сторонний уретергидронефроз; пиелонерит в анамнезе; патологии подвздошной кишки (дивертикулез, полипоз, язвенный колит и др.); дооперационное облучение или химиотерапия; наличие у больного единственной почки.

**SCIENTIFIC COUNCIL ON AWARDING OF SCIENTIFIC DEGREES
DSc.04/30.12.2019. Tib.77.01 AT THE REPUBLICAN SPECIALIZED SCIENTIFIC AND
PRACTICAL MEDICAL CENTER OF ONCOLOGY AND RADIOLOGY**

**REPUBLICAN SPECIALIZED SCIENTIFIC AND PRACTICAL MEDICAL CENTER
OF ONCOLOGY AND RADIOLOGY**

KHASANOV SHERALI TOSHTEMIROVICH

**HETEROTROPIC URINARY RESERVOIR IN SURGICAL TREATMENT
OF INVASIVE BLADDER CANCER**

14.00.19 – Oncology

**ABSTRACT OF DOCTOR OF PHILOSOPHY (PhD) DISSERTATION
ON MEDICAL SCIENCES**

TASHKENT–2021

The subject of doctor of philosophy (PhD) dissertation registered by the Supreme Attestation Commission under the Cabinet of Ministers of the Republic of Uzbekistan in № B2019.2.PhD/Tib939

Dissertation has been done in the republican specialized scientific and practical medical center of oncology and radiology

Abstract of the doctoral dissertation in two languages (Uzbek, Russian, English (resume) has been posted on the website of Scientific Council (www.cancercenter.uz) information–educational portal “ZiyoNet” (www.ziynet.uz).

Scientific advisor: **Tillyashaykhov Mirzagaleb Nigmatovich**
Doctor of medicine, professor

Official opponents: **Mukhammedaminov Shukhrat Karimovich**
Doctor of medicine, professor

Akhmedov Rustam Nosirovich
Doctor of medicine, professor

Leading organization: **Samarkand State Medical Institute**

The defense will be taken place on “ 30 ” june 2021 at 12 o'clock at the meeting of Scientific Council on awarding the Scientific degree DSc.04/30.12.2019.Tib.77.01 at the Republican Specialized scientific and practical medical center of oncology and radiology (Adress: 100174, Tashkent city, Farobi street, 383. Phone/fax: (+99871)227–13–27, e–mail: info@cancercenter.uz).

The dissertation is available in the Information Resource Center of the Republican Specialized scientific and practical medical center of oncology and radiology (Registration number № 3), (Address: 100174, Tashkent city, Farobi street, 383. Phone/fax: (+99871)227–13–27, e–mail: info@cancercenter.uz).

Abstract of the dissertation sent on «25» june2021 year.

(mailing report № 3 on « 25 » june _____ 2021 year).

M.A. Gofur-Okhunov

Vice-chairman of the scientific council on award of scientific degrees, doctor of medicine, professor

A.A. Adilkhodjayev

Scientific secretary of the scientific council to award of scientific degrees, doctor of medicine, associate professor

M.Kh. Khodjibekov

Chairman of the scientific seminar of the scientific council on award of scientific degrees doctor of medicine, associate professor

INTRODUCTION (abstract of PhD thesis)

The aim of the research work is to improve the technique of performing the results of radical cystectomy in patients with invasive bladder cancer from the colon segment of the continental heterotopic bladder reservoir.

The object of the scientific research 80 patients with invasive bladder cancer who were treated at the Republican Specialized Scientific and Practical Medical Center of Oncology and Radiology in 2009-2018 were taken.

The scientific novelty of the research is to obtain the following results:

the possibility of forming a self-catheterizing bladder from the ascending part of the large intestine without detubularization is disclosed;

it has been proven that the developed method without detubularization of the bladder is not inferior to the methods of detubularization in its functional efficiency and the expediency of its implementation has been proved;

It was shown that 6 months after the operation, the required indicators of the functional state of the intestinal reservoir were achieved, in which the reservoir was formed and the decreased intrareservoir pressure.

Implementation of the research results. Based on the scientific results obtained to substantiate a heterotopic bladder reservoir in the surgical treatment of invasive bladder cancer:

approved methodological recommendations "Method for the formation of a continental bladder reservoir without detubularization after radical cystectomy" (conclusion of the Ministry of Health of the Republic of Uzbekistan No. 8n-d / 219 dated October 23, 2018). These guidelines have made it possible to increase the effectiveness of treatment of patients with invasive bladder cancer;

the results of scientific research on the substantiation of a heterotopic bladder reservoir in the surgical treatment of invasive bladder cancer have been introduced into practical health care, in particular, in the Department of Oncology of the Republican Specialized Scientific and Practical Medical Center of Oncology and Radiology, the Surgical Department of the Namangan and Jizakh Regional Branches of the Republican Specialized Scientific and Practical Medical Center of Oncology and Radiology (conclusion of the Ministry of Health of the Republic of Uzbekistan 8n-d / 219 dated October 23, 2018). The introduction of the obtained scientific results into practice allowed a noticeable expansion of the range of specialized high-tech medical care.

Structure and volume of the dissertation. The thesis consists of an introduction, four chapters, conclusion, list of used literature and the volume of the thesis is 109 pages.

ЭЪЛОН ҚИЛИНГАНИШЛАР РЎЙХАТИ
СПИСОК ОПУБЛИКОВАННЫХ РАБОТ
LIST OF PUBLISHED WORKS

I бўлим (I часть; part I)

1. Тилляшайхов М.Н., Рахимов Н.М., Хасанов Ш.Т. Особенности течения рака мочевого пузыря у лиц молодого возраста // Вестник врача. – Самарканд, 2019, № 2. – С. 108–113 (14.00.00; № 20).

2. Тилляшайхов М.Н., Рахимов Н.М., Хасанов Ш.Т. Модифицированный метод деривации мочи после радикальной цистэктомии при инвазивном раке мочевого пузыря // Медицинские новости, 2019. – С. 27–29 (14.00.00; № 82).

3. Тилляшайхов М.Н., Хасанов Ш.Т., Рахимов Н.М. Современные методы деривации мочи после радикальной цистэктомии при инвазивном раке мочевого пузыря // Клиническая и экспериментальная онкология. – 2019, № 3. – С. 4–11. (14.00.00; № 21).

4. Хасанов Ш.Т., Тилляшайхов М.Н., Рахимов Н.М. Морфологические изменения слизистой и мышечной оболочек толстокишечного мочевого резервуара после цистэктомии при раке мочевого пузыря // Journal of Biomedicine and Practice, 2019, № 2. – С. 68–77. (14.00.00; № 24).

II бўлим (II часть; part II)

5. Тилляшайхов М.Н., Хасанов Ш.Т., Рахимов Н.М. Выбор метода деривации мочи после радикальной цистэктомии // Материалы V международного конгресса Российского общества онкоурологов, М., 2019. – Р. 81.

6. Тилляшайхов М.Н., Хасанов Ш.Т., Рахимов Н.М. Наш опыт отведения мочи на кожу (уретерокутонеостомия) при цистэктомии по поводу рака мочевого пузыря // Материалы V международного конгресса Российского общества онкоурологов, М., 2019. – Р. 82.

7. Тилляшайхов М.Н., Бойко Е.В., Хасанов Ш.Т., Абдусаматов Н.Т., Аълоев Б.Б. Наш опыт ракальной цистэктомии при инвазивном раке мочевого пузыря // Клиническая и экспериментальная онкология, 2018, № 3. – С. 166.

8. Тилляшайхов М.Н., Бойко Е.В., Хасанов Ш.Т., Абдусаматов Н.Т., Аълоев Б.Б. Роль объема лимфодиссекции при инвазивном раке мочевого пузыря // Клиническая и экспериментальная онкология, 2018, № 3. – С. 170.

9. Тилляшайхов М.Н., Бойко Е.В., Хасанов Ш.Т., Абдусаматов Н.Т. Осложнения сама катетеризуемого гетеротопического мочевого резервуара после радикальной цистэктомии // Клиническая и экспериментальная онкология, 2019, № 2. – С. 203-204.

10. Тилляшайхов М.Н., Бойко Е.В., Хасанов Ш.Т., Абдусаматов Н.Т. Гетеротопический мочевой резервуар в хирургическом лечении инвазивного рака мочевого пузыря // Клиническая и экспериментальная онкология. – 2019, № 2. – С. 204.

11. Тилляшайхов М.Н., Рахимов Н.М., Хасанов Ш.Т. Методика формирования контингентного мочевого резервуара без детубуляризации после радикальной цистэктомии // Методическая рекомендация. Ташкент, 2019. – 20 с.

12. Тилляшайхов М.Н., Рахимов Н.М., Бойко Е.В., Шаханова Ш., Саидкулов Б.С., Хасанов Ш.Т. Способ формирования гетеротопического мочевого резервуара без детубуляризации в хирургическом лечении инвазивного рака мочевого пузыря // Рационализаторское предложение. СамМИ. – 2020.