

**ТОШКЕНТ ТИББИЁТ АКАДЕМИЯСИ ҲУЗУРИДАГИ ИЛМИЙ  
ДАРАЖАЛАР БЕРУВЧИ DSc.04/30.12.2019.Tib.30.03 РАҚАМЛИ  
ИЛМИЙ КЕНГАШ АСОСИДАГИ БИР МАРТАЛИК ИЛМИЙ КЕНГАШ**  

---

**САМАРҚАНД ДАВЛАТ ТИББИЁТ ИНСТИТУТИ**

**КИМ АНТОНИНА АМУРОВНА**

**ИС ГАЗИДАН ЎТКИР ЗАҲАРЛАНИШДА БОШ МИЯ  
СТРУКТУРАВИЙ ЎЗГАРИШЛАРИНИ  
ТАНАТОГЕНЕТИК БАҲОЛАШ**

**14.00.24 – Суд тиббиёти**

**ТИББИЁТ ФАНЛАРИ БЎЙИЧА ФАЛСАФА ДОКТОРИ (PhD)  
ДИССЕРТАЦИЯСИ АВТОРЕФЕРАТИ**

**Тошкент – 2021**

**Фалсафа доктори (PhD) диссертацияси автореферати мундарижаси**

**Оглавление автореферата диссертации доктора философии (PhD)**

**Contents of dissertation abstract of doctor of philosophy (PhD)**

**Ким Антонина Амуровна**

Ис газидан ўткир заҳарланишда бош мия структуравий ўзгаришларини танатогенетик баҳолаш..... 3

**Ким Антонина Амуровна**

Танатогенетическая оценка структурных изменений головного мозга при остром отравлении угарным газом..... 21

**Kim Antonina Amurovna**

Thanatogenic evaluation of structural alterations of the main brain in acute carbon monoxide poisoning..... 41

**Эълон қилинган ишлар рўйхати**

Список опубликованных работ  
List of published works..... 45

**ТОШКЕНТ ТИББИЁТ АКАДЕМИЯСИ ҲУЗУРИДАГИ ИЛМИЙ  
ДАРАЖАЛАР БЕРУВЧИ DSc.04/30.12.2019.Tib.30.03 РАҚАМЛИ  
ИЛМИЙ КЕНГАШ АСОСИДАГИ БИР МАРТАЛИК ИЛМИЙ КЕНГАШ**  

---

**САМАРҚАНД ДАВЛАТ ТИББИЁТ ИНСТИТУТИ**

**КИМ АНТОНИНА АМУРОВНА**

**ИС ГАЗИДАН ЎТКИР ЗАҲАРЛАНИШДА БОШ МИЯ  
СТРУКТУРАВИЙ ЎЗГАРИШЛАРИНИ  
ТАНАТОГЕНЕТИК БАҲОЛАШ**

**14.00.24 – Суд тиббиёти**

**ТИББИЁТ ФАНЛАРИ БЎЙИЧА ФАЛСАФА ДОКТОРИ (PhD)  
ДИССЕРТАЦИЯСИ АВТОРЕФЕРАТИ**

**Тошкент – 2021**

**Фалсафа доктори (PhD) диссертацияси мавзуси Ўзбекистон Республикаси Вазирлар Маҳкамаси хузуридаги Олий аттестация комиссиясида В2020.2.PhD/Tib1274 рақам билан рўйхатга олинган.**

Диссертация Самарканд Давлат тиббиёт институтида бажарилган.

Диссертация автореферати уч тилда (узбек, рус, инглиз (резюме)) илмий кенгашнинг веб-соҳифасида [www.tma.uz](http://www.tma.uz) ва «Ziynet» Ахборот таълим порталида [www.ziynet.uz](http://www.ziynet.uz) жойлаштирилган.

**Илмий раҳбар:**

**Индиаминов Сайит**

тиббиёт фанлари доктори, профессор

**Расмий оппонентлар:**

**Рузиев Шерзод Ибадуллаевич**

тиббиёт фанлари доктори, доцент

**Акбергенова Камилла Абдикеримовна**

тиббиёт фанлари номзоди, доцент

**Етақчи ташкилот**

**Ижевск давлат тиббиёт академияси  
(Россия Федерацияси)**

Диссертация химояси Тошкент тиббиёт академияси хузуридаги DSc.04/30.12.2019.Tib.30.03 рақамли Илмий кенгаш асосидаги Бир марталик Илмий кенгашнинг 2021 йил «4» июл соат 11 даги мажлисида бўлиб ўтади. (Манзил: 100109, Тошкент ш., Фаробий кўчаси, 2. Тел/факс: (+99878) 150-78-25, e-mail: [tta2005@mail.ru](mailto:tta2005@mail.ru). Тошкент тиббиёт академияси, 1-ўқув биносининг мажлислар зали)

Диссертацияси билан Тошкент тиббиёт академиясининг Ахборот-ресурс марказида танишиш мумкин (746 рақами билан рўйхатга олинган). (Манзил: 100109, Тошкент ш., Олмазор тумани, Фаробий кўчаси, 2-уй. Тошкент тиббиёт академияси, 2-ўқув бино «Б» корпуси, 1-қават, 7-хона. Тел/факс: (+99878) 150-78-25)

Диссертация автореферати 2021 йил «23» июл да тарқатилди.  
(2021 йил «23» июл даги 5 рақамли реестр баённомаси).



*G. I. Shaykova*

**Г.И.Шайхова**

Илмий даражалар берувчи илмий кенгаш асосидаги бир марталик илмий кенгаш раиси, тиббиёт фанлари доктори, профессор

*I. O. Otajonov*

**И.О. Отажонов**

Илмий даражалар берувчи илмий кенгаш асосидаги бир марталик илмий кенгаш илмий котиби, тиббиёт фанлари номзоди

*R. D. Usmanov*

**Р.Дж.Усманов**

Илмий даражалар берувчи илмий кенгаш асосидаги бир марталик илмий кенгаш қошидаги илмий семинар раиси, тиббиёт фанлари доктори

## КИРИШ (фалсафа доктори (PhD) диссертациясига аннотация)

Диссертация мавзусининг долзарблиги ва зарурати. Дунё миқёсида ис газидан заҳарланиш ҳолати кенг тарқалаётганлиги ва кечишининг оғирлиги туфайли долзарб тиббий-ижтимоий муаммолардан бири ҳисобланади. Сўнги йилларда «...ис газидан заҳарланиш ҳолати бир қатор мамлакатларда аҳоли ўлимининг асосий сабабларидан бири бўлиб, жабрланган инсонларнинг аксарияти ҳодиса рўй берган жойларда вафот этганлар...»<sup>1</sup>. Заҳарланишлардан жабрланган шахсларга ўз вақтида ташхис қўйиш ва даволашнинг юқори технологик усуллари жорий этиш борасида беморлар ўлими асосий ва бевосита сабабларини аниқлаш ҳамда ўлим механизми - танатогенезини баҳолаш бугунги кунда тиббиётда долзарб муаммолардан бири бўлиб қолмоқда.

Жаҳонда ис газидан заҳарланишларнинг турли шаклларида олий нерв фаолияти, бош мия ҳамда ички аъзолар тузилмаларидаги юзага келадиган морфологик ўзгаришларни танатогенетик баҳолаш ва ўлимнинг бевосита сабабини асослашни оптималлаштиришга йўналтирилган қатор илмий тадқиқотлар олиб борилмоқда. Ис газидан заҳарланишга ўта таъсирчан бўлган бош мия катта ярим шарлари ва мияча тузилмаларидаги ўзгаришлар жиҳатлари ва даражасини асослаш, шунингдек ўткир алкохол интоксикация ва термик шикастланиш негизида ис газидан заҳарланиш оқибатидаги ўлимда ушбу тузилмалар зарарланишининг морфологик жиҳатлари ва даражасини тўлақонли текшириш асосида ўлимнинг асосий ва бевосита сабабларини аниқлашни яхшилаш ҳамда танатогенезни асослаш борасида тадқиқотларни амалга ошириш алоҳида аҳамият касб этади.

Мамлакатимизда аҳоли саломатлигини сақлаш ва яхшилаш имконини берадиган сифатли соғлиқни сақлаш тизимини ташкил этиш, жумладан, турли омиллар таъсирида юзага келадиган бевақт ўлимни эрта ташхислаш ва олдини олиш сифатини оширишга қаратилган муайян чора-тадбирлар амалга оширилмоқда. Бу борада 2017–2021 йилларда Ўзбекистон Республикасини ривожлантиришнинг бешта устувор йўналишига мувофиқ, аҳолига тиббий хизмат кўрсатиш даражасини янги босқичга кўтаришда «...ихтисослаштирилган тиббий хизмат кўрсатиш қулайлиги ҳамда сифатини ошириш, тез ва шошилиш тиббий ёрдам тизимини янада ислоҳ қилиш, ногиронликнинг олдини олиш...»<sup>2</sup> каби вазифалар белгиланган. Ушбу вазифаларни амалга оширишда ис газидан заҳарланишларнинг турли шаклларида бош мия ва мияча тузилмаларидаги ўзгаришларни танатогенетик баҳолаш ва ўлим сабабини самарали ташхислаш тартибини такомиллаштириш юзасидан тадқиқотларни амалга ошириш мақсадга мувофиқ.

Ўзбекистон Республикаси Президентининг 2017 йил 7 феврал ПФ-4947-сон «Ўзбекистон Республикасини янада ривожлантириш бўйича Ҳаракатлар

<sup>1</sup> Kinoshita H, Türkan H, Vucinic S, et al. Carbonmonoxidepoisoning. ToxicolRep. 2020;7:169-173

<sup>2</sup>Ўзбекистон Республикаси Президентининг 2017 йил 7 февралдаги ПФ-4947 сон «Ўзбекистон Республикасини янада ривожлантириш бўйича Ҳаракатлар стратегияси тўғрисида»ги Фармони.

стратегияси тўғрисида», 2018 йил 7 декабр ПФ-5590-сон «Ўзбекистон Республикаси соғлиқни сақлаш тизимини тубдан такомиллаштириш бўйича комплекс чора-тадбирлари тўғрисида»ги фармонлари, 2017 йил 20 июн ПҚ-3071-сон «Ўзбекистон Республикаси аҳолисига 2017-2021 йилларда ихтисослаштирилган тиббий ёрдам кўрсатишни янада ривожлантириш чора-тадбирлари тўғрисида», 2018 йил 4 декабр ПҚ-4049-сон «Ўзбекистон Республикаси Соғлиқни сақлаш вазирлиги суд-тиббий хизмати фаолиятини янада такомиллаштириш чора-тадбирлари тўғрисида», 2019 йил 6 май ПҚ-4310-сон «Тиббий ва фармацевтика таълими ва илм-фани тизимини янада ривожлантириш чора-тадбирлари тўғрисида»ги қарорлари ҳамда мазкур фаолиятга тегишли бошқа маъёрий-ҳуқуқий ҳужжатларда белгиланган вазибаларни амалга оширишда мазкур диссертация муайян даражада хизмат қилади.

**Тадқиқотнинг республика фан ва технологиялари ривожланишининг устувор йўналишларига мослиги.** Диссертация Республика фан ва технологиялар ривожланишининг VI. «Тиббиёт ва фармакология» устувор йўналишига мувофиқ бажарилган.

**Муаммонинг ўрганилганлик даражаси.** Ис газидан захарланиш муаммосининг долзарблиги организмдаги унинг таъсири билан боғлиқ ўзгаришларни ўрганишга оид тадқиқотларнинг тобора ошишига олиб келмоқда. Қатор тадқиқотлар ис газидан захарланишда бош мия тузилмаларида кузатиладиган ўзгаришларнинг суд-тиббий жиҳатларига бағишланган (Богомоллова И.Н., 2007; Остапенко О.Ю., 2012; Vaud F. et al., 2017; Ku C.H. et al., 2019; Kinoshita H. et al., 2020). Марказий асаб тизимининг ис газига ўта сезгирлиги туфайли бундай захарланишдаги ўлим нафас маркази фалажланиши натижасидаги асфиксия типиди содир бўлиши таъкидланади (Лужников Е. А., 2010; Соколова Н.А., 2011; Guo D. et al., 2020). Айни пайтда ис газидан захарланиш оқибатидаги ўлим ҳолатларининг суд-тиббий ташхисоти – аъзо ва тўқималардаги макро - ва микроскопик ўзгаришларга, шунингдек вафот этган шахсларнинг қонидаги карбоксигемоглобин миқдорига ҳамда клиник мезони ва лабораторик текширувлар натижаларига асосланган ҳолда амалга оширилмоқда. Бироқ, бу маълумотлар ҳар доим ҳам ушбу ҳолатнинг суд-тиббий ташхисотни ва танатогенезини асослашга имкон бермайди. Негаки, ис газининг турли хилдаги манбалари мавжудлиги ёки захарланишга хос аниқ макро- ва микроскопик белгиларнинг йўқлиги ёки уларнинг суст ифодаланганлиги, қонда карбоксигемоглобинининг паст концентрияси, шунингдек ис газидан захарланишнинг фон ёки рақобатдош ҳолатлар, биринчи навбатда ўткир алкохол интоксикацияси ва термик шикастланишлар негизда кечиши суд-тиббий ташхисотда жиддий қийинчиликларни келтириб чиқаради (Богомоллова И.Н., 2007; Лысенко В.И. ва ҳаммуаллифлар, 2017; Борисевич С.Н., 2019; Guo J. et al., 2014; Jeon S.V. et al., 2018). Ис газидан захарланиш аксарият ҳолларда ўткир алкохол интоксикацияси негизда содир бўлишига қарамасдан, ҳозирги вақтга қадар бу турдаги захарланиш жараёнининг кечув

хусусиятлари бўйича ягона фикрлар мавжуд эмас. Баъзи муаллифлар организмда алкоголь интоксикацияси мавжуд бўлганда ис газидан захарланиш жараёни кучайишини таъкидласа, бошқа тадқиқотчилар алкоголь интоксикациясининг энгил даражасида ис газидан захарланиш токсик даражаси пасайишини, аммо этанол концентрациясининг қондаги миқдори ошиши билан бу ҳолатларнинг синергизми юзага келишини кўрсатадилар (Саляхова Р.М. ва ҳаммуалифлар, 2002; Искандаров А.И., Абдукаримов Б.А., 2009; Ruas F. et al., 2014; Sekiya K. et al., 2019).

Ўзбекистонда суд тиббиёти соҳасида қатор илмий-тадқиқот ишлари олиб борилди: корин бўшлиғи ва ретроперитонеал бўшлиқ шикастланишларини суд-тиббий баҳолаш (Хван О.И., 2017); қандли диабетдаги дерматоглифларнинг эксперт баҳолаш (Рўзиев Ш.И., 2017); алкогольли интоксикация фонида ис газидан ўткир захарланишни суд-тиббий баҳолаш (Искандаров А.И., Абдукаримов Б.А., 2010) бош мия жароҳатланишида церебрал ва экстрацеребрал танатогенез (А.С. Машарипов, 2020); аммо, ис газидан ўткир захарланишнинг турли хилдаги йўлдош ёки рақобатдош ҳолатлар негезида кечишида захарланишга ўта таъсирчан бўлган бош мия структуравий ўзгаришларининг жиҳатлари ва даражасининг танатогенетик асослари ўрганилмаган. Ис газидан захарланишнинг турли хиллари танатогенезининг кўплаб жиҳатлари ҳанузгача аниқланмаганлиги боис, бу борада ташҳисот ва дифференциал ташҳисот мезонлари ҳам ишлаб чиқилмаган.

**Диссертация мавзусининг диссертация бажарилган олий таълим муассасасининг илмий-тадқиқот ишлари режалари билан боғлиқлиги.** Диссертация тадқиқоти Самарқанд давлат тиббиёт институтининг илмий-тадқиқот ишлари режасига мувофиқ №2304530 «Қўшма таъсирот омиллари оқибатидаги жароҳатланишларда механогенез ва танотогенезни баҳолаш» мавзусидаги илмий лойҳа доирасида бажарилган (2018–2021 йй.).

**Тадқиқотнинг мақсади** ис газидан захарланишда бош мия структуравий ўзгаришларини танатогенетик баҳолашдан иборат.

**Тадқиқотнинг вазифалари:**

ис газидан захарланиш оқибатидаги ўлимда бош мия катта ярим шарлари ва мияча тузилмалари ўзгаришлари ва даражасининг морфологик ва морфометрик жиҳатларини аниқлаш;

ис газидан захарланишнинг ўткир алкоголь интоксикация ва термик шикастланиш негезида кечуви билан боғлиқ ўлимда бош мия катта ярим шарлари ва мияча тузилмалари зарарланиши ва даражасининг морфологик ва морфометрик жиҳатларини баҳолаш;

ис газидан захарланишнинг юқорида қайд этилган фон ёки рақобатдош ҳолатлар негезида кечувидаги ўлимда бош мия катта ярим шарлари ва мияча тузилмалари зарарланиши ва даражасининг морфологик жиҳатлари ҳамда морфометрик кўрсаткичлари фарқларини очиб бериш;

ис газидан ўткир заҳарланишнинг турли шаклларида ўлимнинг асосий ва бевосита сабабларини аниқлаш ва танатогенезни баҳолаш юзасидан тавсиялар ишлаб чиқиш.

**Тадқиқотнинг объекти** сифатида 117 нафар шахслар жасадлари, тиббий баёнлар, дастлабки суриштирув ва тергов материаллари, экспертизалар хулосалари, суд-кимёвий ва суд-гистологик текширувлар натижалари олинган (2019-2020й).

**Тадқиқотнинг предмети** сифатида бош мия ярим шарлари ва мияча тузилмалари - нейронлар, нейропил, глиал хужайралар, қон томирлар, томир ичи таркиби, перинейронал ва периваскуляр бўшлиқларда турли кўринишдаги танатогенезнинг вужудга келиш ҳолатларни баҳолаш материаллари олинган.

**Тадқиқотнинг усуллари.** Тадқиқотда катамнестик, макроскопик, клиник, суд-гистологик, суд-кимёвий, морфометрик, статистик усулларида фойдаланилган.

**Тадқиқотнинг илмий янгилиги** қуйидагилардан иборат:

ис газидан ўткир заҳарланишнинг турли шаклларида вафот этганларнинг бош мия катта ярим шарлари ва мияча қон томирлари тизими тузилмаларининг дистрофик зарарланишга олиб келувчи морфологик жиҳатлари ва органларнинг шикастланиш даражаси очиб берилган;

бош мия ярим шарлари ва мияча тузилмаларидаги аниқланган ўзгаришлар асосида ўлим агонал тарзда кузатилиши ва қонда карбоксигемоглобин миқдори 60% дан юқори бўлганда, юқоридаги тузилмалар зарарланиш даражасининг ошиши асосланган;

ўткир алкоголь интоксикацияси негизидаги ис газидан заҳарланишда мия тузилмаларида юзага келган морфофункционал етишмовчилик оқибатида агонал давр қисқариши ва бу ҳолат этанол миқдори қонда 3%о дан ҳамда карбоксигемоглобин миқдори 60% дан юқори бўлганда намоён бўлиши исботланган;

ис газидан заҳарланишнинг алкогольли интоксикация ва термик травма ҳолатларида томирлар спазми ва қон реологик хусусиятлари бузилиши нейронларнинг кариоцитозга қадар жиддий зарарланишига, тузилмаларда шишинишнинг кучайишга, глиал хужайраларда - дренаж тармоғи шаклланишига олиб келиши тасдиқланган.

**Тадқиқотнинг амалий натижалари** қуйидагилардан иборат:

ис газидан заҳарланишнинг турли шаклларида вафот этган шахслар жасадлари суд-тиббий экспертизасини самарали амалга оширишга имконини берган;

ис газидан заҳарланишнинг турли шаклларида ўлимда бош мия катта ярим шарлари ва мияча тузилмалари ўзгаришларини баҳолашнинг суд-тиббий ташхисотда қўллаш учун тавсия этилган;

ис газидан заҳарланишнинг турли шаклларида ўлимнинг асосий ва бевосита сабабларини ва танатогенезни баҳолаш кетма-кетликдаги тартиби суд-тиббий амалиётида қўллаш учун тавсия этилган;



бош мия катта ярим шарлари ва мияча тузилмаларида юзага келган ўзгаришлар хусусиятлари ис газидан заҳарланишнинг турли шаклларида жабрланган шахсларга малакали тиббий ёрдам кўрсатиш тартиби тавсия этилган.

**Тадқиқот натижаларининг ишончлилиги** ишда қўлланилган назарий ёндашув ва усуллар, олиб борилган тадқиқотларнинг услубий жиҳатдан тўғрилиги, етарли даражадаги кузатувлар сонининг мавжудлиги, қўлланилган усулларнинг замонавийлиги ва уларнинг бир-бирини тўлдирадиган катамнестик, макроскопик, суд-гистологик, суд-кимёвий, морфометрик ва статистик усуллардан фойдаланилган ҳолда ис газидан ўткир заҳарланишнинг турли шаклларида бош мия катта ярим шарлари ва мияча тузилмаларидаги ўзгаришларининг атрофлича текширилганлиги ва олинган натижаларнинг халқаро ҳамда маҳаллий тадқиқотлар натижалари билан таққослангани ҳамда хулосаларнинг ваколатли тузилмалар томонидан тасдиқланганлиги билан асосланади.

**Тадқиқот натижаларининг илмий ва амалий аҳамияти.** Тадқиқот натижаларининг илмий аҳамияти нейронлар, глиал хужайралар, томирлар, томир ичи таркиби ва бошқа тузилмалари зарарланиш хусусиятларининг ис газидан заҳарланишининг турли шаклларида вафот этган шахслар ўлими сабабини, ўлимини юзга келишига олиб келувчи омиллар таъсирини ойдинлаштириш, танатогенезни ташхислаш ва самарали баҳолаш тартиби такомиллаштирилганлиги билан изоҳланади.

Тадқиқот натижаларининг амалий аҳамияти ис газидан заҳарланишнинг турли шаклларида нейронлар, глиал хужайралар, томирлар, томир ичи таркиби ва бошқа тузилмаларни суд-тиббий экспертизасини амалга оширишда хулосаларининг тўлиқ шакллантириш ва асослашни таъминлашга доир ташхисот ва дифференциал ташхисот мезонларнинг ишлаб чиқишга замин яратилганлиги билан изоҳланади.

**Тадқиқот натижаларининг жорий қилиниши.** Ис газидан ўткир заҳарланишнинг турли шаклларда бош мия катта ярим шарлари ва мияча тузилмаларидаги ўзгаришларни танатогенетик аҳамияти бўйича олинган илмий натижалар асосида:

ис газидан заҳарланиш ҳолатида жасадларни суд-тиббий экспертизаси бўйича олинган илмий тадқиқотнинг натижалари асосида ишлаб чиқилган «Ис газидан заҳарланиш ҳолатида жасадларни суд-тиббий экспертизадан ўтказиш (текшириш) методологияси» номли услубий тавсиянома тасдиқланган (Соғлиқни сақлаш вазирлигининг 2020 йил 9 октябрдаги 8н-д/170-сон маълумотномаси). Натижада ис газидан заҳарланишнинг танатогенезини асослашда жасадларда суд-тиббий текширувлар сифатини ошириш йўллари кўрсатилган ва текширувларни тизимли ташкиллаштириш имконини берган;

қон заҳарлари билан заҳарланганда мияни суд-гистологик ўзгаришлар бўйича олинган илмий тадқиқотнинг натижалари асосида ишлаб чиқилган «Қон заҳарлари билан заҳарланганда мияни суд-гистологик текшириш

методологияси» номли услубий тавсиянома тасдиқланган (Соғлиқни сақлаш вазирлигининг 2020 йил 9 октябрдаги 8н-д/170-сон маълумотномаси). Натижада қон заҳарларидан, жумладан ис газидан заҳарланишнинг танатогенезини асослашда бош мия ва ички аъзолар суд-гистологик текширувларининг сифатини ошириш йўллари кўрсатилган ва текширувларни тизимли ташкиллаштириш имконини берган;

ис газидан заҳарланишнинг турли шаклларда бош мия катта ярим шарлари ва мияча тузилмаларидаги ўзгаришларнинг морфологик ва морфометрик жиҳатлари бўйича олинган илмий натижалар соғлиқни сақлаш амалиётига, жумладан, Республика суд тиббий экспертиза илмий-амалий марказининг Жиззах, Навоий ва Тошкент вилоятлари филиалларининг морфологик ва суд-гистологик бўлимлари амалиётига тадбиқ этилган (Соғлиқни сақлаш вазирлигининг 2020 йил 12 ноябрдаги 8н-з/155-сон маълумотномаси). Олинган натижалар суд-тиббий ташхисот муддатини қисқартиришга, иқтисодий сарф-харажатларни камайтиришга ва суд-тиббий текширувлар сифатини яхшилашга ва асослашга имкон берган.

**Тадқиқот натижаларининг апробацияси.** Тадқиқот натижалари 7 та илмий-амалий анжуманларда муҳокама қилинган, жумладан, 3 та халқаро ва 4 та республика илмий-амалий анжуманларида муҳокамадан ўтказилган.

**Тадқиқот натижаларининг эълон қилинганлиги.** Диссертация мавзуси бўйича жами 24 та илмий иш чоп этилган бўлиб, шундан Ўзбекистон Республикаси Олий аттестация комиссиясининг диссертациялар асосий илмий натижаларини чоп этиш тавсия этилган илмий нашрларда 11 та мақола, жумладан, 9 таси республика ва 2 таси хорижий журналларда нашр этилган.

**Диссертациянинг тузилиши ва ҳажми.** Диссертация таркиби кириш, тўртта боб, хулоса, фойдаланилган адабиётлар рўйхати ва иловалардан иборат. Диссертациянинг ҳажми 101 бетни ташкил этаган.

## ДИССЕРТАЦИЯНИНГ АСОСИЙ МАЗМУНИ

**Кириш** қисмида ўтказилган тадқиқотларнинг долзарблиги ва зарурати асосланган, тадқиқотнинг мақсади ва вазифалари, объект ва предметлари тавсифланган, республика фан ва технологиялар тараққиётининг устувор йўналишларига мослиги кўрсатилган, тадқиқотнинг илмий янгилиги ва амалий натижалари баён қилинган, олинган натижаларнинг ишончлилиги асосланган, уларни илмий ва амалий аҳамияти очиб берилган, тадқиқот натижаларини амалиётга жорий қилиш, ишларнинг апробацияси натижалари, нашр қилинган ишлар ва диссертациянинг тузилиши бўйича маълумотлар келтирилган.

Диссертациянинг «**Ис газидан заҳарланиш муаммосининг замонавий ҳолати, долзарбликнинг суд-тиббий жиҳатлари ва уни ҳал этиш йўллари**» деб номланган биринчи боби тўртта кичик бўлимдан ташкил топган бўлиб, заҳарланиш ҳолатларида бош мия тузилмалари ўзгаришларининг нанатогенетик аҳамиятини ўрганиш бўйича жаҳон

адабиётларидаги маълумотларнинг батафсил таҳлили натижалари келтирилган. Ўрганилаётган масалалар бўйича адабиётларда маълумотларнинг етарли даражада эмаслиги ва айрим мавжуд натижаларнинг бир-бирига номувофиқлиги ҳамда ис газидан (СО) захарланиш шаклларида танатогенетик баҳолаш юзасидан маълумотлар тизимлаштирилмаганлиги таъкидланган.

Диссертациянинг «**Ис газидан захарланиш суд-тиббий жиҳатларини баҳолаш материал ва усуллари**» деб номланган иккинчи бобида ис газидан захарланишдан вафот этган 117 нафар шахслар бош мия катта ярим шарлари ва мияча тузилмаларини ўрганишга доир ўтказилган тадқиқотлар материаллари ва услублари берилган. Ўлим сабаби, фон ёки рақобатдош ҳолатлар мавжудлигига қараб, текширилган материаллар 4 гуруҳга бўлинган: 1-гуруҳ - СО дан захарланишдан ўлим - 78 ҳолат; 2-гуруҳ – ўткир алкоғол интоксикация (ЎАИ) негизда СО дан захарланишдан ўлим-21 ҳолат; 3-гуруҳ - термик шикастланиш негизда СО дан захарланишидан ўлим - 10 та ҳолат; 4-гуруҳ - термик шикастланиш ва ЎАИ негизда СО дан захарланишидан ўлим - 8 та ҳолат. Вафот этганлар орасида эркаклар - 68% (79 ҳолат), 32% аёллар (38 ҳолат) ни ташкил этган. Захарланиш ҳолатлари эркакларда катта устунликка эга бўлиб, асосан меҳнатга лаёқатли ёшни камраб олган.

Газохроматографик усули билан ўтказилган суд-кимёвий таҳлиллари натижаларига кўра, ЎАИ негизда СО дан захарланиш оқибатида вафот этган шахсларда 21 та ҳолатда қон ва сийдикда этанол борлиги аниқланди. Қондаги алкоғолнинг концентрацияси 3 %гача -15 ҳолатда, 4 та ҳолатда эса - 3 % дан юқори бўлган, 2 та ҳолатда этил спирти фақат сийдикда (1,05 % ва 0,55%) аниқланган. Термик шикастланиши негизда СО дан захарланиш гуруҳида 8 та ҳолатда қонда этил спирти аниқланган, улардан 4 нафарида, этил спирти миқдори 3 % гача, қолган 4 нафарида 3 % дан кўпни ташкил этган.

Тадқиқот учун материал бош мия катта ярим шарлари пўстлоқ ва унинг асосида ётувчи оқ модда билан ҳамда мияча тўқимаси бўлакчалари олиниб 10% нейтрал формалинда фиксация қилинди, спиртли батарея орқали ўтказилди ва парафинли блоклар тайёрланди. Тайёрланган гистологик қирқмалар гематоксилин ва эозин, Ван Гизон, Ниссл ва Маллори усулларида бўялди.

Тадқиқотлар 2 босқичда: - биринчи босқичда бош мия ва мияча тузилмаларининг микроскопик, иккинчи босқичда тузилмаларнинг морфометрик текширувлари ва натижаларнинг статистик ишлови ўтказилди. Ҳар иккала босқичда мия қон томир ва нерв тўқимаси тузилмаларида нейронлар, глиал ҳужайралар, қон томирлар ҳолати ва қон томирлар ичи таркиби, перицеллюляр бўшлиқ (ПЦБ) ва периваскуляр бўшлиқ (ПВБ) ҳолатлари сифат ва миқдорий жиҳатдан баҳоланди. Жумладан, А.И. Чубинидзе усули асосида нейронларнинг зарарланиш оғирлиги (ЗО), зарарланиш ҳажми (ЗХ) ва зарарланиш даражаси (ЗД) аниқланди. Глиал ҳужайралар ҳолатини баҳолашда Д.В. Богомолов томонидан тавсия этилган

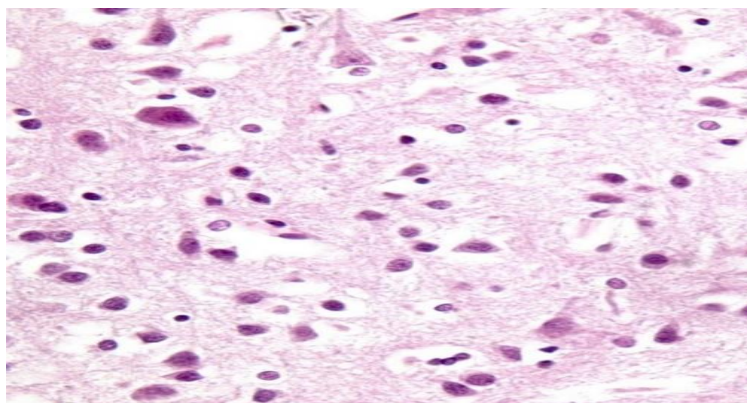
окуляр линейка ёрдамида глиал кўрсаткич аниқланди; стандарт майдонда нейронлар ва нейроглияларнинг зичлиги; пўстлоқдаги глио-нейрон, нейрон-нейрон, глио-глиал муносабатлар ҳисобланди; ПЦБ ва ПВБ ҳолатини баҳолаш учун Г.Г Автандилов томонидан тасия этилган 4 та кичик квадратчали (ҳар бири 25та нуктадан иборат) нуктали тўр ишлатилди; микроскопик текшириш жараёнида, бош мия тузилмаларининг сифат тавсифидан ташқари, тузилмалардаги ўзгаришлар баҳоланди.

Гистологик препаратлар «Leica EC3»рақамли камераси ва Pentium IV компютери билан боғланган «Leica GME»микроскопи ёрдамида ўрганилди ва суратга олинди. Фотосуратларни қайта ишлаш Windows Professional дастурлари ёрдамида амалга оширилди.

Маълумотларни математик қайта ишлаш учун ўртача арифметик М, нисбий қийматларнинг ўртача хатоси ва t тафовут ишончлилиқ коэффициентини Стюдент бўйича баҳоланди. Тадқиқот натижаларининг статистик ишловида «Statistica for Windows 7.0» персонал компютери амалий дастур пакетидан фойдаланилди.

Диссертациянинг «**Ис газидан заҳарланишнинг турли шаклларида бош мия морфологияси**» деб номланган учинчи боби тўртта кичик бўлимдан ташкил топган бўлиб, СО дан заҳарланишнинг бошқа фон ёки рақобатдош ҳолатлар билан кўшилиб келишида бош мия ва миёча тузилмаларининг барча 4 та гуруҳларидаги микроскопик тадқиқотлар натижалари келтирилган: 1-гуруҳ СО дан заҳарланиш туфайли вафот этган 78 нафар шахслар жасадидан олинган бош мия катта ярим шарлари ва миёча тузилмалари ҳолатининг микроскопик текширув натижаларини ўз ичига олади. Вафот этганларнинг қонида карбоксигемоглобин ( $\text{HbCO}$ ) концентрацияси 29,58% -87% ташкил этган. Бунда миёга юмшоқ пардасида шишиниш, толаланиш ва ҳужайра элементларини деструкцияси аниқланди, шунингдек юмшоқ пардадаги коллоген толалар шишинган ва гамогенлашган. Ҳужайраларнинг бироз пролиферацияси туфайли арахноидэндотелийнинг қалинлашганлиги қайд этилган. Бириктирувчи тўқима толаларида якка ҳолдаги эритроцитлар ва шишган ва оқиш рангли ядрога эга бўлган маҳаллий ҳужайралар мавжуд бўлиб, улар орасида ядроси эксцентрик жойлашган овал шаклидаги кўплаб катта ҳажмга эга бўлган ҳужайралар топилади. Уларнинг цитоплазмаси донадор, оч пушти рангли бўлиб, ҳужайралар юмалоқ шаклларга ҳам эга бўлди. Миёга пардасининг барча типдаги ва калибрдаги қон томирларида тўлақонлилиқ, стаз ҳолати, қон шаклли элементларининг плазмадан ажралиши кузатилади, бироқ шаклли элементлар миқдори камроқ бўлди. Бир қатор қон томирларда сладж ҳолати ҳам кузатилади. Миёга юмшоқ пардаси ва моддаси ўртасида шишиниши ривожланиши ҳисобига кенг бўшлиқ кузатилади, шунингдек радиал артерия атрофидаги бўшлиқнинг ҳам кенгайиши аниқланади. Артериялар адвентицияқаватида ва кам сонли веналарнинг пардаларида бироз коллогенезация рўй берганлиги қайд қилинади. Миёга микроциркулятор қон томирларида кучли ривожланган тўлақонлилиқ мавжуд бўлиб, улардаги эритроцитлар плазмадан ажралиб

туради ва эритроцитларнинг диапедез ўчоқлари қайд этилди. Плазма оксилларининг чўкинди ҳосил қилиши натижасида, гемолизланган эритроцитлар микроциркулятор томирларда гиалинли тромб ҳосил қилган. Периваскуляр шишиниш қон томирларнинг мия тўқимасидан ажратиб турувчи ёриқларни ҳосил қилган. Артерия ва веналар нотекис тўлқонли, айрим жойларда эндотелия шишинган, гиперхромли, кучсиз пикноморф эканлиги аниқланади. Веноз гипермия ҳолатида томир ичи стази ва эритроцитларнинг агглютинацияси, «гиалин тромблари» га ўхшаш жойлари бўлган плазма стази кузатилади. Юмалоқ контурли эритроцитлардан иборат кичик экстравазатлар кўринади. Нервоцитлар структурасида дистрофик ўзгаришлар аниқланади, хужайралар шишинган, ўсимталари калталашган, ядро ва протоплазманинг контурлари ноаниқ ва хроматолиз қайд этилади. Аксарият нервоцитлар гиперхром ва бўжмайган, ядросининг контурлари деярли ноаниқ, хужайра-соя, эриётган нервоцитлар ва нейронофагия ҳолатлари мавжуд. Глиал хужайралар томонидан ҳаётийлик реакцияси оз миқдорли дренаж шакллари, сателлитоз, глиал перицеллюляр шишиниши кузатилади (1-расмга қаранг).



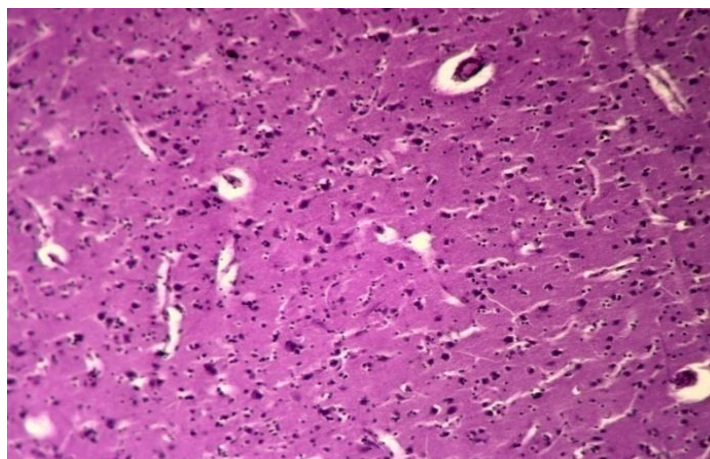
**1-расм. Бош мия пўстлоғи. Ифодаланган ПЦБ, ёруғлашган нейропил, оғир даражада зарарланган нейрон: пикноз, кариоцитоллиз. Гематоксиллин ва эозин билан бўялган.**

**Об.40, 10. (HbCO - 82%, А - 32 ёш)**

Қонда HbCO концентрациясининг ошиши ҳолатларида Ниссл услубида бўялган препаратларда бош мия пўстлоғи нейронларидаги дегенератив ўзгаришлар ва нейронларнинг зарарланиши кўпроқ даражада ифодаланган бўлди. Бу ҳолато эриётган нервоцитлар ва хужайра - соя сонининг кўпайиши билан намоён бўлди. Миячада – юмшоқ пардаси тўлақонли, ганглиар қатламда нейронларининг ҳажми катталашган, шишиниш ва оғир дистрофик ўзгаришлар, хужайра - соя, ноксимон хужайраларнинг йўқолиши кузатилди. ПВБ и ПЦБ кенгайган бўлиб, бўшлиқларда майда-майда, кучсиз ифодаланган эозинофил тикинлар кўзга ташланди. Периваскуляр рарификация жойлари ва нейропилнинг криброз ҳолатдалиги аниқланди. Веноз томирларда гиперемия, қон томир ичи стази ва эритроцитлар агглютинацияси, плазма стази, юмалоқ контурли эритроцитлардан иборат кичик экстравазатлар кўринади. Қон томир ва тўқима тузилмалари ўзгаришларининг даражаси қонда HbCO концентрациясига бевосита боғлиқ бўлди ҳамда қонда HbCO миқдори 60% ва

ундан юқори бўлганда, қон томирлар ва нерв тўқимаси тузилмалари зарарланиш даражаси интенсивлиги кескин ошиши қайд этилди.

2-гурӯҳ кузатувларда – 21 та ҳолатда бош мия пўстлоғи ва оқ моддаси ҳамда мияча тузилмаларининг микроскопик текширувда: бош мия юмшоқ пардасининг бўкиши ва шишиниши, микроциркулятор қон томирларининг нотекис тўлақонлиги аниқланди. Катта ва ўрта калибрли артерияларнинг деворлари қалинлашган, қатламлари ноаниқ, уларнинг бўшлиғида плазма коагулянтларини ифодалайдиган майда донатор масса тўпланиши кузатилди, вена қон томирлари юпқа деворли бўлиб, уларда эритроцитлар ва лейкоцитлар агрегацияси аниқланди. Периваскуляр қон қуйилиш ва эритроцитлар диапедези қайд этилди. Мия ярим шарлари пўстлоғида катта калибрли артерияларнинг девори шишинганлиги, қалинлашганлиги билан ажралиб турди. Бундай ҳолда, деворнинг қатламлари фарқланмади, улар тузилмаларининг бузилиши ва қисман деструкцияси қайд этилди ва бу ҳолатлар артериялар дистониясини ифодалади. Қон томирлар тўлқонлиги негизда, плазма ва шаклли элементларининг қатламларга ажралиши ҳамда плазма стази ҳолати кўринади. Суст ва ўрта даражали плазморрагия ҳолати қайд этилди. Катта калибрли веналар тўлақонли, уларда қон шаклли элементлари ва плазма таначалари агрегатлари алмашинуви мавжуд. Эндотелийнинг ядролари ҳар хил кўринишда бўлиб: гипо- ёки гиперхромли кўринишда, периваскуляр бўшлиқлар кенгайган. Ўрта ва кичик калибрли веналарда эритроцитлар агрегатлари мавжуд, нотекис тўлақонли, стаз ҳолати кузатилади. Баъзида микроциркулятор томирларида плазма ёки рангсиз эритроцитлар аниқланди. Пўстлоқ ости қисми оқ моддасида веноз тўлақонлилик, томир ичи стази ва эритроцитлар агглютинацияси, плазма стази қайд этилади. Глиал элементларнинг диффуз кўпайганлиги аниқланди, нейронлар ўткир шишиниш типига ўзгарган. Хужайра қисмларининг ўлчамлари катталашган, ўсиқлари шишинган, алоҳида хужайраларда ишемия кузатилади. Хужайралар ядроси гиперхром, деформациялашган, ўсиқлари ингичкалашган, хужайра – соя ҳолати ҳам мавжуд. Сателлитоз белгиларга эга бўлган глиал хужайралар сони ошган (2-расмга қаранг).



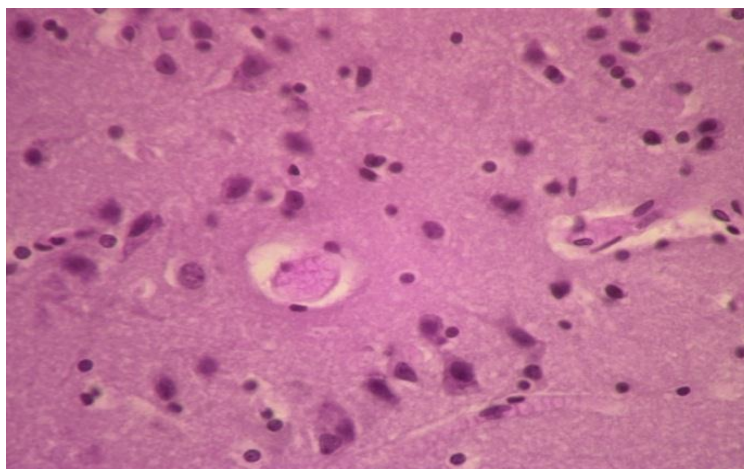
**2-расм. БМ пўстлоғи. Яққол ифодаланган ПВБ ва ПЦБ. Нейронлар дистрофияси. Гемотоксилин эозин билан бўялган. Об.40, ок.10.**

Мияча юмшоқ пардаси қон томирлари тўлақонли, вена қон томирларида стаз, эритроцитлар агглютинацияси кузатилади. Ганглиал қатлам нейронларида ўткир шишиниш типигаги оғир дистрофик ўзгаришлар аниқланади. Хужайра-соя кўриниши қайд этилди. ПЦБ ва ПВБ аниқ ифодаланган. Глиал хужайралар камроқ миқдорда аниқланади. Тадқиқотлар шуни кўрсатадики, бош мия пўстлоғи ва пўстлоқ ости моддаси ҳамда мияча қон томир-тўқима тузилмаларидаги ўзгаришларнинг ривожланиш даражаси СО ва этанолнинг токсик таъсиридан келиб чиққан бўлиб, ўзгаришлар интенсивлиги қонда НвСО нинг 60% ва ундан юқори концентрациясида ҳамда қонда этанол концентрациясининг 3 промил ва ундан юқори бўлган ҳолларида қайд этилди.

Алкогол интоксикацияси негизидаги СО дан заҳарланиш ҳолатларида (2-гурух) кузатув натижаларини, 1- гурух (СО дан заҳарланиш) натижалари билан таққослаганда, ушбу гурухда қон томир-нерв тўқима тузилмаларидаги ўзгаришлар ифодаланиш даражаси қон томирлар тизимида яққолроқ кузатилди.

3-чи гурухда (10 ҳолатда) бош мия катта ярим шарлари ва мияча тузилмаларининг микроскопик текширувида қуйидагилар аниқланди. Мия юмшоқ пардаси шишинган, яққа ҳолдаги лимфоид элементлар, макофаглар, сийрак жойлашган диффуз тўпланган эритроцитлар учрайди. Турли тип ва калибрли қон томирлар тўлақонли даражаси бир хилда эмас. Пўстлоқ қон томирлари кўпроқ камқонли жойларга эга бўлган ҳолда нотекис тўлақонли. Веноз гиперемия, томир ичи стази ва эритроцитлар агглютинацияси кузатилади, плазма аниқланмайди. Микроциркулятор қон томирларининг деворлари пучайган, бироқ капиллярларда жойлашган эритроцитлар шишинган, устун кўринишида жойлашган, стаз ҳолати, мавжуд бўлиб, гиалинли тробмлар камдан-кам ҳолларда аниқланади. Кичик ва кучсиз ифодаланган эозинофил массалари мавжуд бўлган оптик бўшлиқлар шаклида периваскуляр ва перицеллюляр бўшлиқлар кенгайиши, мия моддасининг ривожланган крибрози мавжуд. Юмолоқ шаклдаги яққа ҳолдаги эритроцитлардан тузилган майда экстравазатлар кўринади. Танаси катталашган нейроцитларда шишиниш белгалари, ўсиқларининг калталашганлиги ва йўғонлашганлиги қайд этилади. Кучли ривожланган хромотолиз, кариопикноз, кариолизис, цитолиз аниқланади. Нейропил зичлашуви, оксифилларнинг тортилган ҳолатдалиги, перинейронал шишиниш мавжуд. Глиал хужайраларда ҳаёттилик реакцияларининг кучсиз дренаж шакли, сателлитоз, нейронофагия аниқланади. Баъзи ҳолларда глиоцитлар томирлар атрофига йўналган бўлиб, гиперхром, пикнотик ядрога эга бўлган глиал тугунчалар кўзга ташланади (3-расмга қаранг). Миячадаги ўзгаришлар қуйидаги белгилар билан ифодаланади – қон томирларида ўртача тўлақонлилик, нейронларда оғир дистрофик ўзгариши ва ўсиқларининг шишиниши. Кўриш майдонинг 1/3 қисмида хужайра-соя ноксимон хужайраларнинг топилади. Глиал хужайралар ўртача миқдорда. ПВБ ва ПЦБ кенгайган. Веноз қон томирлар тўлақонлиги, ичида стаз ва эритроцитларнинг агглютинацияси, плазма стази қайд этилади.

4-чи гуруҳнинг (8 та ҳолатда) микроскопик тасвирида миянинг юмшоқ пардаси томирларида бир қанча сладж ҳолати кузатилади, қоннинг шаклли элементлари кам миқдорда. Артериялар бўшлиғида эритроцитлар агрегатлари қайд этилади.



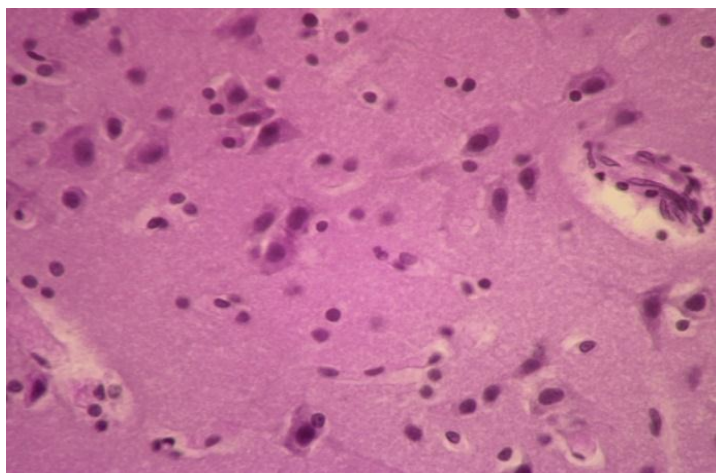
**3-расм. БМ пўстлоғи. Нейрон ҳужайралари сонининг кўпайиши, ўсиқларининг калталаниш. Кариопикноз. Глиал ҳужайраларнинг ҳаётгийлик реакцияси.**

**Гематоксилин - эозинда бўялган. Об.40.ок10. (HbCO – 68%, аёл - 26 ёш)**

Бош мия пўстлоғининг ўрта ва кичик артериялари спазм ҳолатида. Томирларда эритроцитлар шишган, бир-бирига жуда яқин жойлашган, ҳаттоки бир-бирига ёпишган, стаз ҳолатлари мавжуд. Қон томир эндотелияси ядролари шишинган, қон томир бўшлиғи кескин торайган, эритроцитлар тромб ҳосил бўлган. ПВБ кучли ривожланган. Микроциркулятор қон томирлари кенгайган нотекис тўлақонли. Бош мия пўстлоғининг кўплаб нейронлари атрофида ПЦБ яққол шаклланган. Молекуляр қатлам шишинган, юмшаган, гамогенли. Нерв ҳужайраларидаги гидропик ўзгаришлар, кариолиз ва цитолиз ҳолатлари аниқланади. «Эрийдиган» ҳужайралар кўзга ташланади. Нейронларда ядроларининг деформацияси, гиперхромлиги, ўсиқларининг калталашиши ва пикноморф нейронлар аниқланади. Глиал ҳужайралар диффуз кўпайган, сателлитоз ҳолати, глиоцитлар цитоплазмасининг шишиниши мавжуд. Баъзи олигодендроцитларнинг ядроси пикнотик. Қон томирлар атрофида криброзли нейропил қайд этилади. Бош мия ярим шарларининг оқ моддасида нерв толалари тартибсиз жойлашган, кам сонли олигодендроцитлар аниқланади. Ҳар хил диаметрли артериялар бўшлиғи пучайган, унда кам сонли эритроцитлар мавжуд. Капиллярлар эндотелияси катта яроли. Венулаларда ёйилиб кетган эритроцитлар аниқланади. Нейроглия дренаж шаклини олади, тартибсиз ётади, ва гуруҳлар ҳосил қилади, кўпинча микроглиал ҳужайралар топилади (4-расмга қаранг). Мияча юмшоқ пардаси ўртача даражада тўлақонли, томирларда стаз мавжуд. Ҳужайралар бир қисмининг калталашиши, ўсиқларининг шишиниши кузатилади. Соя -ҳужайралари топилади. Глиал ҳужайралардан томонидан ҳаётгий реакция қайд этилади. Периваскуляр ва перицеллюляр бўшлиқлар бироз кенгайган бўлиб, бўшлиқлардамайда кам миқдордаги эозинофил массалари топилади. Қон томирла ичида стаз ва эритроцитлар агглютинацияси қайд этилади.



Бу ҳолатларни 1-2 ва 3 гуруҳларда аниқланган ўзгариш натижалари билан таққослаганда, 4-чи гуруҳ кузатувларида қон томир-тўқима ўзгаришларининг яққол ифодаланганлиги билан ажралиб туради.



**4-расм. БМ пўстлоғи. Глиал хужайралардаги реакция. Эритроцитлар экстравазатлар. Нейронларнинг дистрофик ўзгаришлари. Гематоксилин - эозинда бўялган. Об.40.ок10.**

Визуал микроскопик текширув натижалари шуни кўрсатдики, СО дан захарланишнинг турли шаклларида мия ичи қон айланиши бузилишларининг ва нерв тўқимаси зарарланишининг баъзи хусусиятлари аниқланишига қарамай, ушбу ҳолатлар тузилмалар зарарланишини динамикаси ва миқдори ҳақида етарлича аниқ таассурот олишга имкон бермайди ва шунинг учун улардан фақат СО дан захарланиш диагностикасидан фойдалиш мумкин. Бунга эҳтимол сабаблар бош мия турли қисмларининг ва уларнинг топографик қатламларининг қон билан таъминлашнинг анатомик ва функционал хусусиятлари бўлиши мумкин. Алкогол интоксикацияси, термик травма каби омилларнинг таъсири бўлган ҳолатларда тузилмалар зарарланишининг кучайиши кузатилади. Шу муносабат билан бундай ҳолларда морфометрик текширув усулларидадан фойдаланиш зарурияти туғилади.

Диссертациянинг «**Ис газидан захарланишнинг турли шаклларида бош мия структурасининг морфометрик хусусиятлари**» деб номланган тўртинчи боби тўрта кичик бўлимдан ташкил топган бўлиб, СО дан фон ва рақобатдош ҳолатлар негизида ўткир СО дан захарланишида бош мия ва миёча тузилмаларининг морфометрик текширув натижалари келтирилган.

Фон ва рақобатдош ҳолатлар негизида СО дан ўткир захарланишда бош мия катта ярим шарлари ва миёча тузилмаларининг морфометрик кўрсаткичларини ўрганиш жараёнида улар бешта кичик гуруҳга бўлинган: биринчи кичик гуруҳ (N1), НbСО 60% дан кам бўлган 20 ҳолат бўлиб; иккинчи кичик гуруҳ (N2) НbСО 60% дан ортиқ – 58 ҳолат; учинчи кичик гуруҳ (N3) ЎАИ негизида СО дан ўткир захарланиш 21 ҳолат; тўртинчи (N4) ва бешинчи (N5) кичик гуруҳлар 18 та термик шикастланиш негизида СО дан захарланишдан иборат бўлиб, улардан 8 та ҳолатда ЎАИ билан биргаликда термик травма негизида СО захарланиши билан бирга келган.

1-кичик гуруҳ натижаларига кўра, қонда НbСО концентрациясида 60% дан кам бўлганда 3О индикатори морфометрик равишда 36,33% (P<0.05) ни

ташкил этади. Қонда НbСО концентрцияси 60% дан юқори бўлса, 3О 40,16% (P<0,01) тенг бўлади. Қонда НbСО концентрциясидаги 60% (N1 (P<0.001) дан кам бўлганда ва 60% (N2 (P<0.01)) дан кўп бўлганда зараланиш ҳажми (3X) камроқ ва 76,47% - 77,57% ташкил этади. Шу билан бирга, 3Д кўрсаткичлари 56,4 - 58,86% оралиғида қайд этилади. Иккинчи гуруҳ натижаларига кўра 3О энг паст кўрсаткичлар эканлиги аниқланди (N3 - 26,16% (P<0.05), аммо 3X бошқа гуруҳларга нисбатан юқори фоизни ташкил этади. (N3 - 90,21% (P<0.05) шунингдек, 3Д 58,59% диапозонида аниқланади. 3-гуруҳнинг морфометрик кўрсаткичлари термик шикастланиш негизида СО дан захарланиши ҳолатлари билан тавсифланади: 3О (N4 - 40,57% (P<0.01), 3X (N4 (P<0.01)) фоизлардан пастроқ бўлиб, 71,61% - 77,57% диапозонида аниқланади, 3Д 57,49% ни ташкил этади. 4-гуруҳда 3О 28,42% (P<0,001), 3X (N5 - 84,57% (P<0,001), 3Д олдинги гуруҳларда бўлгани каби 57,49% ни ташкил этади.

Ушбу гуруҳларнинг маълумотларини таҳлил қилишда нейронлардан қуйидаги натижалар олинган: 3О иккинчи кичик гуруҳда (N2) ва тўртинчи (N4) гуруҳда мос равишда 40,16% (P<0,01) ва 40,57% (P<0,01) ни ташкил этади. ЎАИ негизида СО дан захарланишида 3X(N3 - 90,21% (P<0,005)) ва ЎАИ га термал травма қўшилганда (N5 - 84,57% (P<0,001)) бўлади. 3Ддан олинган маълумотлар интерпретациясида кўрсаткичлар 56,4 - 58,59% гача бўлган.

N1, N3 ва N5 гуруҳларидаги ўртача глиал масофа ( $L_{гл}$ ) 12,1 - 12,75 мкм, N2 (10,05 мкм) ва N4 (11,16 мкм) гуруҳларда кичикроқ масофани ташкил этади. Глиал зичлиги ( $P_{гл}$ ) қисмидаги ўзгаришлар фақат биринчи гуруҳда (N1) кузатилди ва  $0,009 \pi^{-1}$  мкм<sup>-2</sup> ни ташкил этди. Қолган тўртта гуруҳда у  $0,01\pi^{-1}$  мкм<sup>-2</sup>. Глиал зичлигининг ўртача глиал масофага нисбати ( $P_{гл} / L_{гл}$ ) нинг энг паст кўрсаткичи N5 гуруҳда, энг юқори даражаси N2 гуруҳида қайд этилди.

Вафот этган шахслар бош мияси миячаси периваскуляр ва перицеллюляр бўшлиқларнинг морфометрик кўрсаткичлари ўртасида етарлича тафовут аниқланади, ПВБ майдони 59 % ни, ПЦБ майдони 41 % ни ташкил этади. Қон томир атрофидаги бўшлиқ эгаллаган майдон кўпроқ ( $2,43 \pm 0,16$ ), томир эгаллаган майдон камроқ ( $1,5 \pm 0,16$ ) ни ташкил этади. Алкогол миқдори 3‰ гача бўлган СО дан захарланишда нейрон эгаллаган майдон 54 % ни ва перицеллюляр бўшлиқ майдони 46 % ни ташкил этади. Қон томилар эгаллаган майдон 41% га, қон томир атрофидаги бўшлиқ 59 % га тенг. Алкогол миқдори 3‰ дан кўп бўлган СО дан захарланишда нейрон эгаллаган майдон 53 % ни ва перицеллюляр бўшлиқ майдони 47 % ташкил этади. Қон томилар эгаллаган майдон 40% га, қон томир атрофидаги бўшлиқ 60 % га тенг. Биринчи ва иккинчи гуруҳларни ўзаро солиштирганимизда нейрон ва ПЦБ ўртасидаги фарқ 0,47 ни ташкил этади, бу кўрсаткич алкоголь миқдори 3‰ дан кам бўлганда 0,28 ни, алкоголь миқдори 3‰ дан кўп бўлганида 0,27 ни ташкил этади. Биринчи гуруҳдаги қон томир ва ПВБ ўртасидаги фарқ 0,93 ни, иккинчи гуруҳда бу кўрсаткичлар 0,54 ва 0,73 ни ташкил этади.

Хулоса қилиш мумкинки, СО дан захарланиш ҳолатларида нейрон эгаллаган майдон, ПЦБ эгаллаган майдонга нисбатан каттароқ ҳажми эгаллайди. Қонда алкоголь миқдори 3% дан кам бўлган ҳолда СО дан захарланганларда эса, нейрон эгаллаган майдон нисбатан кўпроқ бўлсада, алкоголь миқдори қонда 3% дан кўп бўлганда, нейрон эгаллаган майдон сезиларли даражада каттароқ ҳажмга эга бўлади, ПЦБ улуши эса камроқни ташкил этади. Бу эса, қонда алкоголь миқдори кўпайганда асосий ўзгаришлар нейронлар ва уларнинг атрофидаги ўзгаришларнинг танатогенезда муҳим роль ўйнашидан далолат беради. Ушбу икки гуруҳларда қон томир ва ПВБ морфометрик кўрсаткичлари ўзаро солиштирилганда, қонда алкоголь миқдори 3% дан кам бўлганда ПВБ камроқ кенгайиши кузатилади, 3% дан кўп бўлганда эса, қон томир эгаллаган майдон биринчи гуруҳдаги билан деярли тенг бўлади. Бу эса, алкоголь миқдори кўп бўлганда периваскуляр шиш кўпроқ ривожланишидан далолат беради.

Учинчи гуруҳда, нейрон эгаллаган майдон каттароқ, ПЦБ эгаллаган майдон эса кичикроқ бўлади. Ушбу гуруҳда қон томир эгаллаган майдон 61,5 % ни, ПВБ эгаллаган майдон эса, 37,5 % ни ташкил этади. Бу куйиш ва СО дан захарланиш бирга келганда қон томирлар ва нейронлар атрофидаги шишиниш кучсиз ривожланишидан далолат беради. Алкогол интоксикацияси ва куйиш негизида СО дан захарланиб вафот этган шахслар бош мияси нейрон ва ПЦБнинг ўзаро нисбати 56/44 фоизни ташкил этади. Қон томир ва унинг атрофидаги бўшлиқнинг нисбати эса, 35/65 % тенг. Ушбу маълумотлар алкоголь интоксикацияси ва куйиш негизида СО дан захарланишда периваскуляр шишиниш даражасини ошишини англатади. СО дан захарланиб, шифохонада даволаниб вафот этган шахслардан нейрон эгаллаган майдон ўзаро тенгликни ташкил этса, қон томир атрофидаги бўшлиқ (66 %) қон томир (36%) га нисбатан каттароқ майдонни эгаллайди. СО дан захарланиш ва куйиш сабабли шифохонада даволаниб вафот этган шахслар бош миясида нейрон эгаллаган майдон 58,8 % ни ташкил этади, перицелляр бўшлиқ эса, 41,2 % ни ташкил этади. Қон томирнинг улуши 32 % га, периваскуляр бўшлиқнинг улуши 68 % тенг (1-жадвалга қаранг).

#### 1-жадвал

#### Бош миянинг асаб ва қон томир тузилишининг морфометрик параметрлари

Гуруҳ		Периваскуляр шиши	томир	Перицеллюляр шиши	нейрон
Ис газидан захарланиш		2,43±0,16	1,50±0,16	1,13±0,09	1,60±0,10
Ис ва алкоголь захарланиш	А) ↓ 3 %	1,81±0,22	1,27±0,14	1,81±0,12	2,09±0,21
	Б) ↑ 3%	2,18±0,22	1,45±0,16	1,91±0,16	2,18±0,18
Ис газидан захарланиш ва термик куйиш		1,50±0,13	2,40±0,15	1,06±0,06	1,75±0,14
Ис газидан ва термик куйиш ҳамда алкоголь захарланиш		3,25±0,13	1,75±0,25	1,25±0,13	1,58±0,14

## ХУЛОСАЛАР

«Ис газидан ўткир заҳарланишда бош мия тузилмалар ўзгаришларини танатогенетик баҳолаш» мавзусида бажарилган диссертация тадқиқот асосида қуйидаги хулосалар тақдим этилган:

1. Ис газидан ўткир заҳарланишидан ўлимда бош мия катта ярим шарлари ва мияча қон томирларда агрегатлар, сладж ҳолатлари ва тромблар шаклланиши ҳамда периваскуляр ва перицеллюляр бўшлиқлар шишиниш даражалари, шунингдек нерв тўқимаси тизимида дистрофик зарарланиши даражаси хусусиятлари, мазкур ҳолатдан жабрланган шахсларда агонал ўлим ҳолати кузатилишидан далолат беради. Бош мия ва мияча тузилмаларидаги зарарланиш интенсивлиги қон таркибидаги карбоксигемоглобин миқдори 60% дан юқори бўлганда кузатилади ва бунда нейронлар зарарланиш ҳажми 77,57% ни ташкил этади ( $P < 0,01$ );

2. Ис газидан заҳарланишнинг ўткир алкоголь интоксикацияси негизида кесиши оқибатидаги ўлимда танатогенезни баҳолашга хос бўлган мия қон томирлари тизимидаги морфофункционал етишмовчилик ҳолати қон реологик хусусиятларининг бузилиши натижасида юзага келади. Бундай ҳолат, айниқса, қонда этанол миқдори 3%о дан юқори ва карбоксигемоглобин концентрцияси 60% ва ундан юқори бўлганда яққол намоён бўлади, нейронлар зарарланиш ҳажми - 90,21% гача ошади ( $P < 0,05$ );

3. Ис газидан заҳарланишнинг термик жароҳатланиш негизи билан боғлиқ ўлим ҳолатларини ўрганиш натижаларига кўра, бош мия катта ярим шарлари ва мияча қон томир ҳамда тўқима тузилмаларига янада оғир даражадаги зарар етказилади. Қон томирларнинг нотекис тўлақонлиги негизида стаз ва эритроцитар тромблар шаклланиши нейроцитларда гиперхромли бужмайган ҳолати шаклланиш муҳитида ўткир шишиниш белгилари намоё бўлади ва нейронлар зарарланиш ҳажми 71,61% ни ташкил этади ( $P < 0,01$ );

4. Ис газидан заҳарланишининг ўткир алкоголь интоксикацияси ва термик жароҳатланишлар билан бирга содир бўлиши оқибатдаги ўлим ҳолатларида қон томирлар спазми ва қоннинг реологик хусусиятлари яққол бузилиши негизида нейроцитларда кариоцитоллизгача етиб борадиган зарарланишлари қайд этилади. Перицеллюляр бўшлиқда ва нейропил ҳамда оқ моддада кучли шишиниш, шунингдек— глиал хужайраларнинг кучли ҳаётийлик реакцияси - дренаж тармоғининг шаклланиши аниқланади, нейронларнинг зарарланиш ҳажми 84,57% ни ташкил этади ( $P < 0,001$ ).

**РАЗОВЫЙ НАУЧНЫЙ СОВЕТ DSc.04/30.12.2019.Tib.30.03  
ПО ПРИСУЖДЕНИЮ УЧЕНЫХ СТЕПЕНЕЙ ПРИ  
ТАШКЕНТСКОЙ МЕДИЦИНСКОЙ АКАДЕМИИ**  

---

**САМАРКАНДСКИЙ ГОСУДАРСТВЕННЫЙ МЕДИЦИНСКИЙ  
ИНСТИТУТ**

**КИМ АНТОНИНА АМУРОВНА**

**ТАНАТОГЕНЕТИЧЕСКАЯ ОЦЕНКА СТРУКТУРНЫХ  
ИЗМЕНЕНИЙ ГОЛОВНОГО МОЗГА ПРИ ОСТРОМ ОТРАВЛЕНИИ  
УГАРНЫМ ГАЗОМ**

**14.00.24 – Судебная медицина**

**АВТОРЕФЕРАТ ДИССЕРТАЦИИ  
ДОКТОРА ФИЛОСОФИИ (PhD) ПО МЕДИЦИНСКИМ НАУКАМ**

**Ташкент – 2021**

Тема диссертации доктора философии (PhD) по медицинским наукам зарегистрирована в Высшей аттестационной комиссии при Кабинете Министров Республики Узбекистан за № В2020.2.PhD/Tib1274.

Диссертация выполнена в Самаркандском государственном медицинском институте.

Автореферат диссертации на трех языках (узбекский, русский, английский (резюме)) размещен на веб-странице научного совета (www.tma.uz) и Информационно-образовательном портале «ZiyoNet» (www.ziyounet.uz).

**Научный руководитель:** **Индиаминов Сайит**  
доктор медицинских наук, профессор

**Официальные оппоненты:** **Рузиев Шерзод Ибадуллаевич**  
доктор медицинских наук, доцент  
**Акбергенова Камилла Абдикеримовна**  
доктор медицинских наук, доцент


**Ведущая организация:** **Ижевская Государственная медицинская академия**  
(Российская Федерация).


Защита диссертации состоится «7» июня 2021 года в 14 часов на заседании Разового научного совета DSc.04/30.12.2019.Tib.30.03. при Ташкентской медицинской академии (адрес: 100109, г. Ташкент, Алмазарский район, ул. Фараби, 2. Тел./Факс: (+99878) 150-78-25, e-mail:tta2005@mail.ru).


С диссертацией можно ознакомиться в Информационно-ресурсном центре Ташкентской медицинской академии (зарегистрирована за № 746). (адрес: 100109, г. Ташкент, Алмазарский район, ул. Фараби, 2. Тел./Факс: (+99878) 150-78-25.

Автореферат диссертации разослан «13» июня 2021 года  
(реестр протокола рассылки № 5 от «13» июня 2021 года).



  
**Г.И. Шайхова**  
Председатель разового научного совета по присуждению учёных степеней, доктор медицинских наук, профессор

  
**И.О. Отажонов**  
Учёный секретарь разового научного совета по присуждению учёных степеней, кандидат медицинских наук

  
**Р.Дж. Усманов**  
Председатель разового научного семинара при разовом научном совете по присуждению учёных степеней, доктор медицинских наук, доцент

## **ВВЕДЕНИЕ (аннотация диссертации доктора философии (PhD))**

**Актуальность и востребованность темы диссертации.** Во всем мире отравление угарным газом является одной из актуальных медико-социальных проблем в связи с широкой распространенностью и тяжестью течения. В последние годы «... во многих странах мира отравление угарным газом становится одной из основных причин смерти людей, при которой в большинстве случаев пострадавшие погибают на местах происшествий ...»<sup>1</sup>. Одной из актуальных проблем медицины в настоящее время является установление основной и непосредственной причин смерти, и оценка механизма смерти – танатогенеза, направленные для своевременной диагностики и внедрение высокотехнологичных методов лечения отравлений.

По всему миру проводится ряд научных исследований, направленные для оптимизации танатогенетической оценки деятельности высшей нервной системы, морфологических изменений формируемые в головном мозге и внутренних органах и обоснования основной причины смерти при различных вариантах отравления угарным газом. Выявление особенностей формирования и степени поражения структурных изменений больших полушарий головного мозга и мозжечка, как наиболее чувствительных структур к отравлению угарным газом, а также осуществления исследований по усовершенствованию установления основной и непосредственной причин смерти и обоснованию танатогенеза, основанные на квалифицированном исследовании морфологических особенностей и степени поражения структурных изменений указанных структур при смерти от отравлений угарным газом на фоне острой алкогольной интоксикации и термической травмы имеют важное научно-практическое значение.

В нашей стране предпринимаются конкретные меры по созданию качественной системы здравоохранения, которая позволит сохранить и улучшить здоровье населения, в том числе и для повышения качества ранней диагностики и предотвращения преждевременной смерти от различных факторов. В этом направлении, в соответствии с пятью приоритетными направлениями Республики Узбекистан на 2017–2021 годы обозначены задачи по повышению медицинских услуг на новый уровень, «... повышение удобства и качества специализированных медицинских услуг, дальнейшее реформирование системы экстренной и неотложной помощи, профилактика инвалидности ...»<sup>2</sup>. Для реализации этих задач целесообразным является проводить исследования головного мозга и мозжечка по усовершенствованию методов оценки танатогенеза

<sup>1</sup> Kinoshita H, Türkan H., Vucinic S. et al. Carbonmonoxidepoisoning. ToxicolRep. 2020;7:169–173

<sup>2</sup> Ўзбекистон Республикаси Президентининг 2017 йил 7 февралдаги ПФ–4947 сон «Ўзбекистон Республикасини янада ривожлантириш бўйича Ҳаракатлар стратегияси тўғрисида»ги Фармони.

и эффективности диагностики причины смерти при различных вариантах отравления угарным газом.

Данное диссертационное исследование в определенной степени служит выполнению задач, предусмотренных в Указах Президента Республики Узбекистан № УП-4947 «О Стратегии действий по дальнейшему развитию Республики Узбекистан» от 7 февраля 2017 года, № УП-5590 «О комплексных мерах по коренному совершенствованию системы здравоохранения Республики Узбекистан» от 7 декабря 2018 года, и в Постановлениях Президента Республики Узбекистан № ПП-3071 «О мерах по дальнейшему развитию специализированной медицинской помощи населению Республики Узбекистан на 2017–2021 годы» от 20 июня 2017 года, № ПП-4049 «О мерах по дальнейшему совершенствованию деятельности судебно-медицинской службы Министерства здравоохранения Республики Узбекистан» от 4 декабря 2018 года, № ПП-4310 «О мерах по дальнейшему развитию системы медицинского и фармацевтического образования и науки» от 6 мая 2019 года, а также в других нормативно-правовых документах, принятых в данной сфере.

**Соответствие исследования приоритетным направлениям развития науки и технологий Республики Узбекистан.** Диссертационное исследование выполнено в соответствии с приоритетными направлениями развития науки и технологий Республики Узбекистан по разделу VI. «Медицина и фармакология».

**Степень изученности проблемы.** Несомненная актуальность проблемы отравления угарным газом привела к проведению исследований ее проявлений в организме. Отдельные исследования посвящены к изучению судебно-медицинских аспектов изменений в головном мозге при отравлении угарным газом (Богомолова И.Н., 2007; Остапенко О.Ю., 2012; Baud F. et al., 2017; Ku C.H. et al., 2019; Kinoshita H. et al., 2020). Центральная нервная система является наиболее чувствительной к действию угарного газа и полагают, что в большинстве случаев смерть наступает по асфиктическому типу от паралича дыхательного центра (Лужников Е.А., 2010; Соколова Н.А., 2011; Guo D. et al., 2020). Судебно-медицинская диагностика смертельных отравлений угарным газом в настоящее время основывается на макро- и микроскопических изменениях в органах и тканях, а также на количественном содержании карбоксигемоглобина в крови у пострадавших и клинико-лабораторных данных. Однако, эти данные не всегда позволяют обосновать судебно-медицинский диагноз и танатогенез данного состояния. Причинами затруднений в диагностике являются необычные источники угарного газа или обстоятельства отравления, отсутствующие или слабо выраженные макро- и микроскопические признаки, низкая концентрация карбоксигемоглобина в крови, либо имеющиеся конкурирующие и сопутствующие состояния,



прежде всего наличие у пострадавших острой алкогольной интоксикации и признаков поражений термическим фактором (Богомолова И.Н., 2007; Лысенко В.И. и соавт., 2017; Борисевич С.Н., 2019; Guo J. et al., 2014; Jeon S.B. et al., 2018). До настоящего времени нет единого мнения по вопросам течения сочетанного отравления угарным газом с алкогольной интоксикацией. Одни авторы указывают на утяжеление течения отравления угарным газом при наличии алкогольной интоксикации, а другие отмечают, что при легкой степени алкогольного опьянения и отравлении угарным газом уровень токсичности последнего снижается, однако при повышенной концентрации этанола, происходит синергизм данных состояний (Саляхова Р.М. и соавт., 2002; Искандаров А.И., Абдукаримов Б.А., 2009; Ruas F. et al., 2014; Sekiya K. et al., 2019).

В Узбекистане проведено ряд научно-исследовательских работ в сфере судебной медицины: судебно-медицинская оценка повреждений органов брюшной полости и забрюшинного пространства (Хван О.И., 2017); экспертная оценка дерматоглифики при сахарном диабете (Рузиев Ш.И., 2017); судебно-медицинская оценка острых отравлений угарным газом на фоне алкогольного опьянения (Искандаров А.И., Абдукаримов Б.А., 2010) церебральный, экстрацеребральный танатогенез при черепно-мозговой травме (А.С. Машарипов, 2020); однако особенности, степени и танатогенетические основы структурных изменений головного мозга, как наиболее чувствительного органа к отравлениям, при отравлениях угарным газом на фоне сопутствующих или конкурирующих состояний не изучены. Из-за недостаточности изучения танатогенетических аспектов различных видов отравлений угарным газом, до настоящего времени не разработаны критерии по обоснованию основной и непосредственной причин смерти пострадавших. Таким образом, до настоящего времени не имеется достаточных сведений для обоснования основной и непосредственной причин смерти данного состояния, так как не выяснены многие аспекты его танатогенеза; не разработаны дифференциально-диагностические признаки отравления угарным газом, особенно в сочетании его с такими состояниями, как острая алкогольная интоксикация, термическая травма; практически отсутствуют данные по установлению танатогенеза отравления угарным газом в случаях сочетания его с термической травмой; не в полной мере изучена роль сосудисто-тканевых структур головного мозга в танатогенезе при интоксикациях угарным газом.

**Связь диссертационного исследования с планами научно-исследовательских работ высшего образовательного учреждения, где выполнена диссертация.** Диссертационное исследование выполнено в соответствии с планом научно-исследовательских работ Самаркандского государственного медицинского института №2304530

«Оценка механогенеза и танатогенеза при травмах, вызванных комбинированными факторами» (2018-2021гг).

**Целью исследования** является танатогенетическая оценка структурных изменений головного мозга при отравлении угарным газом.

**Задачи исследования:**

определить морфологические и морфометрические особенности и степень поражений структур больших полушарий головного мозга и мозжечка при смерти от отравления угарным газом;

оценить морфологические и морфометрические особенности и степень поражения структур больших полушарий головного мозга и мозжечка при летальных исходах, связанных с отравлением угарным газом на фоне острой алкогольной интоксикации и термической травмы;

выявить различия морфологических и морфометрических особенностей и степень поражения структур головного мозга и мозжечка при смерти от отравления угарным газом, в зависимости от присутствия указанных фоновых или конкурирующих состояний;

разработать рекомендации для установления основной и непосредственной причин смерти и оценки танатогенеза при различных видах отравлений угарным газом.

**Объектами исследования** явились головной мозг и мозжечок от 117 трупов лиц, погибших от разных видов отравлений угарным газом, результаты клинико-лабораторных исследований, материалы предварительного дознания и следствия, результаты заключений экспертизы трупов, судебно-химических, судебно-гистологических исследований (2019-2020гг.).

**Предметы исследования.** Для оценки различных проявлений танатогенеза взяты и исследованы кусочки из области больших полушарий головного мозга и мозжечка лиц погибших от разных видов отравлений угарным газом - структуры нейронов, сосудов и тканей – нейроны, глиальные клетки, нейропиль, сосуды, содержимое сосудов, перипеллюлярные и периваскулярные пространства.

**Методы исследования.** В исследовании применены катанестические, макроскопические, клинические, судебно-гистологические, судебно-химические, морфометрические и статистические методы исследования.

**Научная новизна исследования заключается в следующем:**

выявлены морфологические особенности дистрофических поражений сосудистой системы больших полушарий головного мозга и мозжечка и степень поражения структуры этих органов у лиц, погибших от разных видов острого отравления угарным газом;

на основании обнаруженных изменений в структурах больших полушарий головного мозга и мозжечка доказано наступление смерти пострадавших по агональному типу и возрастание степени поражения этих структур при количестве карбоксигемоглобина в крови свыше 60%;

доказано, что при отравлении угарным газом на фоне острой алкогольной интоксикации морфофункциональная несостоятельность в структурах мозга приводит к укорочению агонального периода, что особенно отражается при наличии этанола в крови более 3‰ и концентрациях карбоксигемоглобина в крови свыше 60%;

обосновано, что при отравлениях угарным газом в сочетании его с острой алкогольной интоксикацией и термической травмой спазм сосудов и нарушения реологических свойств крови вызывают тяжелые поражения нейронов вплоть до кариоцитоллиза, в структурах возрастает степень отеков, а в глиальных клетках – формируется состояние дренажной сети.

#### **Практическая ценность исследования.**

позволили провести эффективную судебно-медицинскую экспертизу трупов лиц, умерших от различных видов отравления угарным газом;

рекомендовано к применению в судебно-медицинской диагностике при оценке характера поражений структур больших полушарий и мозжечка при смерти от различных видов отравления угарным газом;

алгоритм по установлению основной и непосредственной причин смерти и оценки танатогенеза при различных вариантах отравления угарным газом рекомендован для применения в судебно-медицинской диагностике;

особенности поражения структуры больших полушарий головного мозга и мозжечка определяет подход к оказанию квалифицированной медицинской помощи пострадавшим людям от различных вариантов отравления угарным газом.

**Достоверность результатов исследования** подтверждается применением научных подходов и методов, методологически правильных проведенных исследований, наличием достаточного количества наблюдений, современностью и применениями взаимодополняющих катамнестических, макроскопических, судебно-гистологических, судебно-химических, морфологических и статистических методов исследований структурных изменений головного мозга и мозжечка при различных видах отравлений угарным газом, а также сопоставимостью результатов с международными и отечественными исследованиями, подтверждениями полученных результатов исследований компетентными структурными органами.

#### **Научная и практическая значимость результатов исследования.**

Научная значимость результатов исследования объясняется тем, что выявленные особенности поражения нейронов, глиальных клеток, кровеносных сосудов, внутрисосудистых содержимых и других структур позволили совершенствовать установления причины смерти людей от различных видов отравлений угарным газом, выявить факторы, влияющие на генез смерти, обосновать и оценить танатогенез отравлений.

Практическая значимость результатов исследования объясняется тем, что созданы основы для разработки диагностических и дифференциально-диагностических критериев по формированию и обоснованию выводов при судебно-медицинских исследованиях нейронов, глиальных клеток, сосудов, внутрисосудистых содержимых и других структур при различных видах отравления угарным газом.

**Внедрение результатов исследования.** На основе полученных результатов по танатогенетической значимости структурных изменений головного мозга при остром отравлении угарным газом:

по результатам научных исследований по судебно-медицинской экспертизе трупов при отравлении угарным газом утверждена «Методика судебно-медицинской экспертизы (исследования) трупов при отравлениях угарным газом» (Заключение № 8н-р/170 Министерства здравоохранения Республики Узбекистан от 9 октября 2020 года). В результате показаны пути улучшения качества судебно-медицинской экспертизы трупов и позволило систематизировать исследования по обоснованию танатогенеза отравления угарным газом.

на основе научных исследований по судебно-гистологическим изменениям головного мозга при отравлениях кровяными ядами утверждена «Методика судебно-гистологического исследования головного мозга при отравлениях кровяными ядами» (Заключение № 8н-р/170 Министерства здравоохранения Республики Узбекистан от 9 октября 2020 года). В результате были определены пути повышения качества судебно-гистологических исследований головного мозга и внутренних органов и позволило систематизировать исследования по обоснованию танатогенеза при отравлениях кровяными ядами, в том числе - угарным газом.

полученные научные результаты по морфологическим и морфометрическим изменениям в структурах больших полушарий головного мозга и мозжечка при различных вариантах отравления угарным газом применяются в сфере здравоохранения, в том числе, в филиалах Республиканского научно-практического центра судебно-медицинской экспертизы Джизакского, Навоийского, Ташкентского областей в морфологических и судебно-гистологических отделах (Заключение № 8н-з/155 Министерства здравоохранения Республики Узбекистан от 12 ноября 2020 года). Полученные результаты позволили сократить время судебно-медицинской экспертизы, снизить экономические затраты, а также улучшить и обосновать качество судебно-медицинской экспертизы.

**Апробация работы.** Результаты исследования обсуждались на 7 научных конференциях, в том числе на 3 международных и 4 республиканских научных конференциях.

**Публикация результатов исследования.** По теме диссертационной работы опубликованы 24 научные работы, из них 11 журнальных статей,

в том числе 2-е в зарубежных и 9 в республиканских научных журналах рекомендованных для публикации основных научных достижений диссертаций Высшей аттестационной комиссией Республики Узбекистан.

**Структура и объем диссертации.** Содержание диссертации состоит из введения, четырех глав, заключения, списка использованной литературы и приложений. Объем диссертации 101 страницы.

## ОСНОВНОЕ СОДЕРЖАНИЕ ДИССЕРТАЦИИ

Введение содержит актуальность и востребованность темы исследовательской работы, сформулирована цель и поставлены задачи, отражены объект и предмет исследования, приведено соответствие исследования приоритетным направлениям развития науки и технологий Республики Узбекистан, изложены научная новизна и практические результаты исследований, раскрыты теоретическая и практическая значимость полученных результатов; даны сведения по внедрению результатов исследований в практику, по опубликованным работам и структуре диссертации.

В первой главе **«Современное состояние проблемы отравления угарным газом, актуальные судебно-медицинские аспекты, пути их решения»**, состоящей из четырех подглав, приведены результаты детального анализа данных мировой литературы по участию и роли структуры головного мозга в танатогенезе отравлений. Подчеркивается недостаточность сведений в литературе по изучаемой проблеме, а также противоречивость сведений по отдельным вопросам и не систематизированных имеющихся материалов по оценке танатогенеза и установления причины смерти лиц при разных видах отравлений угарным газом.

Во второй главе диссертации **«Материалы и методы оценки судебно-медицинских аспектов отравления угарным газом»** дано описание материала и методов исследования. С целью решения поставленных задач исследован головной мозг (ГМ) и мозжечок от 117 трупов лиц, погибших от различных видов отравления угарным газом (СО). В зависимости от причины смерти, присутствия фоновых (конкурирующих) состояний исследуемый материал был распределен на 4 группы: 1-я группа – смерть от отравления СО – 78 случаев; 2-я группа – смерть от отравления СО на фоне острой алкогольной интоксикации (ОАИ) – 21 случай; 3-я группа – смерть от отравления СО на фоне термической травмы – 10 случаев; 4-я группа – смерть от отравления СО на фоне термической травмы и ОАИ – 8 случаев. Среди умерших преобладали лица мужского пола и составили 68% (79 случая), женского 32% (38 случая). С учетом возрастной классификации, данное

патологическое состояние с большим перевесом застало трудоспособный возраст.

По результатам судебно-химических анализов, проведенных газохроматографическим методом у лиц, погибших от отравления СО на фоне ОАИ, выявлялось наличие этанола в крови и моче в 21 случае. При этом у большинства из них концентрация алкоголя в крови составила до 3‰-15 случаев и лишь у 4 погибших – свыше 3‰, однако в 2 случаях этиловый спирт определялся только в моче (1.05‰ и 0.55‰). В группе отравлений СО на фоне термической травмы ОАИ регистрировалось 8 случаев. Из них у 4 погибших, наличие этилового спирта составило до 3‰, свыше 3‰ – у остальных 4.

Материалом для исследования послужили следующие отделы ГМ: кора, подлежащее белое вещество из лобно-теменной части и мозжечок. Кусочки из отмеченных выше областей были фиксированы в 10% нейтральном формалине, затем проводились через спиртовую батарею, залиты парафином и окрашены гематоксилином и эозином, методами Ван Гизона, Ниссля и по Маллори.

Исследования проводили в 2-х этапах: при первом этапе применяли визуальную микроскопию с комплексом гистологических методик. Второй этап включал морфометрическую и статистическую обработку полученных результатов.

Проведена количественная оценка состояний нейронов, глиальных клеток, состояний сосудов и внутрисосудистого содержимого, перипеллюлярного пространства (ПЦП) и периваскулярного пространства (ПВП); определение тяжести поражения (ТП), объема поражения (ОП) и степени поражения (СП) нейронов, основанные по методике А.И.Чубинидзе, с применением ЭВМ программы; при оценке состояний глиальных клеток определены глиальный индекс, с помощью окулярной линейки Д.В.Богомолова; плотности расположения нейронов и нейроглии на стандартной площади; вычисления глио-нейрональных, нейрону-нейрональных, глио-глиальных отношений в коре; определение ПЦО и ПВО проводили точечным методом и соотношение между ними; определение отека белого вещества, также изучали точечным методом во всех изученных отделах ГМ с применением точечной сетки Г.Г.Автандилова. При этом были использованы малые квадраты, каждый из которых состоял из 25 точек; в процессе микроскопического исследования помимо качественного описания структур ГМ, изменения структурных отделов ГМ, оценивали по 5 балльной шкале от 0 до 4.

Светооптические препараты изучали и фотографировали с использованием микроскопа «Leica GME» (Leica, Индия), сопряженного с цифровой камерой «Leica EC3» (Leica, Сингапур), и с компьютером Pentium IV. Обработка фотографий проводилась с помощью прикладных программ Windows Professional.

С целью обработки математических данных был применен метод Стьюдента. Производилось определение средней арифметической  $M$ , средней ошибки относительных величин  $m$  и коэффициента достоверности разности  $t$ . Использованы субпрограммы программного продукта Microsoft Excel 97, а также StatPlus 2007 Professional в разделе описательной статистики, определения стандартных отклонений и сравнения выборок.

В третьей главе диссертации «**Морфология головного мозга при различных видах отравлений угарным газом**» состоящей из четырех подглав, приведены результаты микроскопического исследования структуры ГМ и мозжечка при разных видах отравлений СО.

Первая группа включает в себя материал, взятый от 78 трупов лиц, погибших от отравления СО. Концентрация карбоксигемоглобина (НbСО) в крови у погибших наблюдалась в диапазоне 29.58% – 87%.

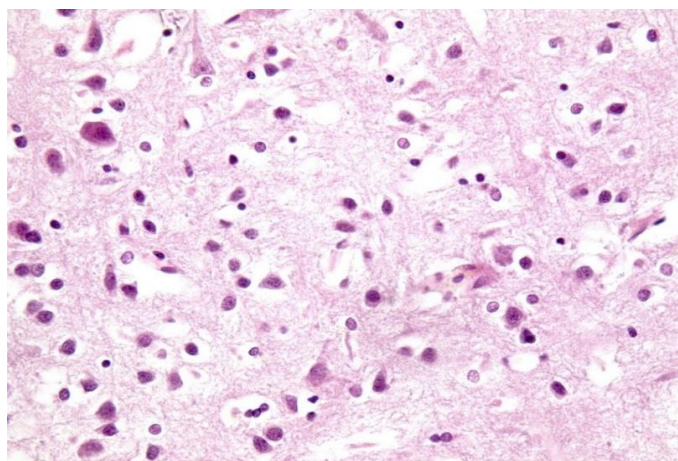
При микроскопическом исследовании коры и подкоркового белого вещества ГМ выявлено, что в мягкой мозговой оболочке (ММО) выявляются резко выраженный отек, деструкция волокнистого и клеточных элементов. Коллагеновые волокна в ММО набухшие, гомогенизированные. Наблюдается некоторое утолщение арахноэндотелия за счет умеренной пролиферации клеток. В соединительнотканых волокнах встречались единичные эритроциты и обычное количество местных клеток с набухшими и бледно окрашенными ядрами, среди которых много крупных клеток неправильной овальной формы с эксцентрично расположенным ядром, зернистой цитоплазмой розового цвета, наблюдались и округлые формы этих клеток. Сосуды всех типов и калибров оболочки полнокровные, отмечаются стаз крови, отделение форменных элементов крови (ФЭК) от плазмы, однако в них форменных элементов мало. В некоторых сосудах явления сладжа. Между ММО и веществом мозга за счет отека выявляется расширенное пространство, также расширенное пространство вокруг радиальной артерии. Адвентиций артерий и меньше вен оболочки с явлениями умеренной коллагенизации. В веществе мозга выявлено выраженное кровенаполнение сосудов микроциркуляторного русла (МЦ-русла), эритроциты в них разделены небольшими участками плазмы, отмечались очаги диапедезы эритроцитов. В результате преципитированных (выпавших в осадок) белков плазмы, гемолизированных эритроцитов формируется в сосудах МЦ-русла гиалиновый тромб. Периваскулярный отек разграничивал стенки сосуда от мозговой ткани, образуя щели. Артерии и вены неравномерно кровенаполнены, эндотелий характеризовался где-то умеренно набухшим, гиперхромным, слабо пикноморфным. Венозная гиперемия с внутрисосудистыми стазами и агглютинацией эритроцитов, стазами плазмы, местами с участками, напоминающими «гиалиновые тромбы». Мелкие экстравазаты из округлых контурированных эритроцитов.

Структура нейроцитов подверглась дистрофическим изменениям, в виде набухания клеток, укорочением отростков, отмечались нечеткость контуров ядер и протоплазм, наличие хроматолиза. Нередко встречались гиперхромно-сморщенные нейроциты, где ядро почти не контурировалось, клетки-тени, тающие нейроциты, нейронофагия. Отмечалась оживленная реакция со стороны глиальных клеток с формированием немногочисленных дренажных форм, сателлитоз, перицеллюлярный отек глии (см.рис.1).

На препаратах по Нислю в коре ГМ при отравлении СО с возрастанием концентрации НbСО в крови, дистрофические изменения и поражения нейронов приобретают более выраженный характер. Что проявляются увеличением количества тающих нейроцитов и клеток-теней.

В мозжечке – ММО полнокровна. Нейроны ганглионарного слоя увеличены в размерах, отростки, набухшие с тяжелыми дистрофическими изменениями, клетки-тени, «выпадения» грушевидных клеток. Умеренное содержание клеток глии на единице площади препаратов. ПВП и ПЦП расширены с небольшим содержанием крошковатых слабо-эозинофильных масс в них. Участки периваскулярной rareфикации с крибозом нейропиля. Венозная гиперемия с внутрисосудистыми стазами и агглютинацией эритроцитов, стазами плазмы, обильными экстравазатами из округлых контурированных эритроцитов.

Степень выраженности сосудисто-тканевых изменений в структурах ГМ имела зависимость от концентрации НbСО в крови. Интенсивность поражений структуры сосудов и нервной ткани возрастает при содержании НbСО в крови 60% и выше.



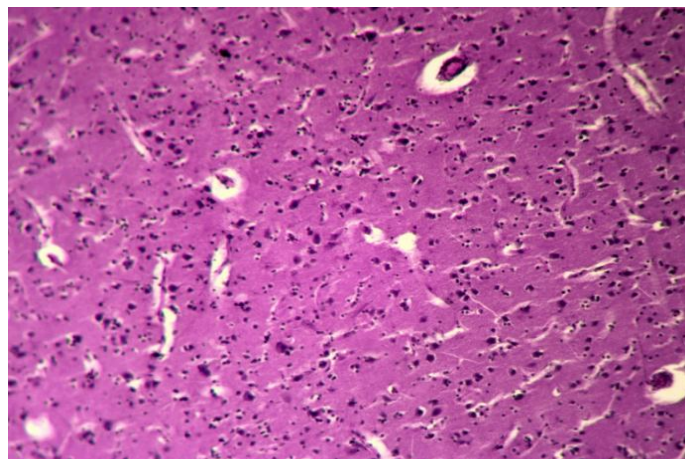
**Рис. 1. Кора ГМ. Выраженный ПЦО, порозный нейропил, тяжелое поражение нейронов: пикноз, кариоцитоллиз. Окраска гематоксилином и эозином.**

**Об.40, ок.10. (НbСО – 82%, ж – 32 года).**

Результаты визуального микроскопического исследования 2 группы (21 случай), коры с подлежащим белым веществом ГМ. Отмечается набухание и



отек ММО, не равномерное полнокровие сосудов МЦ-русла. Стенки артерий крупного и среднего калибров утолщены, их слои четко не определяются. В их просвете наблюдается скопление мелкозернистой массы, представляющей коагулянт плазмы. Однако вены оболочки тонкостенные, в которых определяется агрегация эритроцитов и лейкоцитов. Отмечаются периваскулярные кровоизлияния и диапедезы эритроцитов. В коре больших полушарий ГМ крупные артерии, стенки которых также характеризуются набуханием, утолщением. При этом слои стенки не определяются, отмечается нарушение их структурной организации и частичная деструкция, просвет в них узкий или неправильной формы. Это характеризует дистонию артерий. На фоне полнокровия сосудов, отмечаются расслоение плазмы и форменных элементов клетки, плазмостазы. Слабые и умеренные плазморрагии. Отмечается полнокровие в крупных венах, где чередование агрегатов форменных элементов крови и плазмы. В сосудах средних и мелких вен полнокровие было не равномерным. Гипохромные и гиперхромные ядра эндотелий. ПВП расширены. Иногда в сосудах МЦ-русла определяется плазма или обесцвеченные эритроциты. В коре с подлежащим белым веществом венозная гиперемия с внутрисосудистыми стазами и агглютинацией эритроцитов, стазами плазмы. Выраженное расширение ПВП. Сетчатость нейропиля. Диффузное разрастание глиальных элементов. Нейроны вещества головного мозга изменены по типу острого набухания. Наблюдается увеличение размеров части клеток, набухание отростков, в отдельных клетках ишемии. Гиперхромность, деформация ядра клеток, истончение отростков. Клетки-тени. Отмечается повышенное содержание клеток глии, с признаками сателлитоза (см.рис. 2). В мозжечке сосуды ММО полнокровны. В венах коры мозжечка стаз, агглютинация эритроцитов. В ганглионарном слое нейроны подвержены тяжелым дистрофическим изменениям по типу острого набухания. Отмечаются клетки-тени. Наблюдается выраженный ПВО и ПЦО. Глиальные клетки в умеренном количестве.



**Рис. 2. Кора ГМ. Выраженный ПВО, ПЦО. Дистрофические поражения нейронов. Клетки-тени. Окраска гематоксилином и эозином. Об.10, ок. 10.**

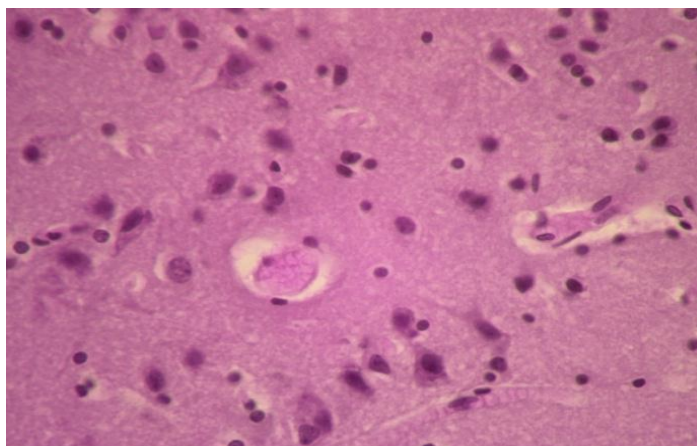
Исследования показали, что выраженность сосудисто-тканевых изменений в структурах коры и подкоркового белого вещества ГМ и мозжечка были обусловлены токсическими воздействиями СО и этанола, интенсивность изменений возрастала при высоких концентрациях НbСО в крови 60% и выше, концентрацией этанола в крови 3 промилле и выше.

Таким образом, в наблюдениях этой группы выявлены наиболее выраженные поражения сосудисто-тканевых структур, однако интенсивность поражений была выражена в структурах сосудов.

При микроскопическом исследовании ГМ из 3 группы (10 случаев) выявлено: ММО отечная, в ней определяется обычная структура соединительной ткани. Встречались единичные лимфоидные элементы, единичные макрофаги и небольшие диффузные скопления рыхло расположенных эритроцитов. Просветы многих сосудов разных типов и калибров не полнокровны. В коре кровенаполнение сосудов было неравномерным, местами малокровны. Венозная гиперемия с внутрисосудистыми стазами и агглютинацией эритроцитов, отсутствие плазмы. Стенки сосудов МЦ-русла в большинстве случаев спавшиеся, но местами в капиллярах эритроциты набухшие, располагаются в виде монетных столбиков, отмечаются стазы, а гиалиновые тромбы проявлялись редко. Выражен криброз мозгового вещества с расширением периваскулярных и перицеллюлярных пространств в виде оптических пустот с небольшим содержанием крошковатых слабо-эозинофильных масс. Мелкие экстравазаты из единичных округлых эритроцитов. Отмечаются признаки острого набухания нейроцитов, в виде увеличения их тел, укорочения и утолщения отростков. Выраженный хроматолиз, кариопикноз, кариолизис, цитолиз. Контуры клеток нечеткие, в цитоплазме вакуолизация. Гиперхромные, сморщенные невротиты наблюдались в преобладающем количестве. Отмечается периневрональный отек, видны оксифильные тяжи, плотность нейропиля. Со стороны глиальных клеток на большом протяжении препаратов отмечается их оживленная реакция со слабым намеком на формирование дренажных форм, явления сателлитоза, нейронофагии. В некоторых случаях глиоциты ориентированы вокруг некоторых сосудов. Ядра гиперхромные, пикнотичные, имеются небольшие глиальные узелки (см.рис.3). Изменения в мозжечке представлены следующими признаками - в ММО сосуды умеренного наполнения. Набухание отростков с тяжелыми дистрофическими изменениями нейронов. Клетки-тени грушевидных клеток до 1/3 полей зрения. Умеренное количество глиальных элементов. ПВП и ПЦП расширены. Отмечается венозная гиперемия с внутрисосудистыми стазами и агглютинацией эритроцитов, стазами плазмы.

Таким образом, исследования случаев отравлений СО на фоне термической травмы, отражают неравномерное, местами малокровные сосуды. Некоторые мелкие сосуды заполнены полностью эритроцитами, плазмы нет. Отмечаются стазы и спазм сосудов. В сосудах отмечаются

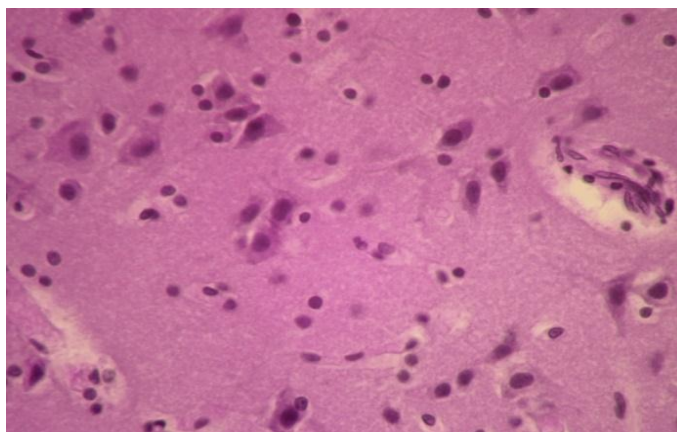
эритроцитарные тромбы. Признаки острого набухания нейроцитов. Контуры нейронов нечеткие. В цитоплазме вакуолизация. Выраженный хроматолиз, кариопикноз, кариолизис, цитолиз, гиперхромные сморщенные невротиты.



**Рис. 3. Кора ГМ. Увеличение части клеток нейронов, укорочение отростков. Кариопикноз. Оживленная реакция глиальных клеток. Окраска гематоксилином и эозином. Об.40.ок10.**

Микроскопическая картина 4 группы (8 случаев): в сосудах ММО содержится мало ФЭК, в некоторых явления сладжа. В просвете артерий отмечаются агрегаты эритроцитов. Наблюдается ПВО. В коре ГМ средние и мелкие артерии коры ГМ спазмированы. В сосудах эритроциты набухшие, прилегают друг к другу, слипшиеся, явления стаза. В эндотелии сосудов ядра набухшие, резко суживают просвет, эритроцитарные тромбы. Выраженный ПВО. Сосуды МЦ-русла расширены неравномерно полнокровны. В коре вокруг многих нейронов отмечается расширенное ПЦП. Молекулярный слой набухший, разрыхлен, окрашивается гомогенно. Проявляются гидропические изменения нервных клеток, явления кариолиза и цитолиза. Видны «тающие клетки». В нейронах отмечается деформация ядер клеток, их гиперхромность, истончение отростков. Нейроны пикноморфные. Отмечается диффузное разрастание глиальных элементов, сателлитоз, отек цитоплазмы глиоцитов. Некоторые ядра олигодендроцитов пикнотичные. Отмечаются участки периваскулярной rarefакции с крибозом нейропиля. В белом веществе полушарий ГМ, не отмечается упорядоченного расположения нервных волокон, ограниченных олигодендроцитами. Просветы артерий разного диаметра спавшиеся, в них определяются небольшое количество эритроцитов. В капиллярах эндотелий с крупными ядрами. Венулы растянуты эритроцитами. Нейроглия приобретает дренажную форму, лежит беспорядочно и образует группы, часто встречаются клетки микроглии (см.рис.4). В мозжечке – ММО умеренно полнокровна, в сосудах стаз. Отмечается увеличение размеров части клеток, набухание отростков нейронов. Наблюдаются клетки-тени. Оживленная реакция со стороны глиальных клеток. Периваскулярные и перичеселлюлярные

пространства расширены с небольшим содержанием крошковатых слабо-эозинофильных масс в них. Отмечаются внутрисосудистые стазы и агглютинация эритроцитов.



**Рис. 4. Кора ГМ. Реакция глиальных клеток. Мелкие экстравазаты из единичных округлых эритроцитов. Дистрофические изменений нейронов. Окраска гематоксилином и эозином. Об.40.ок10.**

Таким образом, результаты микроскопического исследования при отравлении СО на фоне термической травмы и при сочетании с алкогольной интоксикацией выявлены в структурах ГМ неравномерное полнокровие с преобладанием в сосудах артериального типа и МЦ-русла, внутрисосудистые стазы и агглютинация эритроцитов. Выраженный отек коры и подкорковой области. В коре ГМ во всех слоях наблюдались выраженные изменения нейронов, в виде острого набухания, также наличие клеток-теней и тающих невроцитов. Гиперхромные сморщенные невроциты, проявления кариоцитолита.

Выявленные изменения в структурах ГМ и мозжечка 4-ой группы по сравнению с результатами исследований предыдущих 1-2 и 3 групп, характеризовались более выраженными сосудисто-тканевыми изменениями. Преобладало большое количество клеток-теней, тающих нейронов по сравнению с дистрофически измененными нейронами. Глиальные клетки располагались в хаотичном порядке.

Резюмируя результаты визуального микроскопического исследования, можно сказать, что несмотря на имеющиеся некоторые особенности нарушения внутримозгового кровообращения и поражения структуры нервной ткани, в зависимости от видов отравлений СО, выявленные микроскопические изменения не позволяют составить достаточно отчетливое впечатление о характере и динамике этих реакций и, следовательно, можно использовать их как базу для диагностики отравления СО. Возможными причинами этого являются анатомо-функциональные особенности кровоснабжения разных отделов ГМ и топографические слои мозга, с другой – большая вариабельность признаков, в связи с возможным влиянием таких факторов, как острая алкогольная интоксикация, термическая травма. Таким

образом, ощущается необходимость применения морфометрического исследования.

В четвертой главе диссертации «**Морфометрическая характеристика структуры головного мозга при различных видах отравлений угарным газом**» состоящей из четырех подглав, приведены результаты морфометрических методов исследования отделов ГМ при отравлениях СО на фоне сопутствующих или конкурирующих состояний.

В процессе морфометрического исследования структур полушарий ГМ при остром отравлении СО на фоне сопутствующих или конкурирующих состояний, случаи были разделены на четыре группы, в свою очередь первая была разделена на две подгруппы. Первая подгруппа (N1) составила 20 случаев, где HbCO составлял менее 60%. Вторая подгруппа (N2) HbCO более 60% - 58 наблюдений. Третью группу (N3) составил 21 случай острого отравления СО на фоне ОАИ. Четвертую (N4) и пятую (N5) группы составили 18 случаев отравления СО на фоне термической травмы, из них 8 случаев сопровождалось отравлением СО на фоне термической травмы в сочетании с ОАИ.

По результатам исследований 1-й подгруппы морфометрически выявлен показатель ТП 36,33% ( $P < 0,05$ ) при концентрациях HbCO в крови менее 60%. При концентрациях HbCO в крови более 60% ТП составила 40,16% ( $P < 0,01$ ). Показатели ОП при концентрации HbCO в крови менее 60% (N1 ( $P < 0,001$ )) и более 60% (N2 ( $P < 0,01$ )), были ниже и располагались в пределах 76,47–77,57%. В тоже время показатели СП располагались в пределах 56,4–58,86%. По результатам второй группы определено, что ТП составляла самые низкие показатели (N3 – 26,16% ( $P < 0,05$ )). Однако ОП имел высокий процент по сравнению с другими группами (N3 – 90,21% ( $P < 0,05$ )). СП также определялась в диапазоне 58,59%. Морфометрические показатели 3 группы показатели, что случаи отравления СО на фоне термической травмы характеризуются: ТП составила (N4 – 40,57% ( $P < 0,01$ )), ОП (N4 ( $P < 0,01$ )) процент был ниже и располагался в пределах 71,61–77,57%, СП располагались в пределах 57,49%. В 4 группе ТП составляла 28,42% ( $P < 0,001$ ), ОП определялся в диапазоне (N5 – 84,57% ( $P < 0,001$ )), СП также, как и в предыдущих группах в пределах 57,49%.

При анализе данных этих групп получены следующие результаты со стороны нейронов: ТП во второй подгруппе (N2) и четвертой (N4) группе составила 40,16% ( $P < 0,01$ ) и 40,57% ( $P < 0,01$ ) соответственно. ОП наблюдался при отравлении СО на фоне ОАИ (N3 – 90,21% ( $P < 0,005$ )) и термической травме в сочетании с ОАИ (N5 – 84,57% ( $P < 0,001$ )). При интерпретации полученных данных СП, показатели располагались в пределах 56,4–58,59%.

Средний показатель глиального расстояния ( $L_{г\text{л}}$ ) в N1, N3 и N5 группах составило 12,1–12,75 мкм, более меньшее расстояние в N2 (10,05 мкм) и N4 (11,16 мкм) группах. Изменения со стороны глиальной плотности ( $P_{г\text{л}}$ ), достоверное изменение наблюдалось только в первой группе (N1) и составило  $0,009 \pi^{-1} \text{мкм}^{-2}$ . В остальных четырех группах составило  $0,01 \pi^{-1} \text{мкм}^{-2}$ .

<sup>2</sup> Самый низкий показатель отношения глиальной плотности к среднему глиальному расстоянию ( $P_{гг}/L_{гг}$ ) определен в N5 группе, а самый высокий в N2 группе.

Существует значительная разница между морфометрическими показателями площади нейронов ГМ и перицеллюлярными пространствами (ПЦП) людей, умерших от отравления СО, с площадью нейронов 59% и площадью ПЦП 41%. Площадь, занимаемая пространством вокруг сосуда, больше ( $2,43 \pm 0,16$ ), а площадь, занимаемая сосудом, меньше ( $1,5 \pm 0,16$ ). При отравлении СО на фоне алкогольной интоксикации, с содержанием этилового спирта до 0,3‰ площадь, занимаемая нейроном, составляет 54%, а площадь перицеллюлярного пространства – 46%. Площадь, занимаемая кровеносными сосудами, составляет 41%, а пространство вокруг сосуда – 59%. При интоксикации СО с содержанием алкоголя более 3‰ площадь, занимаемая нейроном, составляет 53%, а площадь ПЦП – 47%. Площадь, занимаемая кровеносными сосудами, составляет 40%, а пространство вокруг сосуда - 60%. При сравнении первой и второй групп разница между нейронами и ПЦП составила 0,47, что составило 0,28 при содержании алкоголя менее 3‰ и 0,27 при содержании алкоголя более 3‰. Разница между сосудом и ПВП в первой группе составила 0,93, а во второй – 0,54 и 0,73 соответственно.

Изложенное указывает на то, что площадь, занимаемая нейронами в мозге людей, умерших от отравления СО, намного больше, чем площадь, занимаемая ПЦП. При содержании алкоголя менее 3‰ и при отравлении СО площадь, занимаемая нейроном, относительно больше, при содержании алкоголя более 3‰ площадь, занимаемая нейроном, значительно больше, а доля ПЦП меньше. Таким образом, основные изменения проявляются по мере увеличения количества алкоголя и заключаются в том, что нейроны и изменения вокруг них играют важную роль в танатогенезе. В этих двух группах при сравнении морфометрических параметров сосудов и ПВП наблюдалось меньшее расширение ПВП, когда содержание алкоголя было менее 3‰. Когда оно больше 3‰, площадь, занимаемая нейроном, почти равна площади первой группы. Следовательно, периваскулярный отек усиливается при увеличении показателей алкоголя в крови пострадавших.

В третьей группе площадь, занимаемая нейроном, больше, а площадь, занимаемая перицеллюлярным пространством, меньше. В этой группе площадь сосудов составляла 61,5%, а периваскулярное пространство - 37,5%. Это свидетельствует о слабом развитии отека вокруг сосудов и нейронов при сочетании отравления СО и термической травмы. Соотношение нейронов ГМ и ПЦП в ГМ людей, умерших от употребления алкоголя, отравлении СО и термической травме 56/44 %. Пропорция сосуда и пространства вокруг него составляет 35/65%.

Употребление алкоголя увеличивает периваскулярный отек при отравлении СО в сочетании с термической травмой. У людей, умерших от отравления СО и лечения в больнице, площадь, занимаемая нейроном, была

одинаковой, а пространство вокруг сосуда (66%) занимало большую площадь, чем сосуд (36%). Площадь, занимаемая нейронами в ГМ людей, умерших в больнице из-за отравления СО и термической травмой, составила 58,8%, а ПЦП – 41,2%. Доля сосудов составляет 32%, а доля ПВП – 68% (таблица 1).

**Таблица 1**

**Морфометрические параметры ПВО и ПЦО в ГМ**

Группа		Периваскулярный отек	сосуд	Перицеллюлярный отек	нейрон
<b>Отравление угарным газом</b>		2,43±0,16	1,50±0,16	1,13±0,09	1,60±0,10
<b>Отравление угарным газом и алкогольной интоксикацией</b>	А) до 3 ‰	1,81±0,22	1,27±0,14	1,81±0,12	2,09±0,21
	Б) более 3 ‰	2,18±0,22	1,45±0,16	1,91±0,16	2,18±0,18
<b>Отравление угарным газом и термической травмой</b>		1,50±0,13	2,40±0,15	1,06±0,06	1,75±0,14
<b>Отравление угарным газом, термической травмой и алкогольной интоксикацией</b>		3,25±0,13	1,75±0,25	1,25±0,13	1,58±0,14

**ВЫВОДЫ**

В результате исследования диссертации доктора философии (PhD) на тему: «Танатогенетическая оценка структурных изменений головного мозга при остром отравлении угарным газом» были сформулированы следующие выводы:

1. При остром отравлении угарным газом состояния внутрисосудистой крови с формированием агрегатов, сладжей, тромбов и выраженность периваскулярного отека и перицеллюлярного отека, а также степень дистрофических поражений нервной ткани свидетельствовали об агональном темпе умирания. Интенсивность поражений структур головного мозга возрастает при содержании карбоксигемоглобина в крови свыше 60%, при этом объем поражения нейронов составляет 77,57% (P<0,01).

2. При отравлении угарным газом на фоне острой алкогольной интоксикации, характерные критерии для оценки танатогенеза вызваны морфофункциональной несостоятельностью сосудистой системы мозга, нарушением реологических свойств крови. При этом агональный темп укорачивается, особенно при наличии этанола в крови более 3 ‰ и при высоких концентрациях карбоксигемоглобина в крови 60% и выше - объем поражения нейронов достигает 90,21% (P<0,05).

3. Исследования случаев отравлений угарным газом на фоне термической травмы, отражают более тяжелые поражения сосудисто-тканевых структур головного мозга. В сосудистой системе на фоне неравномерного их кровенаполнения выявляются стазы, формирования эритроцитарных тромбов. В нервной ткани выраженные признаки острого набухания вплоть до образования гиперхромных сморщенных невроцитов, объем поражения нейронов составляет 71,61% ( $P < 0,01$ ).

4. В случае сочетанного отравления угарным газом с термической травмой и острой алкогольной интоксикацией на фоне спазма сосудов и нарушений реологических свойств крови отмечены тяжелые поражения нейронов вплоть до кариоцитолита. Выявляются выраженный отек перицеллюлярного пространства и нейропиля, в белом веществе- оживление глиальной реакции с формированием дренажной сети, объем поражения нейронов составляет в пределах 84,57% ( $P < 0,001$ ).



**ONE-TIME SCIENTIFIC COUNCIL ON AWARDING  
OF SCIENTIFIC DEGREES DSc.04/30.12.2019.Tib.30.03  
AT THE TASHKENT MEDICAL ACADEMY**

---

**SAMARKAND STATE MEDICAL INSTITUTE**

**KIM ANTONINA AMUROVNA**

**THANATOGENIC EVALUATION OF STRUCTURAL  
ALTERATIONS OF THE MAIN BRAIN IN ACUTE  
CARBON MONOXIDE POISONING**

**14.00.24– Forensic Medicine**

**DISSERTATION ABSTRACT  
OF THE OF THE DOCTOR OF PHILOSOPHY (PhD) ON MEDICAL SCIENCES**

**Tashkent – 2021**

The theme of doctor of philosophy dissertation (PhD) was registered at the Supreme Attestation Commission at the Cabinet of Ministers of the Republic of Uzbekistan under number B2020.2.PhD / Tib1274

The dissertation has been prepared at Samarkand State Medical Institute.

The abstract of the dissertation is posted in three languages (Uzbek, Russian and English (resume)) languages on the website of the Scientific Council (www.tma.uz) and Informational and educational portal «ZiyoNet» (www. ziyonet.uz).

**Scientific leader:** **Indiaminov Sayit**  
Doctor of Medical Sciences, professor

**Official opponents:** **Ruziev Sherzod Ibadullaevich**  
Doctor of Medical Sciences, docent.

**Akberganova Kamila Abdikerimovna**  
Candidate of Medical Sciences, docent.


**The lead organization:** **Izhevsk State Medical Academy (Russian Federation).**


The defence will take place on « 7 » July 2021 at 11 at the meeting of one-time Scientific Council awarding the Scientific degree DSc.04/30.12.2019.Tib.30.03. at the Tashkent Medical Academy (Address: 100109, Tashkent city, Farobi str., 2. Phone/Fax: (+99878) 150-78-25, e-mail: tta2005@mail.ru


The dissertation can be reviewed at the Informative Resource Center of the Tashkent Medical Academy (is registered under No. 746). Address: 100109, Tashkent city, Farobi str., 2. Phone/Fax: (+99878) 150-78-25.

Abstract of dissertation sent out on « 13 » June 2021 y.  
(mailing report № 5 on « 23 » June 2021 y.)



  
**G.I. Shaikhova**  
Chairman of the one-time scientific council on awarding the scientific degrees, Doctor of Medical Sciences, professor

  
**I.O. Otajonov**  
Scientific secretary of the one-time scientific council on awarding the scientific degrees, Candidate of Medical Sciences

  
**R.Dj. Usmanov**  
Chairman of the one-time scientific seminar on awarding the scientific degrees, Doctor of Medical Sciences, docent

**The theme of doctor of philosophy dissertation (PhD) was registered at the Supreme Attestation Commission at the Cabinet of Ministers of the Republic of Uzbekistan under number B2020.2.PhD / Tib1274**

The dissertation has been prepared at Samarkand State Medical Institute.

The abstract of the dissertation is posted in three languages (Uzbek, Russian and English (resume)) languages on the website of the Scientific Council ([www.tma.uz](http://www.tma.uz)) and Informational and educational portal «ZiyoNet» ([www.ziynet.uz](http://www.ziynet.uz)).

**Scientific leader:** **Indiaminov Sayit**  
Doctor of Medical Sciences, professor

**Official opponents:** **Ruziev Sherzod Ibadullaevich**  
Doctor of Medical Sciences, docent.

**Akbergenova Kamila Abdikerimovna**  
Candidate of Medical Sciences, docent.

**The lead organization:** **Izhevsk State Medical Academy (Russian Federation).**

The defence will take place on «\_\_\_» \_\_\_\_\_ 2021 at \_\_\_ at the meeting of one-time Scientific Council awarding the Scientific degree DSc.04/30.12.2019.Tib.30.03. at the Tashkent Medical Academy (Address: 100109, Tashkent city, Farobi str., 2. Phone/Fax: (+99878) 150-78-25, e-mail: [tta2005@mail.ru](mailto:tta2005@mail.ru))

The dissertation can be reviewed at the Informative Resource Center of the Tashkent Medical Academy (is registered under No. \_\_\_\_). Address: 100109, Tashkent city, Farobi str., 2. Phone/Fax: (+99878) 150-78-25.

Abstract of dissertation sent out on «\_\_\_» \_\_\_\_\_ 2021 y.  
(mailing report №. \_\_\_\_ on «\_\_\_» \_\_\_\_\_ 2021 y.)

**G.I. Shaikhova**

Chairman of the one-time scientific council on awarding the scientific degrees, Doctor of Medical Sciences, professor

**I.O. Otajonov**

Scientific secretary of the one-time scientific council on awarding the scientific degrees, Candidate of Medical Sciences

**R.Dj. Usmanov**

Chairman of the one-time scientific seminar on awarding the scientific degrees, Doctor of Medical Sciences, docent

## INTRODUCTION (abstract of PhD thesis)

**The aim of the research work:** thanatogenetic assessment of structural changes in the brain in case of carbon monoxide poisoning.

**The objects of the research:** the brain and cerebellum of 117 corpses of persons who died from various types of carbon monoxide poisoning, the results of clinical and laboratory studies, materials of preliminary inquiry and investigation, the results of the conclusions of the examination of corpses, forensic chemical, forensic histological studies appeared (2019-2020y).

**The scientific novelty of the research is as follows:**

revealed morphological features of the vascular system of the cerebral hemispheres and cerebellum, leading to degenerative damage, and the degree of organ damage in persons who died from various types of acute carbon monoxide poisoning;

based on the detected changes in the structures of the cerebral hemispheres of the brain and cerebellum, the agonal rate of death is based on an increase in the degree of damage to these structures when the amount of carboxyhemoglobin in the blood is over 60%;

it has been proven that in case of carbon monoxide poisoning against the background of acute alcohol intoxication, morphofunctional incompetence in the structures of the brain also leads to a shortening of the agonal period, which is especially reflected in the presence of ethanol in the blood of more than 3 концентра and the concentration of carboxyhemoglobin in the blood over 60%;

it is substantiated that in case of poisoning with carbon monoxide in combination with acute alcohol intoxication and thermal trauma, vasospasm and impaired rheological properties of blood cause severe damage to neurons up to karyocytolysis, the degree of edema increases in structures, and a state of the drainage network is formed in glial cells.

**Implementation of research results.** Based on the results obtained, according to thanatogenetic assessment, structural changes in the brain in acute carbon monoxide poisoning, guidelines were approved:

developed based on the results of forensic examinations of corpses in case of carbon monoxide poisoning "Methodology for forensic medical examination (research) of corpses in case of carbon monoxide poisoning" (Conclusion No. 8n-r / 170 of the Ministry of Health of the Republic of Uzbekistan dated October 9, 2020). As a result, on the basis of thanatogenesis of carbon monoxide poisoning, ways of improving the quality of forensic medical examination of corpses were shown, which made it possible to systematically organize expert examinations;

developed on the basis of forensic medical research on forensic histological changes in case of poisoning with blood poisons "Methodology for forensic histological examination of the brain in case of poisoning with blood poisons" (Conclusion No. 8n-r / 170 of the Ministry of Health of the Republic of Uzbekistan dated October 9, 2020). As a result, ways were identified to improve the quality of forensic histological studies of the brain and internal organs, based on the

thanatogenesis of poisoning with blood poisons, including carbon monoxide, and made it possible to systematically organize research;

the obtained scientific results on morphological and morphometric changes in the structures of the cerebral hemispheres of the brain and cerebellum in various types of carbon monoxide poisoning are used in the healthcare sector, including the branches of the Republican Scientific and Practical Center for Forensic Medical Examination of Jizzakh, Navoi, Tashkent regions in morphological and forensic histological departments (conclusion No. 8n-z / 155 of the Ministry Healthcare of the Republic of Uzbekistan dated November 12, 2020). The results obtained made it possible to reduce the time of forensic medical examination, reduce economic costs, as well as improve and substantiate the quality of forensic medical examination.

**The structure and volume of the dissertation.** The dissertation includes an introduction, five chapters, conclusions and a list of references. The volume of the dissertation is 101 pages.

**СПИСОК ОПУБЛИКОВАННЫХ РАБОТ  
ЭЪЛОН ҚИЛИНГАН ИШЛАР РЎЙХАТИ  
LIST OF PUBLISHED WORKS**

**I часть (I қисм; I part)**

1. Ким А.А., Индиаминов С.И., Усаров А.Ж. Медико-социальные аспекты отравлений угарным газом // Журнал Биомедицины и практики. Ташкент, 2020, № 3 – С. 85–92 (14.00.00, №24).

2. Индиаминов С.И., Ким А.А. Поражения структур головного мозга при отравлениях кровяными и обще функциональными ядами // Журнал Биомедицины и практики. Ташкент, 2020, № 3 – С. 74–84 (14.00.00, №24).

3. Ким А.А., Индиаминов С.И., Асатулаев А.Ф. Патоморфология отравлений угарным газом // Журнал Биомедицины и практики. Ташкент, 2020, № 3. -С. 93–98 (14.00.00, №24).

4. Индиаминов С.И., Ким А.А. Методологические основы судебно-медицинской экспертизы трупов при отравлениях угарным газом // Проблемы биологии и медицины. Самарканд, 2020, № 2 (118). – С. 154–156 (14.00.00, №19).

5. Indiaminov S.I., Kim A.A. Morphology of the Brain Structure in Acute Carbon Monoxide Poisoning // American Journal of Medicine and Medical Sciences. American, 2020, № 10 (10).- p. 736-740 (14.00.00, №2).

6. Индиаминов С.И., Ким А.А. Проявления пато- и танатогенеза в структурах головного мозга при отравлениях угарным газом // Медицинские новости. Республика Беларусь, 2020, № 8. – С. 67–69 (14.00.00, №82).

7. Ким.А.А., Индиаминов С.И., Имомов С.Т., Асатулаев А.Ф. Структура смертельных отравлений // Журнал Биомедицины и практики. Ташкент, 2020, № 5 – С. 321 (14.00.00, №24).

8. Индиаминов С.И., Ким А.А., Блинова С.А. Современные аспекты патогенеза отравлений угарным газом // Бюллетень ассоциации врачей. Ташкент, 2020, № 3 (100) – С. 93–96 (14.00.00, №17).

9. Индиаминов С.И., Ким А.А., Ахадов З.Ш. Поражения структуры бледного шара при отравлениях угарным газом // Проблемы биологии и медицины. Самарканд, № 5.1 (123). – С. 205–208 (14.00.00, №19).

10. Ким А.А., Индиаминов С.И., Асатулаев А.Ф. Танатогенетические аспекты отравлений СО // Медицинский журнал Узбекистана. Ташкент, 2020, № 2.- С. 55–57 (14.00.00, №8).

11. Ким А.А., Индиаминов С.И. Морфология структуры головного мозга при отравлении угарным газом в сочетании с термической травмой//Проблемы биологии и медицины. Самарканд, № 5.1 (123). – С. 173–175 (14.00.00, №19).

**II часть (II қисм; II part):**

12. Indiaminov S.I., Kim A.A. Tanatogenetic value of indicators of concentration of carboxyhemoglobin in blood in carbon gas poisoning. // Perspectives of world science and education. Abstracts of IX International Scientific and Practical Conference Osaka, Japan 20-22 May 2020. – С. 72-78.

13. Индияминов С.И., Ким А.А. Морфофункциональные изменения в головном мозге при интоксикациях угарным газом // Современное состояние и перспективы развития судебной медицины и морфологии в условиях становления Евразийского экономического союза. Киргизия, Бишкек, 2020. – С. 57–69.

14. Индияминов С.И., Асатулаев А.Ф., Ким А.А. Поражения структуры сердца и легких при остром отравлении угарным газом // Современное состояние и перспективы развития судебной медицины и морфологии в условиях становления Евразийского экономического союза. Киргизия, Бишкек, 2020. – С. 39-49.

15. Ким А.А. Влияния сопутствующих факторов на тяжесть и исход отравлений угарным газом // 74-й Международной научно-практической онлайн конференции студентов-медиков и молодых учёных, посвященной 90-летию СамМИ. Самарканд, 2020. – С. 405.

16. Ким А.А., Асатулаев А.Ф. Патогенетические поражения внутренних органов угарным газом // 74-й Международной научно-практической онлайн конференции студентов-медиков и молодых учёных, посвященной 90-летию СамМИ. Самарканд, 2020. – С. 405-406.

17. Ким А.А. Судебно-медицинская диагностика смертельных отравлений угарным газом // «Тиббиётнинг долзарб муаммолари» мавзусидаги республика ёшолимлар ва иктидорли талабаларнинг илмий-амалий видеоконференция материаллари. Андижан, 2020. – С. 223.

18. Ким А.А., Асатулаев А.Ф. К вопросу о структуре смертельных отравлений // IV Всероссийская научно-практическая конференция молодых ученых «Актуальные вопросы профилактики инфекционных и неинфекционных болезней: эпидемиологические и гигиенические аспекты». Москва, 21 мая 2020 г. – С. 56-57.

19. Индияминов С.И., Ким А.А. Поражение структуры бледного шара при отравлениях угарным газом // Сборник материалов Международной научно-практической онлайн конференции «Фундаментальная наука в современной медицине». Самарканд, 2020. - С.20-21.

20. Индияминов С.И., Ким А.А. Проявление танатогенеза отравлений угарным газом в головном мозге // Сборник материалов Международной научно-практической онлайн конференции «Фундаментальная наука в современной медицине». Самарканд, 2020. - С.22-23.

21. Ким А.А., Индияминов С.И. Состояние головного мозга при отравлении угарным газом на фоне острой алкогольной интоксикации // Сборник материалов Международной научно-практической онлайн конференции «Фундаментальная наука в современной медицине». Самарканд, 2020. - С.30-31.

22. Ким А.А., Индияминов С.И. Изменения в головном мозге при остром отравлении угарным газом // Сборник материалов Международной научно-практической онлайн конференции «Фундаментальная наука в современной медицине». Самарканд, 2020. - С.31-32

23. Ким А.А., Индиаминов С.И. Методика судебно-гистологического исследования головного мозга при отравлениях кровяными ядами. Методическая рекомендация. Ташкент, 2020. – 31 с.

24. Ким А.А., Индиаминов С.И. Методика судебно-медицинской экспертизы (исследования) трупов при отравлениях угарным газом. Методическая рекомендация. Ташкент, 2020. – 23 с.



Автореферат «Тошкент тиббиёт академияси ахборотномаси» журнали таҳририятида таҳрирдан ўтказилиб, ўзбек, рус ва инглиз тилларида матнлар ўзаро мувофиқлаштирилди.

Босишга рухсат этилди: 22 .06.2021 йил  
Бичими 60x84 <sup>1</sup>/<sub>16</sub> . «Times New Roman»  
гарнитурда рақамли босма усулда чоп этилди.  
Шартли босма табағи 3. Адади 100. Буюртма № 56

“Fan va ta’lim poligraf” MChJ босмахонасида чоп этилди.  
Тошкент шаҳри, Дўрмон йўли кўчаси, 24-уй.

