

**РЕСПУБЛИКА ИХТИСОСЛАШТИРИЛГАН ТРАВМАТОЛОГИЯ ВА
ОРТОПЕДИЯ ИЛМИЙ-АМАЛИЙ ТИББИЁТ МАРКАЗИ ҲУЗУРИДАГИ
ИЛМИЙ ДАРАЖАЛАР БЕРУВЧИ DSc.04/30.12.2019.Tib.62.01.
РАҚАМЛИ ИЛМИЙ КЕНГАШ**

**РЕСПУБЛИКА ИХТИСОСЛАШТИРИЛГАН ТРАВМАТОЛОГИЯ ВА
ОРТОПЕДИЯ ИЛМИЙ-АМАЛИЙ ТИББИЁТ МАРКАЗИ**

РАЖАБОВ ҚУРБОН НУРМАМАТОВИЧ

**ТИЗЗА БЎҒИМИ ЁЗУВЧИ АППАРАТИ ЖАРОҲАТЛАРИНИ
ТАШХИСЛАШ ВА ЖАРРОХЛИК ДАВОЛАШНИ
ТАКОМИЛЛАШТИРИШ**

14.00.22 – Травматология ва ортопедия

**ТИББИЁТ ФАНЛАРИ БЎЙИЧА ФАЛСАФА ДОКТОРИ (PhD)
ДИССЕРТАЦИЯСИ АВТОРЕФЕРАТИ**

ТОШКЕНТ – 2020

Фалсафа доктори (PhD) диссертацияси автореферати мундарижаси

Оглавление автореферата диссертации доктора философии (PhD)

Contents of dissertation abstract of doctor of philosophy (PhD)

Ражабов Қурбон Нурмаматович

Тизза бўғими ёзувчи аппарати жароҳатларини ташхислаш ва
жаррохлик даволашни такомиллаштириш..... 3

Ражабов Қурбон Нурмаматович

Усовершенствование диагностики и хирургического лечения
повреждений разгибательного аппарата коленного сустава..... 19

Rajabov Kurbon Nurmatovich

Improvement of diagnostics and surgical treatment of injuries of the
extensor apparatus of the knee joint..... 35

Эълон қилинган ишлар рўйхати

Список опубликованных работ
List of published works..... 39

**РЕСПУБЛИКА ИХТИСОСЛАШТИРИЛГАН ТРАВМАТОЛОГИЯ ВА
ОРТОПЕДИЯ ИЛМИЙ-АМАЛИЙ ТИББИЁТ МАРКАЗИ ҲУЗУРИДАГИ
ИЛМИЙ ДАРАЖАЛАР БЕРУВЧИ DSc.04/30.12.2019.Tib.62.01.
РАҚАМЛИ ИЛМИЙ КЕНГАШ**

**РЕСПУБЛИКА ИХТИСОСЛАШТИРИЛГАН ТРАВМАТОЛОГИЯ ВА
ОРТОПЕДИЯ ИЛМИЙ-АМАЛИЙ ТИББИЁТ МАРКАЗИ**

РАЖАБОВ ҚУРБОН НУРМАМАТОВИЧ

**ТИЗЗА БЎҒИМИ ЁЗУВЧИ АППАРАТИ ЖАРОҲАТЛАРИНИ
ТАШХИСЛАШ ВА ЖАРРОХЛИК ДАВОЛАШНИ
ТАКОМИЛЛАШТИРИШ**

14.00.22 – Травматология ва ортопедия

**ТИББИЁТ ФАНЛАРИ БЎЙИЧА ФАЛСАФА ДОКТОРИ (PhD)
ДИССЕРТАЦИЯСИ АВТОРЕФЕРАТИ**

ТОШКЕНТ – 2020

Фалсафа доктори (PhD) диссертацияси мавзуси Ўзбекистон Республикаси Вазирлар Маҳкамаси ҳузуридаги Олий аттестация комиссиясида В2017.1.PhD/Tib96 рақам билан рўйхатга олинган.

Докторлик диссертацияси Республика ихтисослаштирилган травматология ва ортопедия илмий-амалий тиббиёт марказида бажарилган.

Диссертация автореферати уч тилда (ўзбек, рус, инглиз (резюме)) Илмий кенгашнинг веб-саҳифасида (www.uzniito.uz), «ZiyoNet» Ахборот-таълим портали (www.ziynet.uz) ва Ўзбекистон Миллий ахборот агентлиги веб-саҳифаларида (www.uza.uz) жойлаштирилган.

Илмий раҳбар:

Ирисметов Муроджон Эргашевич
тиббиёт фанлари доктори

Расмий оппонентлар:

Уринбаев Пайзилла Уринбаевич
тиббиёт фанлари доктори, профессор

Хамраев Алишер Шахобович
тиббиёт фанлари доктори, доцент

Етакчи ташкилот:

Бухоро давлат тиббиёт институти

Диссертация химояси Республика ихтисослаштирилган травматология ва ортопедия илмий-амалий тиббиёт маркази ҳузуридаги Илмий даражалар берувчи DSc.04/30.12.2019.Tib.62.01 рақамли илмий кенгашнинг 2020 йил «_____» _____ соат _____ даги мажлисида бўлиб ўтади. (Манзил: 100147, Тошкент шаҳри, Махтумқули кўчаси, 78 уй. Тел.: (+99871) 233-10-30; e-mail: niito-tashkent@yandex.ru, Республика ихтисослаштирилган травматология ва ортопедия илмий-амалий тиббиёт маркази мажлислар зали – он-лайн).

Диссертация билан Республика ихтисослаштирилган травматология ва ортопедия илмий-амалий тиббиёт маркази Ахборот-ресурс марказида танишиш мумкин (_____ -рақам билан рўйхатга олинган). Манзил: 100147, Тошкент шаҳри, Махтумқули кўчаси, 78 уй. Тел.: (+99871) 233-10-30.

Диссертация автореферати 2020 йил «_____» _____ куни тарқатилди.

(2020 йил «_____» _____ даги _____ рақамли реестр баённомаси).

А.М.Джураев

Илмий даражалар берувчи илмий кенгаш
раиси ўринбосари,
тиббиёт фанлари доктори, профессор

У.М.Рустамова

Илмий даражалар берувчи илмий кенгаш илмий котиби,
тиббиёт фанлари номзоди, катта илмий ходим

А.П.Алимов

Илмий даражалар берувчи илмий
кенгаш қошидаги Илмий семинар раиси,
тиббиёт фанлари доктори (DSc)

КИРИШ (фалсафа доктори (PhD) диссертацияси аннотацияси)

Диссертация мавзусининг долзарблиги ва зарурати. Тизза бўғими ёзувчи аппарати (ТБЁА) жароҳатлари оёқлар функциясининг кўпол бузилишига сабаб бўлувчи оғир жароҳатлар тоифасига киради. «ТБЁА жароҳатларини хирургик даволашнинг қониқарсиз натижалари 13,2-28,1%ни ташкил қилади»¹ ва бу, айниқса, эскирган жароҳатларда яққол кўзга ташланади. Ушбу жароҳатлар туфайли тизза бўғимининг (ТБ) анатомик тузилмаси, шу жумладан «...бўғим функцияси кўпол равишда бузилиши, даволашнинг қониқарсиз натижалари ва иш қобилиятининг пасайиши ҳамда йўқолиши...»² юз беради.

Ҳозирги пайтда дунёнинг ривожланган мамлакатларида ТБЁА жароҳатларини ташхислаш ва даволаш бўйича қатор илмий изланишлар олиб борилмоқда. Жароҳатларни ауто-аллопластика ва ксеноматериаллар билан пластика қилиш усуллари ишлаб чиқилмоқда. Ўта эластик имплантлар, полиэфир ва никелид титан ипларидан фойдаланиш бўйича илмий изланишлар олиб борилмоқда. Эскирган жароҳатларни даволашнинг рационал босқичма-босқич бажариладиган хирургик тикловчи усуллари такомиллаштирилмоқда. Пателлоэктомия ва тизза қопқоғини қисман резекция қилиш йўли билан бажариладиган операция усуллари, тизза қопқоғининг ташқи чиқишларида пай чокларининг янги турлари, жароҳатнинг эрта муддатларида кесимсиз пайни ёпиқ ҳолатда тиклаш операциялари, кўш халқали пластика усуллари ишлаб чиқилмоқда. Хамстринг мушаклари пайлари ёрдамида тикловчи хирургик усуллар такомиллаштирилмоқда. Бинобарин, ушбу усулларнинг катта кесимлар орқали амалга оширилиши, фиксация учун махсус имплантларнинг кераклиги, операцияларнинг юқори травматиклиги, амалиётдан кейинги реабилитация даврининг узунлиги, ТБ фаолиятини тиклангандан кейин қолдиқ асоратларнинг юзага келиши ва меҳнатга лаёқатсизлик муддатининг чўзилиши, айнан эскирган жароҳатларнинг кам учраши туфайли, уларни даволаш усуллари такомиллаштириш масаласига кам эътибор берилганлиги муаммонинг долзарблигини тасдиқлайди.

Мамлакатимизда тиббий ёрдам кўрсатиш сифатини, юқори технологик тиббий хизматни ривожлантириш бўйича кенг кўламли чора-тадбирлар амалга оширилмоқда, уларга «...аҳолининг соғлом турмуш тарзини кўллаб-қувватлаш ва жисмоний фаоллиги даражасини ошириш...»³ юзасидан муҳим вазифалар киритилган. Тиббий ёрдамни яхшилаш, жумладан, диагностика ва даволашни янада такомиллаштириш, замонавий технологияларни жорий

¹ Кайдалов С.Ю., Ланшаков В.А., Панов А.А., Баховудинов А.Х. Отдаленные результаты применения сверхэластичных имплантов из никелида титана в лечении поврежденных разгибательного аппарата коленного сустава / Сибирский медицинский журнал, 2013, Том 28,1. С.83-87.

² Дьячкова Г.В., Бакарджиева А.Н., Дьячков К.А. Определение чувствительности и специфичности МРТ и УЗИ при обследовании больных с повреждениями элементов коленного сустава / Гений ортопедии, 2014, №1. С.21-29

³ Постановление Президента Республики Узбекистан от 19 декабря 2018 года ПП-№4063 «О мерах профилактики неинфекционных заболеваний, поддержке здорового образа жизни и повышению уровня физической активности населения»

қилиш ҳамда беморларга тиббий хизмат сифатини яхшилаш тадқиқотнинг долзарб йўналишларидан бири ҳисобланади.

Ўзбекистон Республикаси Президентининг 2017 йил 16 мартдаги ПФ-№4985-сон «Шошилич тиббий ёрдамни янада такомиллаштириш тўғрисида», 2018 йил 7 декабрдаги ПФ-№5590-сон «Ўзбекистон Республикаси Соғлиқни сақлаш тизимини тубдан такомиллаштириш бўйича комплекс чора-тадбирлар тўғрисида» Фармонлари; 2017 йил 20 июндаги №ПП-3071-сон «Ўзбекистон Республикаси аҳолисига 2017-2021 йилларда ихтисослашган тиббий ёрдам кўрсатишни янада такомиллаштириш чора-тадбирлари тўғрисида» Қарори ва бошқа норматив-ҳуқуқий ҳужжатлар билан белгиланган вазифаларни амалга оширишга ушбу диссертация иши маълум жиҳатдан хизмат қилади.

Тадқиқотнинг республика фан ва технологияни ривожлантиришнинг устувор йўналишларига мослиги. Диссертация тадқиқоти республика фан ва технологиялар ривожланишининг VI. «Тиббиёт ва фармакология» устувор йўналишларига мувофиқ бажарилган.

Муаммонинг ўрганилганлик даражаси. Medline, Cochrane, Embase, Elsevier, PubMed ва Medscape каби Халқаро библиографияси ва бошқа базалардаги ТБЁА жароҳатларига бағишланган жаҳон адабиёти таҳлили шуни кўрсатдики, ТБ хирургиясида клиник амалиётга артроскопия, боғлам аппаратини тиклаш хирургияси, ТБ эндопротезларининг татбиқ қилиниши натижасида радикал ўзгаришлар юз берди. Чет эл мамлакатлари статистикаси кўрсатадики, ТБЁА фаолиятининг бузилиши ТБ артропластикасидан кейин 0,17-2,5% ташкил қилади (Robert J. Schoderbek Jr., Thomas E. Brown, Kevin J. Mulhall, Varatharaj Mounasamy et al., 2006) ва улар хирургик коррекцияни шикастдан кейинги дастлабки соатларда амалга оширишни тавсия қиладилар ва амалиёт усули афзаллигини тўла анатомик ва функционал резервлар тикланиши билан боғлиқ деб ҳисоблайдилар (De Baere T., Geulette B., Manche E., Barras L., 2002; Gregory H. Lee, Patrick Mc. Cullloch, Brain J. Cole, Charles A. Bush-Joseph and all, 2008; James M. Gregory, Seth L. Sherman, Richard Mather, Bernand R. Bach Jr., 2012; Mahmoud Jabalameli, Abolfazi Bagherifard, Hosseinali Hadi, Amin Yoosefzodeh and all, 2018). ТБЁА содир бўлувчи муаммолар ТБ эндопротезлашдан кейинги қайта операцияларнинг 12% ҳолатларига сабабчи бўлади (Кавалерский Г.М., Мурылев В.Ю., Холодаев М.Ю., Рукин А.Я., Рубин Г.Г., 2014). Боғламларнинг шикастланиши натижасида юзага келадиган ностабиллик тизза бўғимининг анатомик структураларини ҳаддан ташқари зўриқишига, биомеханиканинг, бўғим юзаси конгруэнлигини бузилишига олиб келади ва бу эса ўз навбатида бўғимнинг бирламчи ўзгармаган тузилмаларида сурункали дегенератив-дистрофик жараёнларга тортилиши натижасида пайдо бўлувчи артрозга, жисмоний фаолиятнинг чекланишига, меҳнат қобилиятни пасайишига ва охир-оқибат ногиронликка олиб келади (Кузнецов И.А. Фомин Н.Ф., Шулепов Д.А., Рябинин М.В, 2014; Gerald Mc Ginty, James J. Irrgang, 2000). Шу муносабат билан тизза бўғими ёзувчи аппарати шикастланган беморларни даволаш муаммоси ҳозирги кунда ўзининг охирги ечимидан узоқда. Бунга кўп ҳолларда ташхис қўйишнинг кечиктирилиши ва етарли

даражада ишончли жаррохлик даво усуллариининг йўқлиги, баъзи муаллифлар томонидан жаррохлик даво усулларида қайд қилинган юқори даражадаги қониқарсиз натижаларнинг мавжудлиги мисол бўлиб, бу 13,2-28,1% гача бўлган ҳолатларни ташкил қилади(Смирнова Н.В., 2009; Кайдалов С.Ю., 2012; Дошлова Д.В, 2013).

Мамлақатимизда ўтказилаётган тадқиқотларда тизза бўғими ёзувчи контрактураларини ташхислаш усуллари такомиллаштирилган, янги операция кесим йўллари ва операция усуллари, операциядан кейинги беморларни реабилитацияси ишлаб чиқарилган ва ушбу усулларнинг афзалликлари исботланган (Ирисметов М.Э., 2016 йил), ТБ юмшоқ тўқималари релизи, тенолизи ва теномомияси, бўғим юзалари кичик дефектларида микрофрактуризация каби операция усуллари ишлаб чиқилган (Эшназаров К.Э., 2018). Ҳакимов Р.Н. (2007) фикрига кўра, ТБ артрозларида артроскопия амалиётдан кейинги асоратларнинг камайишига, тоғайнинг чуқур туннелизацияси эса унинг тикланишига олиб келади. Холмуродов У.Т. (2019) ўзининг тадқиқотида ТБ шикастларининг ўткир даврида ТБнинг эрта артроскопияси афзалликларини исботлаган. Усмонов Ф.М (2020) ўзининг тадқиқотларида олдинги бутсимон боғлам жароҳатларида кўш тутамли лавсанопластика усулининг афзалликларини ҳамда ТБ кўрсаткичлари ва ҳолати асосида дифференциал ёндашув самаралилигини исботлаган. Бироқ, ТБЁА жароҳатларини ташхислаш ва даволаш тактикаси, беморларни операциядан кейинги олиб бориш усуллари етарлича ёритилмаган, тизза қопқоғи хусусий боғлами узилишларида унинг ўрнига ва ҳолатига боғлиқ ҳолда даволаш тактикаси етарлича асосланмаган.

Охириги йилларда ўтказилган баъзи тадқиқотларда ТБЁА юмшоқ тўқимали элементларини тиклашда юқори эластиклик хусусиятга эга никелид титан каби синтетик материаллар юқори инновацион ютуқ эканлиги таъкидланган (Кайдалов С.Ю., 2012). Маҳаллий ва хорижий адабиётларнинг таҳлили шуни кўрсатадики, ТБЁА жароҳатларида, оператив давонинг мувоффақияти пайлар уланиш соҳасидаги юқори механик мустаҳкамликка эришишга боғлиқ (Смирнова Н.В, 2009; Fred D.Cushner, W. Norman Scott, Giles R. Scuderi, 2014). ТБЁА таркибида тизза қопқоғининг мавжудлиги ва пайларнинг етарлича узунликка эга кўп қаватли ҳалқасимон тузилиши инobatга олган ҳолда кўшимча материаллар ишлатмасдан ТБ эрта ишлатиш имконини берувчи, тўрт бошли мушак атрофиясини ва тизза бўғими контрактураси ривожланишини олдини олиш имконини берувчи атравматик фиксация усулини ишлаб чиқиш замонавий травматологиянинг энг долзарб муаммоларидан биридир (Кайдалов С.Ю., 2012; Robert A. Magnussen, Sebastien Lusting, Guillaume Demey, Hisham Masdar, 2012; Saragaglia D., Pison A., Rubens-Duval B., 2013). Ушбу муаммони ечимини излаш ва ҳал қилиш нафақат асоратлар сонининг камайишига олиб келади, балки катта ижтимоий аҳамиятга эга бўлади.

Диссертация мавзусининг диссертация бажарилаётган илмий тадқиқот муассасасининг илмий-тадқиқот ишлари билан мослиги. Диссертация мавзуси Республика ихтисослашган травматология ва ортопедия

илмий амалий тиббиёт марказининг илмий текшириш ишлари режасига мувофиқ НТП–11-сон «Тиббиётда касалликларни ташхислаш, даволаш, олдини олишнинг янги технологияларини ишлаб чиқиш йўли билан аҳоли саломатлигини яхшилаш» ҳамда АТСС–15-7.1.-сон «Чанок-сон ва тизза бўғимлари касалликларининг оператив даволаш усулларини такомиллаштириш» лойихаси доирасида бажарилган.

Тадқиқотнинг мақсади тизза бўғими ёзувчи аппарати жароҳатларида ташхислаш ва жаррохлик йўли билан даволаш усулларини такомиллаштириш орқали даволаш натижаларини яхшилашдан иборат.

Тадқиқотнинг вазифалари:

тизза бўғим ёзувчи аппарати жароҳатларида контраст мультиспирал компьютер томография ўтказиш асосида ташхислаш мезонларини ишлаб чиқиш;

тизза қопқоғи хусусий боғламининг дистал ва проксимал қисмидан эскирган дефектли узулишларида қисқа вақт ичида бўғимнинг анатомик бутунлиги ва функциясини тиклаш имконини берувчи янги жаррохлик усулларини ишлаб чиқиш;

тизза бўғими ёзувчи аппарати жароҳатларида беморларда жаррохлик муолажасидан кейинги реабилитация методикасини ишлаб чиқиш;

тизза бўғими ёзувчи аппарати жароҳатларида жаррохлик муолажасидан кейинги яқин ва узоқ натижаларни ўрганиш асосида ишлаб чиқилган усулларнинг самарадорлигини қиёсий таҳлил қилиш.

Тадқиқотнинг объекти сифатида Республика ихтисослашган травматология ва ортопедия илмий амалий тиббиёт марказининг катталар травматологияси ва спорт травмаси бўлимларида 2011-2019 йиллар давомида ТБЁА жароҳатлари билан даволанган беморлар олинган.

Тадқиқотнинг предметини ТБЁА жароҳатлари бўлган беморларда ўтказилган клиник, рентгенологик, ультратовуш, электромиографик, магнитно-резонанс томографик (МРТ) ва мультиспирал компьютер томографик (МСКТ) ва статистик текширув натижалари ташкил қилади.

Тадқиқотнинг усуллари. Тадқиқотни амалга ошириш давомида клиник, рентгенологик, электромиографик, ультратовуш, МРТ, контрастли МСКТ ва статистик усуллардан фойдаланилган.

Тадқиқотнинг илмий янгилиги куйидагилардан иборат:

тизза қопқоғи хусусий боғламининг проксимал нуқсонли узилишларида катта болдир суяги ғадир-будирлигидан олинган суяк трансплантатини тизза қопқоғи пастки кутбининг ўрта қисмига жойлаштириш йўли билан бажариладиган аутопластика усули ишлаб чиқилган;

тизза қопқоғи хусусий боғламининг дистал нуқсонли узилишларида боғламнинг қолдиқ қисмини иккала суяклар (тизза қопқоғи ва катта болдир суяги) асосларига трансоссаль равишда полиэфир ипи ёрдамида зигзагсимон мустахамлаш йўли билан бажариладиган хирургик даволаш усули ишлаб чиқилган;

тизза қопқоғи хусусий боғламининг проксимал ва дистал нуқсонли узилишларида боғлам қинига контраст модда юбориш йўли билан

мультиспирал компьютер текширувларини бажариш боғламнинг тузилиши ва нуқсонлари ҳақида ишончли маълумотлар бериши исботланган;

тизза қопқоғи хусусий боғламининг проксимал ва дистал нуқсонли узилишларини хирургик даволашдан кейинги таклиф этилган уч босқичли комплекс реабилитация усули максимал қисқа вақт ичида тизза бўғимининг ёзилиш функциясини тиклаш имкониятини бериши ва тўрт бошли мушак гипотрофиясини чуқурлашишини олдини олиши исботланган.

Тадқиқотнинг амалий натижалари қуйидагилардан иборат:

Контрастли МСКТ қўллаш орқали ишлаб чиқилган ташхислаш мезонлари тизза бўғими ёзувчи аппаратининг эскирган жароҳатларида тизза қопқоғининг ретракция даражасини ва жаррохлик муолажаларининг оптимал усулини танлаш имконини бериши асосланган;

ишлаб чиқилган тизза қопқоғи хусусий боғламини эскирган узилишларини жаррохлик даволаш усуллари кам жароҳатлилиги, махсус қўшимчи инструментлар ва имплантлар талаб қилмаслиги, суяк асослари орқали боғланиши ҳисобига иммобилизация даврини қисқарганлиги ва тизза бўғими эрта ишлатиш имконини бериши ва туман тиббиёт бирлашмалари даражасида бажарилиши мумкинлиги асосланган;

тизза бўғими ёзувчи аппарати жароҳатланган беморларда жаррохлик муолажасидан кейинги ишлаб чиқилган реабилитация усули тизза бўғими ёзиш функциясини эрта муддатда тўлиқ тиклаш имконини, тўрт бошли мушак атрофиясини кучайишини ва тизза бўғими контрактурасини, ТБ букилиш ва ёзилиш ҳаракатлари етишмовчилигини олдини олиши исботланган.

Тадқиқот натижаларининг ишончилиги замонавий ва амалиётда кенг миқёсда ишлатиладиган клиник, рентгенологик, ультратовуш, электронейромиографик, магнитно-резонанс томография ва мультиспирал компьютер томография текширувлари етарли миқдорда текширувлардан ўтган беморлар сони, хулосаларнинг асосланганлилиги ҳамда маълумотларни аналитик ва статистик қайта ишлаш орқали исботланган.

Тадқиқот натижаларининг илмий ва амалий аҳамияти.

Тадқиқот натижаларининг илмий аҳамияти ТБЁА жароҳатларини ташхислашда контрастли МСКТ ўтказиш орқали тизза қопқоғи хусусий боғламининг анатомик узилиш локализацияси, тизза қопқоғини ретракция даражасини аниқлаш ва таклиф қилинган оператив даво усуллари қўллаш ТБ функциясини яхшилашга олиб келган, шунингдек бу усулларни қўллашда контрастли МСКТ тегишли операция усулини танлаш имконияти исботланганлиги билан изоҳланади.

Тадқиқот натижаларининг амалий аҳамияти тавсия қилинган ташхислаш ва жаррохлик усуллариининг самаралилиги, жаррохликдан кейинги босқичли реабилитация усули беморларнинг ҳаёт сифатини яхшилаш имконини бериши ва боғламнинг қайта узилиш имконини йўқотиши, тизза бўғими фаолиятининг эрта тикланиши билан изоҳланади.

Тадқиқот натижаларининг жорий қилиниши. ТБЁА жароҳатларини ташхислаш, жаррохлик даво усуллариини ва жаррохликдан кейинги

реабилитация усулларины такомиллаштириш бўйича ўтказилган текширувлар натижалари асосида:

«Тизза қопқоғи хусусий боғламини тиклаш усули» услубий тавсияномаси тасдиқланган (Соғлиқни сақлаш вазирлигининг 2019 йил 22 ноябрдаги 8н-р/520-сон маълумотномаси). Олинган натижалар тизза қопқоғи хусусий боғламини дистал қисмидан эскирган узилишларини иккита суяк асоси ҳисобига тиклаш орқали натижаларнинг яхшиланиши имконини берган;

«Тизза қопқоғи хусусий боғламини проксимал қисмидан дефектли узилишларини даволаш усулиши ва жаррохликдан кейинги олиб бориш» услубий тавсияномаси тасдиқланган (Соғлиқни сақлаш вазирлигининг 2019 йил 22 ноябрдаги 8н-р/516-сон маълумотномаси). Олинган натижалар тизза қопқоғи хусусий боғламини проксимал қисмидан дефектли узилишларини суяк бўлаги билан аутопластика қилиш орқали тизза бўғими функциясининг нисбатан тез тикланишига олиб келишини исботлаш имконини берган;

«Тизза қопқоғи хусусий боғламини тиклаш усули» ихтироси тасдиқланган (Интеллектуал мулк агентлигининг ихтирога патенти №IAP 04827, 10.01.2014). Олинган натижалар тизза қопқоғи хусусий боғламини дистал қисмидан узилишларини тиклашга имкон берган;

«Тизза қопқоғи боғламининг узилишини даволаш усули» ихтироси тасдиқланган (Интеллектуал мулк агентлиги №IAP 05896, 19.07.2019). Олинган натижалар тизза қопқоғи хусусий боғламини проксимал қисмидан узилишларини тиклашга имкон берган;

ТБЁА жароҳатларини ташхислаш ва жаррохлик даволашни жорий қилиш жараёнида олинган илмий натижалар соғлиқни сақлаш тизимига, жумладан Республика ихтисослаштирилган травматология ва ортопедия илмий-амалий тиббиёт маркази клиникасида, Республика шошилинч тез ёрдам илмий маркази Бухоро филиалида, Хоразм вилоят кўп тармоқли тиббиёт марказида амалий фаолиятга жорий этилган (Соғлиқни сақлаш вазирлигининг 2019 йилнинг 29 ноябрдаги №8н-д/292 маълумотномаси). Таклиф қилинган диагностика ва даволаш усуллариининг тадбиқ қилиниши ТБЁА жароҳатланган беморларда даволаш натижалари яхшиланишига, жумладан ТБ ёзилиш функциясининг тўлиқ тикланишига олиб келган.

Тадқиқот натижаларининг апробацияси. Мазкур тадқиқот натижалари 3 та халқаро ва 10 та республика илмий-амалий анжуманларида муҳокамадан ўтказилган.

Тадқиқот натижаларининг эълон қилинганлиги. Диссертация мавзуси бўйича жами 25 та илмий иш, шулардан Ўзбекистон Республикаси Олий аттестация комиссиясининг диссертацияларнинг асосий илмий натижаларини чоп этиш тавсия этилган илмий нашрларда 9 та илмий мақола, жумладан, 9 таси республика журналларида нашр этилган, 2 та ихтирога патент олинган.

Диссертациянинг ҳажми ва тузилиши. Диссертация таркиби кириш, бешта боб, хулоса, фойдаланилган адабиётлар рўйхати, қисқартмалар рўйхатидан иборат. Диссертациянинг ҳажми 117 бетни ташкил этади.

ДИССЕРТАЦИЯНИНГ АСОСИЙ МАЗМУНИ

Кириш қисмида ўтказилган тадқиқотларнинг долзарблиги ва зарурати асосланган, тадқиқотнинг мақсади ва вазифалари, объект ва предметлари тавсифланган, республика фан ва технологиялари ривожланишининг устувор йўналишларига мослиги кўрсатилган, тадқиқотнинг илмий янгилиги ва амалий натижалари баён қилинган, олинган натижаларнинг илмий ва амалий аҳамияти очиқ берилган, тадқиқот натижаларини амалиётга жорий қилиш, нашр этилган ишлар ва диссертация тузилиши бўйича маълумотлар келтирилган.

Диссертациянинг «**Тизза бўғими ёзувчи аппарати жароҳатларини ташхислаш ва жаррохлик даволашни ҳолати (абадиётлар таҳлили)**» деб номланган биринчи бобида ТБЁАнинг жаррохлик анатомияси, биомеханикаси ёзувчи аппарат элементларининг яқдил фаолияти, жароҳатлар патогенези, этиологияси ва учраш частотаси ҳақидаги саволлар бўйича адабиётлар шарҳи тақдим этилган. ТБЁА жароҳатларини ташхислашни ўзига хослиги келтирилган. ТБЁА нинг жароҳатларини тиклашни турли жаррохлик усуллари, уларнинг устунлик ва камчиликлари таҳлил қилинган.

Диссертациянинг «**Клиник материал тавсифи ва қўлланган текшириш усуллари**» деб номланган иккинчи бобида клиник материаллар умумий характеристикаси берилган, шунингдек беморларни текширишда фойдаланилган усуллар билан таништирилган.

Илмий ишда ЎЗР ССВ Республика ихтисослаштирилган травматология ва ортопедия илмий амалий марказида 2011 йилдан 2019 йилгача тизза бўғими ёзувчи аппарати жароҳатлари билан даволанган 16 ёшдан 77 ёшгача бўлган беморларнинг ташхис ва даволаш натижалари таҳлили ўтказилган. Текширувдан ўтган беморларнинг 76 тасини эркаклар ташкил қилиб, фоиз нисбати бўйича 69,1% ни, 34 таси аёллар бўлиб, 30,9% ни ташкил қилди. Тизза бўғими ёзувчи аппарати жароҳатлари асосан меҳнатга лаёқатли ёшли беморларда 87 та (79,1%) учради. Тизза бўғими ёзувчи аппаратини жароҳатланишларида жароҳатланиш локализацияси бўйича қуйидаги таркибда тақсимланди: тўрт бошли мушак жароҳатланиши 12 та (10,91%) беморда, тизза қопқоғи синишлари 63 та (57,27%) беморда, тизза қопқоғи хусусий боғламининг жароҳатлари 35 та (31,82%) беморда.

Тизза қопқоғи хусусий боғлами жароҳатларида ўтказилган даво муолажасининг турига қараб беморлар икки гуруҳга бўлинди. Биринчи асосий гуруҳга 22 та тизза қопқоғи хусусий боғламининг узилиш ўрнига қараб клиникамизда ишлаб чиқилган «Тизза қопқоғи хусусий боғламини тиклаш усули», (патент №ІАР 04827, 10.01.2014 йилдан) 13 та (59,1%) бемор (тизза қопқоғи хусусий боғлами дистал қисмидан узилишида), «Тизза қопқоғи боғламининг узилишини даволаш усули» (патент №ІАР 05896, 19.07.2019 йилдан) 9 та (40,9%) бемор (тизза қопқоғи хусусий боғлами проксимал қисмидан узилишида) амалиёт ўтказилган беморлар киритилди.

Контрол гуруҳга эса тизза қопқоғи хусусий боғламини Каплан усулида тиклаш ўтказилган 13 та(37,1%) бемор киритилди.

Беморларни текширишда қуйидаги текшириш усулларидан фойдаланилди: клиник, рентгенологик, электромиографик, ультратовуш текшируви, магнит-резонанс томография, контраст мультиспирал компьютер томографияси ва шунингдек статистик текширув усуллари. Бундан ташқари тизза бўғими фаолиятини субъектив баҳолаш учун J. Lysholm Knee Scoring Scale баҳолаш шкаласи бўйича анкеталаш ўтказилди.

Тизза қопқоғи хусусий боғлами эскирган узилишларида чандиқли жараён локализацияси, ретракция даражаси, проксимал ёки дистал қисмдаги нуқсон мавжудлигини аниқлаш учун контраст билан мультиспирал компьютер томография ўтказилди ва ўтказиш тактикаси келтирилган.

Тизза бўғими ёзувчи аппаратининг рентгенологик, ультратовуш, магнит-резонанс томографик, контрастли мультиспирал компьютер томографик нормада ва жароҳатлардаги характеристикаси келтирилган.

Олинган маълумотларга Excel 7,0 дастури ёрдамида компьютерда статистик ишлов берилди. Студентнинг t-мезонига кўра 2,0 га тенг ёки кўп, ёки мослик 5% дан ($p < 0,05$) кам бўлган ҳолатлар ишончли деб қабул қилинди.

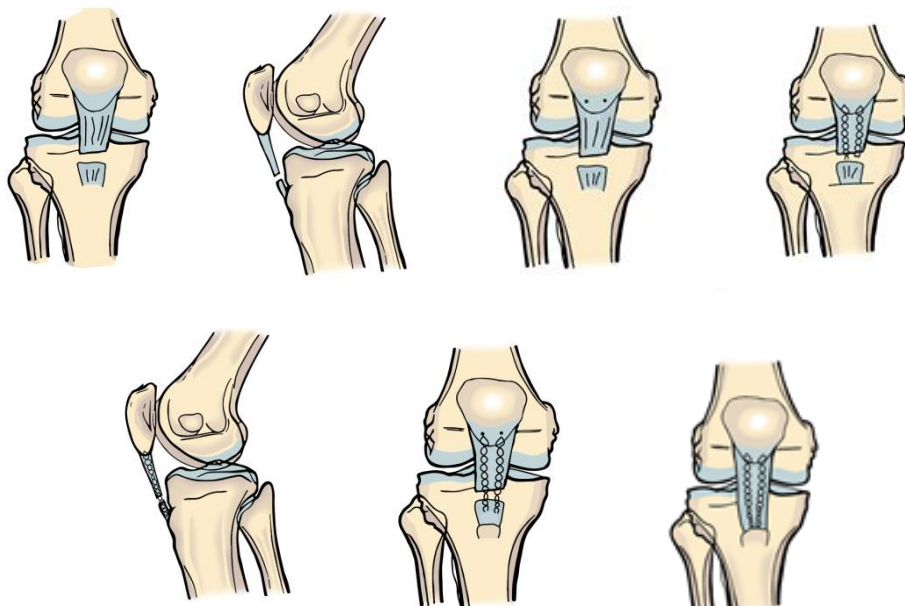
Диссертациянинг «**Тизза бўғими ёзувчи аппарати шикастланишини даво усуллари таҳлил қилиш**» деб номланган учинчи боби тизза қопқоғи хусусий боғлами жароҳатларида биз ишлаб чиққан ва қўллаётган оператив усуллар тавсифи ва натижалар таҳлиliga бағишланган.

Биринчи кичик бўлим «Тизза қопқоғи хусусий боғлами дистал нуқсонли узилишларида тиклаш усули» бўлиб шу турдаги усул келтирилган. Шу усулни қўллашдаги кўрсатмалар, қарши кўрсатмалар ва жаррохлик амалиётидан олдинги тайёргарлик, жаррохлик учун зарурий инструментлар ва оғриқсизлантириш усуллари келтирилган.

Тизза қопқоғи хусусий боғламини биз томондан ишлаб чиқилган усулнинг моҳияти шундан иборатки, кесим қилиш, тизза қопқоғини пастга тушириш ва фиксацияловчи материалнинг эркин учларини катта болдир суяги ғадир-будурлигига тикиш ва ярани тикишдан иборат бўлиб, бунда 5-7 см ли кесим тизза қопқоғи пастки қирғоғидан 2 см баландда медиал томондан бошланиб, дистал йўналишда тизза қопқоғи хусусий боғлами ички қирғоғи бўйлаб давом эттирилади ва катта болдир суяги ғадир-будурлигидан медиал қирғоғидан 2 см пастда тугалланади, кейин тизза қопқоғи пастки кутбида дрел ёрдамида саггитал юзада 2 та тешик қилинади ва ушбу тешиклар орқали лавсан иплари ўтказилади кейин лавсан иплари боғлам қалинлиги бўйича проксимал қисмдан дистал қисм йўналишида зигзагсимон ўтказилади. Шундан сўнг катта болдир суяги ғадир-будурлигида дрел ёрдамида иккита канал қилинади. Лавсан ипларнинг эркин охири хосил қилинган канал орқали ўтказилади ва ғадир-будурлик соҳасига тикилади (1-расм).

Операция техникаси. Беморга тизза қопқоғи хусусий боғламини тиклаш учун орқа мия анестезияси остида, бемор орқасига ётган ҳолатда тегишли оёқга 2% йод эритмаси билан 3 марта ишлов берилгандан сўнг парамедиал кесим қилинади. Кесим узунлиги 7 см бўлиб тизза қопқоғи пастки кутбидан 2 см баландликда, медиал томондан бошланади ва дистал йўналишда тизза қопқоғи

хусусий боғлами ички қирғоғи бўйлаб давом эттирилди ва катта болдир суяги ғадир-будурлиги медиал томонидан 2 см пастда тўхтатилди. Ўткир ва ўтмас йўллар билан тизза қопқоғи хусусий боғлами ажратилди, бунда тизза қопқоғи хусусий боғлами узилган қисмидан чандикли ўзгарганлиги аниқланди. Узилган қисмдаги чандикли ўзгарган қисм чандик тўқималаридан тозаланди.

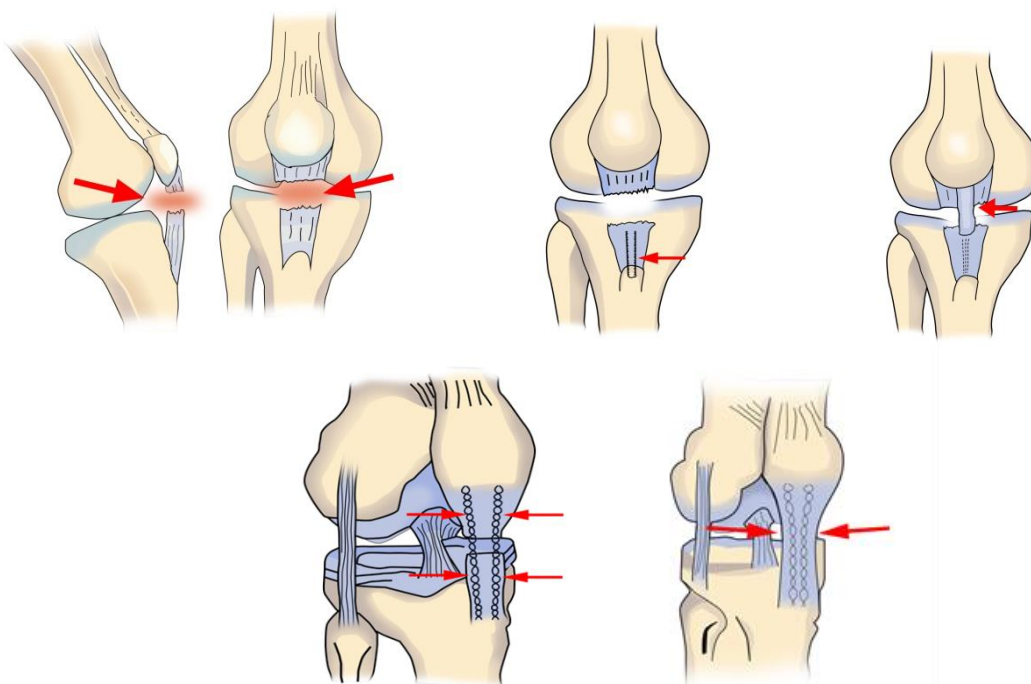


1-расм. Тизза қопқоғи хусусий боғламини тиклаш амалиёти схемаси

Тизза қопқоғи пастки қутбида сагиттал йўналишда иккита канал қилинди, ушбу каналлар орқали лавсан иплари ўтказилди ва кейин ласан ипларини тизза қопқоғи хусусий боғлами проксимал қисмидан дистал қисмига қараб боғлам қалинлиги бўйича зигзагсимон ўтказилди. Дрел ёрдамида катта болдир суяги ғадир-будурлиги соҳасида иккита канал қилинади шундан сўнг тизза қопқоғи пастга тортилиб, лавсан ипларнинг эркин охирлари хосил қилинган каналлар орқали ўтказилади ва катта болдир суяги ғадир-будурлиги соҳасига тикилади. Жаррохлик амалиёти давомида гемостаз, ярани ювиш ўтказилади. Жароҳатга қаватма-қават чоклар қўйилади. Асептик боғлам қўйилади ва «юқори этикча» типидagi гипсли боғлам 4 хафта муддатга қўйилади.

Иккинчи кичик бўлим «Тизза қопқоғи хусусий боғлами проксимал дефектли узулишларида даволаш усули» мос равишдаги усул келтирилган. Ушбу усулга кўрсатмалар, қарши кўрсатмалар, амлиётдан олдинги тайёргарлик, керакли инструментлар ва оғриқсизлантириш усуллари келтирилган. Жаррохлик амалиёти қуйидаги тартибда амалга оширилади. Беморга тизза қопқоғи хусусий боғламини тиклаш учун орқасига ётган ҳолатда орқа мия анестезияси остида тегишли пастки мучага 2% йод эритмаси билан 3 карра ишлов берилади. Тери ва тери ости ёғ қаватида кесим қилинади бунда кесим 6 см бўлиб тизза қопқоғи пастки қисми медиал юзасидан 2 см баландликда бошланиб тизза қопқоғи хусусий боғлами медиал қирғоғи бўйлаб дистал йўналишда давом эттирилади ва катта болдир суяги ғадир-будурлиги медиал юзасидан 2 см пастда тугатилади. Тизза қопқоғи пастки қутбида сагиттал

йўналишда 2 та канал қилинади ва ушбу каналлар орқали лавсан иплари ўтказилади кейинчалик тизза қопқоғи хусусий боғлами қалинлиги бўйлаб проксимал қисмдан дистал қисмга қараб зигзагсимон ўтказилади. Тизза қопқоғи хусусий боғлами дистал бирикиш қисмида катта болдир суяги ғадир-будурлиги ўрта қисмида 1,0x1,5x1,0 см ўлчамли суяк трансплантати ажратилади ва уни тизза қопқоғи хусусий боғлампдан ажратмаган ҳолда проксимал йўналишда тизза қопқоғи хусусий боғлами ўрта қисмидан дистал қисминг проксимал соҳасига 0,5 см қолгунча эни 1,5 суяк бўлаги билан аутотрансплантат ажратилади. Тизза қопқоғи пастки қутби ўрта қисми суяк усти пардасидан тозаланнади. Ажратилган аутотрансплантат орқа ўгирилиб тизза қопқоғи пастки қутби тозаланган соҳасига қўйилиб фиксация қилинади. Тизза қопқоғи хусусий боғлами дистал қисмида ҳосил бўлган дефект тикилади. Дистал қисмда медиал ва латерал томондан лавсан иплари ёрдамида проксимал йўналишда зигзагсимон ўтказилади. Кейин проксимал ва дистал қисмларда ўтказилган медиал ва латерал томондаги лавсан иплари тортилиб ўзаро боғланади. Суяк трансплантатли аутотрансплантат қўшимча иплар ёрдамида тикилади. Жаррохлик амалиёти давомида гемостаз ва ярага виш ўтказилади. Жароҳатга қаватма-қават чоклар қўйилади ва кейин асептик боғлам қўйилади. Жаррохлик амалиёти охирида тегишли пастки мучага 4 ҳафта муддатга "юқори этикча" типиди гипсли боғлам қўйилади (2-расм).



2-расм. Тизза қопқоғи боғлами узилишини даволаш усулининг схематик кўриниши

Диссертациянинг «Тизза бўғими ёзувчи аппарати юмшоқ тўқимали компонентларини жаррохлик тиклашдан кейинги реабилитация» деб номланган тўртинчи боби тизза бўғими юзувчи аппарати юмшоқ тўқимали элементларини тикловчи жаррохлик муолажаларидан кейинги ўтказиладиган

реабилитация чора-тадбирларига бағишланган. Ребилитацион чора тадбирлар 3 та босқичга ажратилган.

Физик реабилитациянинг I босқичи (эрта жарроғлик муолажасидан кейинги давр - жаррохлик муолажасидан кейинги 1 ойгача). Бу босқичнинг вазифалари: жаррохлик муолажаси ўтказилган бўғимнинг трофикасини нормаллаштириш ва жаррохликдан кейинги яллиғланишни олдини олиш; жаррохлик муолажаси ўтказилган пастки мучани мускулларини қисқариш фаолиятини стимуллаш, биринчи навбатда сон мускулларини; кам ҳаракатлилика қарши курашиш, беморнинг умумий меҳнатга лаёқатлилигини ушлаб туриш. Ушбу вазифаларни бажариш учун дастлабки 2 ҳафтада физиотерапевтик ва медикаментоз терапия қўлланилди, 2-ҳафтадан сўнг даволовчи жисмоний тарбия қўшилди. Бу босқич учун комплекс машқлар таклиф қилинган. Ушбу машқларни бажариш учун дастлабки ҳолат, миқдори (қайтарилиш сони ва темпи) ва бажарилиш шарти келтирилган.

Физик реабилитациянинг II босқичи (жаррохлик муолажасидан кейинги кечки давр жаррохлик муолажасидан кейинги 1 ойдан 2 ойгача) - жаррохлик муолажаси ўтказилган пастки мучанинг функционал тикланиш босқичи. Ушбу даврнинг вазифалари: тизза бўғими контрактурасини йўқотиш, нормал юришни тиклаш, кўп юришга ва маиший юкламаларга мослашиш, жаррохлик муолажаси ўтказилган пастки мучанинг мускулларини мустаҳкамлаш. Ушбу босқичда даволовчи жисмоний тарбияни (ДЖТ) қўллаш орқали тизза бўғимини актив ишлатиш ўтказилди. Босқич бошланишида оғриқни ва шишларни камайитириш тизза бўғимини ишлатишни енгиллаштириш мақсадида УВЧ ва ностероид яллиғланишга қарши препратлар геллари билан фонофорез каби физиотерапевтик муолажалар ўтказилди. Даволовчи жисмоний тарбия машқларини ўтказиш учун дастлабки ҳолат, миқдори (қайтарилиш сони ва темпи) ва бажарилиш шарти келтирилган.

Физик реабилитациянинг III босқичи (тикланиш даври жаррохлик муолажасидан кейинги 2- ойдан 3 ойгача) - жаррохлик муолажаси ўтказилган пастки мучанинг активлигинининг тикланиши. Ушбу даврнинг вазифалари жаррохлик муолажаси ўтказилган пастки мучанинг нафақат пассив балки актив тўлиқ ҳаракатлар амплитудасини тиклаш; сон мускулларини максимал кучини тиклаш; тизза бўғими фаолиятини ва умумий меҳнат фаолиятини тиклаш.

Ушбу босқичнинг асосий воститаси бу жисмоний машқлар бўлди. Машғулотларга табиий шароитда енгил югуриш қўшилди. Бу босқичда шунингдек қўл ёрдамида ва виброуқалашлар, мускуллар электростимуляцияси, УВЧ (тизза бўғимида трофикани яхшилаш учун) ва ностероид яллиғланишга қарши геллар билан фонофорез (хаддан ташқари юкламаларни асоратлари енгиллаштириш учун) муолажалари қўлланилган.

Диссертациянинг «Тизза бўғими ёзувчи аппарати юмшоқ тўқимали компонентлари даво натижалари» деб номланган бешинчи боби беморларда тизза бўғими ёзувчи аппарати жароҳатларини жаррохлик усулида даволаш натижалари келтирилган ва шунингдек хатоликлар ва асоратлар таҳлили келтирилган. 1 йил муддатгача бўлган яқин натижалар барча 110 та (100%)

беморда ўрганилган. Клиник кўрик ва анкеталаш 3, 6, 12 ойда ва кейинчалик 1 йилда 1 марта ўтказилган.

Асосий гуруҳдаги барча беморларда ўтказилган жаррохлик амалиётидан кейин мусбат динамика кузатилган.

Даво натижаларини таҳлил қилишда асосий ва назорат гуруҳдаги беморларда тизза бўғимини фаолияти Lysholm Knee Scoring Scale шкаласи билан комплекс баҳолаш ўтказилган.

Клиник инструментал текширув усулларида барча беморларда тизза бўғими 2та стандарт проекцияда рентгенография қилинган (баъзи ҳолатларда махсус ҳолатда), кўп ҳолларда ультратовуш текшируви, магнит-резонанс томография, контраст модда ёрдамида мультиспирал компьютер томографияси ўтказилган.

Беморларинг субъектив ҳолати ва тизза бўғимининг функционал тикланиши даражаси J. Lysholm Knee Scoring Scale шкаласининг ўлчови орқали рўйхатдан ўтказилган ва таҳлил қилинган.

Даво натижаларининг эффе́ктивлик критериялари қилиб жаррохлик муолажаси ўтказилган тизза бўғимида ёзиш функциясининг, ҳаракат амплитудасининг, тўрт бошли мушак кучининг тикланиши, пастки муча фаолиятини тўлақонли тикланиши, организм умумий ҳолатини яхшиланиши, ушбу гуруҳдаги беморларда қилиб олинди.

Яқин ва узоқ даво натижаларини баҳолаш «яхши», «қониқарли» ва «қониқарсиз» деб белгиланди.

«Яхши» натижаларга тизза бўғимида ёзиш 175-180°, букиш 40-50° ни ташкил қилиб, тўрт бошли мушак кучи тўлиқ тикланган, тўрт бошли мушак атрофияси 2,0 смдан ошмаган, тизза бўғимида оғриқ бўлмаган, Lysholm шкаласи бўйича тизза бўғими функцияси 84 баллдан кам бўлмаган, умумий ҳолатида ўзгаришлар йўқ, психоэмоционал ҳолатида кўрик пайтида ўзини бемор деб ҳисобламайдиган, меҳнат фаолиятини максимал қисқа вақт ичида тикланган (2 ойгача) беморлар киритилди.

«Қониқарли» натижаларга тизза бўғимида ёзиш 170-175°, букиш 50-90° ни ташкил қилиб, тўрт бошли мушак кучи ярмига тикланган, тўрт бошли мушак атрофияси 2,0-3,5 смгача, тизза бўғимида бир оз оғриқ асосан физик юкламаларда пайдо бўлиб, тинчлик пайтида ўтиб кетадиган. Умумий ҳолатида юкламаларда дискомфорт сезадиган, психоэмоционал ҳолатида узоқ муддатли ва интенсив юкламаларда ўзини бемор сановчи, Lysholm шкаласи бўйича тизза бўғими функцияси тикланганлиги 64 баллдан кам бўлмаган беморлар киритилди.

«Қониқарсиз» натижаларга тизза бўғимида ёзиш 170° дан кам, букиш 90° кўпни ташкил қилиб, тўрт бошли мушак кучи сезиларсиз тикланган, тўрт бошли мушак атрофияси 3,5 смдан кўп, тизза бўғимида енгил физик юкламаларда ҳам тез-тез пайдо бўлувчи оғриқларга. Доимий дискомфорт сезадиган, психоэмоционал ҳолатида кундалик юкламаларда ўзини бемор сановчи, Lysholm шкаласи бўйича тизза бўғими функцияси тикланганлиги 64 баллдан кам бўлган беморлар киритилди.

Узоқ натижалар 1 йилдан 7 йилгача муддатда 93 та (84,5%) беморда ўрганилган. Узоқ муддатли натижалар ҳам юқоридаги тарзда баҳоланди. Узоқ муддатли даврда олинган натижалар назорат гуруҳдаги Каплан усули бўйича традицион усулда жаррохлик муолажаси ўтказилган беморларнинг даво натижалари билан қиёсий таққосланди (1-жадвал).

1-жадвал

Тизза бўғими ёзувчи аппарати юмшоқ тўқимали компонентларини даволашнинг узоқ муддатли баҳолаш натижалари (абсолют кўрсаткичлар)

Гуруҳлар	Узоқ муддатли натижалар баҳолари						Жами
	"Яхши"		"Қониқарли"		"Қониқарсиз"		
	абс	%	Абс	%	абс	%	
Назорат	5	38,5	6	46,2	2	15,4	13
асосий	16	72,7*	6	27,3	0	0	22

1-жадвалдан кўриниб турибдики, назорат гуруҳдаги 38,5% (n=5) беморда «яхши» натижа қайд қилинган бўлиб, айнан шу кўрсаткич асосий гуруҳдаги беморларда ишончли фарқ қилиб 72,7% (n=16) ташкил қилди ($P < 0,05$).

«Қониқарли» натижалар назорат гуруҳда 46,2% (n=6) ҳолатда кузатилиб, бунда асосий гуруҳда шу кўрсаткич 27,3 (n=6) тенглашди. Кўриниб туриптики бу фарқ асосий гуруҳдаги беморларда «яхши» натижалар кузатилганидан келиб чиқади

«Қониқарсиз» натижалар назорат гуруҳда 2 та ҳолатда (15,4%) кузатилди. Асосий гуруҳда «қониқарсиз» натижа кузатилмади.

Юқорида баён қилинларга асосланган ҳолда шундай хулоса қилиш мумкинки, тизза қопқоғи хусусий боғлами жароҳатланган беморларда биз томондан таклиф қилинаётган усулларни қўллаш жаррохликдан кейинги яқин даврда қониқарли ҳаёт сифатига эришиш ва жаррохликдан кейинги 6 ойда яхши даражадаги маиший ва ижтимоий адаптация имконини беради.

Шундай қилиб, тизза қопқоғи хусусий боғлами турли хилдаги узилишларини даволашга йўналтирилган эффектив даво-реабилитацион чора тадбирлар комплекси етарлича клиник материал асосида ишлаб чиқилди ва асосланди. Тизза қопқоғи хусусий боғлами жароҳатланган беморларни ишлаб чиқилган ва такомиллаштирилган усуллар қўллаш анатомо- функционал натижаларни яхшилаш ва жаррохлик муолажасидан кейинги асоратлар ривожланишини камайтириш имконини берди. Ишлаб чиқилган жаррохлик амалиёти ва жаррохликдан кейинги беморларни олиб бориш усуллари технологик бўлиб, уларни кенг миқёсдаги клиник қўллашга имкон беради.

ХУЛОСАЛАР

1. Тизза қопқоғи ёзувчи аппарати жароҳатларида контраст мультиспирал компьютер томографияни қўллашга асосланган ҳолда ишлаб чиқарилган ташхис меъзонлари тизза қопқоғи хусусий боғлами эскирган узилишларида дистал ёки проксимал нуқсоннинг мавжудлигини, чандиқ тўқимасининг

ўрнини, ретракция даражасини аниқлаш ва жарроҳлик муолажаси тактикасини аниқлаш имконини беради.

2. Ишлаб чиқарилган янги жарроҳлик усуллари тизза қопқоғи хусусий боғламини эскирган жароҳатларида жароҳатланиш тўлиқлиги, эскирганлик муддати, дистал ёки проксимал қисмдан узилганлиги характерига қараб қўллаш керак. Ўз навбатида бу усуллар кам жароҳатли бўлиб, махсус қўшимча инструментлар талаб қилмайди, стабил фиксация ва жароҳатланган бўғимда эрта ҳаракатланиш бошлаш имконини беради.

3. Ишлаб чиқилган тизза бўғими ёзувчи аппаратини тиклашдан кейинги системали комплекс физик реабилитация чора тадбирлари, беморларга тикланиш ва меҳнатга лаёқатсизлик муддатини қисқартириш имконини беради. Ушбу система тизза бўғими функцияси ва тўлиқ ҳаракат амплитудасини тиклаш ва шунингдек умумий меҳнатга лаёқатлилик муддатини жарроҳликдан кейин 1,5 ойдан 3 ойча тиклаш имконини беради.

4. Махсус программани қўллаш даволашда «яхши» натижаларни миқдорини назорат гуруҳига нисбатан 34,2% га оширди ва 72,7% га чиқарди.

**НАУЧНЫЙ СОВЕТ ПО ПРИСУЖДЕНИЮ УЧЕНЫХ СТЕПЕНЕЙ
DSc.04/30.12.2019.Tib.62.01 ПРИ РЕСПУБЛИКАНСКОМ
СПЕЦИАЛИЗИРОВАННОМ НАУЧНО-ПРАКТИЧЕСКОМ
МЕДИЦИНСКОМ ЦЕНТРЕ ТРАВМАТОЛОГИИ И ОРТОПЕДИИ**
**РЕСПУБЛИКАНСКИЙ СПЕЦИАЛИЗИРОВАННЫЙ НАУЧНО-
ПРАКТИЧЕСКИЙ МЕДИЦИНСКИЙ ЦЕНТР ТРАВМАТОЛОГИИ И
ОРТОПЕДИИ**

РАЖАБОВ КУРБОН НУРМАМАТОВИЧ

**УСОВЕРШЕНСТВОВАНИЕ ДИАГНОСТИКИ И ХИРУРГИЧЕСКОГО
ЛЕЧЕНИЯ ПОВРЕЖДЕНИЙ РАЗГИБАТЕЛЬНОГО АППАРАТА
КОЛЕННОГО СУСТАВА**

14.00.22 - Травматология и ортопедия

**АВТОРЕФЕРАТ ДИССЕРТАЦИИ ДОКТОРА ФИЛОСОФИИ (PhD)
ПО МЕДИЦИНСКИМ НАУКАМ**

ТАШКЕНТ - 2020

Тема диссертации доктора философии (PhD) зарегистрирована в Высшей аттестационной комиссии при Кабинете Министров Республики Узбекистан за №B2017.1.PhD/Tib96.

Докторская диссертация выполнена в Республиканском специализированном научно-практическом медицинском центре травматологии и ортопедии.

Автореферат диссертации на трех языках (узбекский, русский, английский (резюме)) размещен на веб-страницах Научного совета (www.uzniito.uz), Информационно-образовательного портала «Ziyounet» (www.ziyounet.uz) и Национального агентства Узбекистана (www.uza.uz).

Научный руководитель:

Ирисметов Муроджон Эргашевич
доктор медицинских наук

Официальные оппоненты:

Уринбаев Пайзилла Уринбаевич
доктор медицинских наук, профессор

Хамраев Алишер Шахобович
доктор медицинских наук, доцент

Ведущая организация:

Бухарский государственный медицинский институт

Защита диссертации состоится «_____» _____ 2020 г. в _____ часов на заседании Научного совета DSc.04/30.12.2019.Tib.62.01 при Республиканском специализированном научно-практическом медицинском центре травматологии и ортопедии (Адрес: 100147, г.Ташкент, ул. Махтумкули йули, 78. Тел.: (+99871) 233-10-30; e-mail: niito-tashkent@yandex.ru, Республиканский специализированный научно-практический медицинский центр травматологии и ортопедии).

С диссертацией можно ознакомиться в Информационно-ресурсном центре Республиканского специализированного научно-практического медицинского центра травматологии и ортопедии (зарегистрирован за №_____). Адрес: 100147, г.Ташкент, ул. Махтумкули, 78. Тел.: (+99871) 233-10-30.

Автореферат диссертации разослан «_____» _____ 2020 года

(реестр протокола рассылки № _____ от «_____» _____ 2020 года)

А.М. Джураев
Заместитель председателя Научного совета по присуждению
ученых степеней, доктор медицинских наук, профессор

У.М. Рустомова
Ученый секретарь Научного совета по присуждению
ученых степеней, кандидат медицинских наук,
старший научный сотрудник

А.П. Алимов
Председатель Научного семинара при Научном совете по
присуждению ученых степеней
доктор медицинских наук

ВВЕДЕНИЕ (аннотация диссертации доктора философии (PhD))

Актуальность и востребованность темы диссертации. Повреждение разгибательного аппарата коленного сустава (РАКС) приводит к грубым нарушениям функций нижних конечностей и относится к категории тяжелых повреждений. «Неудовлетворительные результаты хирургического лечения повреждения РАКС составляют 13,2-28,1%...»¹, и этот показатель особенно заметен при застарелых повреждениях. В результате подобных травм нарушаются анатомические структуры коленного сустава (КС), а также происходят «...грубые нарушения функции сустава, неудовлетворительные результаты лечения, снижение и утрата трудоспособности...»².

В настоящее время в развитых странах мира проводится ряд научных исследований по диагностике и лечению повреждений РАКС. Разрабатываются методы пластического восстановления повреждений ауто-, аллопластическими методами и с использованием ксеноматериалов. Ведутся исследования по применению сверхэластичных имплантантов, полиэфирами и нитями никелд титана. Совершенствуются рациональные поэтапно выполняющиеся хирургические методы восстановления при застарелых повреждениях. Разрабатываются методы хирургических вмешательств, проводимые путем пателлоэктомии или частичной резекции надколенника, с использованием новых видов швов при наружных вывихах надколенника, при свежих случаях - закрытые методы восстановления связки, методы дублирующие аллопластику, также совершенствуются методы восстановления с использованием сухожилий Хамстринговой мышцы. Следовательно, реализация этих методов проводится путём больших разрезов и необходимостью специальных имплантов для фиксации, высокой травматичностью операций, длительностью послеоперационного реабилитационного периода, возникновения остаточных осложнений после восстановления функций КС и продления нетрудоспособности. За счёт малой встречаемости, именно застарелых повреждений, уделяется малое внимание на совершенствование методов лечения, что свидетельствует об актуальности проблемы.

В нашей стране принимаются масштабные меры по улучшению качества медицинской помощи, в том числе и высокотехнологичной медицинской помощи. К ним относится такие важные поставленные задачи, как «...формирование здорового образа жизни и повышение уровня физической активности населения...»³. Одним из актуальных направлений исследования является улучшение специализированной медицинской помощи, в том числе

¹ Кайдалов С.Ю., Ланшаков В.А., Панов А.А., Баховудинов А.Х. Отдаленные результаты применения сверхэластичных имплантов из никелида титана в лечении повреждений разгибательного аппарата коленного сустава // Сибирский медицинский журнал, 2013, -Т. 28,1.- С.83-87.

² Дьячкова Г.В., Бакарджиева А.Н., Дьячков К.А. Определение чувствительности и специфичности МРТ и УЗИ при обследовании больных с повреждениями элементов коленного сустава // Гений ортопедии, 2014, №1. -С.21-29

³ Постановление Президента Республики Узбекистан ПП-№4063 «О мерах профилактики неинфекционных заболеваний, поддержке здорового образа жизни и повышению уровня физической активности населения» от 19 декабря 2018 года

улучшение методов диагностики и лечения, профилактика осложнений, внедрение современных технологий, а также улучшение качества своевременного оказания медицинской помощи пациентам.

Данная диссертационная работа в определенной степени служит выполнению задач, предусмотренных Указами Президента Республики Узбекистан ПФ-№4985 «О мерах по дальнейшему совершенствованию неотложной медицинской помощи» от 16 марта 2017 года, ПФ-№5590 «О комплексных мерах по кардинальному улучшению системы здравоохранения Республики Узбекистан» от 7 декабря 2018 года; Постановлением № ПП-3071 «О мерах по дальнейшему развитию специализированной медицинской помощи населению Республики Узбекистан на 2017-2021 годы» от 20 июня 2017 года и другими нормативно-правовыми документами.

Соответствие исследования приоритетным направлениям развития науки и технологий республики. Диссертационное исследование выполнено в соответствии с приоритетным направлением развития науки и технологий республики VI. «Медицина и фармакология».

Степень изученности проблемы. Анализ мировых литературных данных, содержащихся в международных библиографических базах Medline, Cochrane, Embase, Elsevier, PubMed и Medscape, посвящённых проблеме повреждения РАКС, выявил, что, радикальные изменения произошли в хирургии КС с внедрением в клиническую практику артроскопии, восстановительной хирургии связочного аппарата, эндопротезировании КС. Статистика зарубежных стран показывает, что нарушение функции РАКС после артропластики КС составляет 0,17-2,5% (Robert J. Schoderbek Jr., Thomas E. Brown, Kevin J. Mulhall, Varatharaj Mounasamy et al., 2006) и рекомендует хирургическую коррекцию в ближайшие после травмы часы, считая преимуществом оперативного метода возможность полного анатомического восстановления связок и функциональных резервов (De Baere T., Geulette B., Manche E., Barras L., 2002; Gregory H. Lee, Patrick Mc. Cullloch, Brain J. Cole, Charles A. Bush-Joseph and all, 2008; James M. Gregory, Seth L. Sherman, Richard Mather, Bernard R. Bach Jr., 2012; Mahmoud Jabalameli, Abolfazi Bagherifard, Hosseinali Hadi, Amin Yoosefzodeh and all, 2018). Проблемы со стороны разгибательного аппарата служат причиной 12% повторных операций после эндопротезирования КС (Кавалерский Г.М., Мурылев В.Ю., Холодаев М.Ю., Рукин А.Я., Рубин Г.Г., 2014) Формирующаяся в результате повреждений связок нестабильность приводит к перенапряжению анатомических структур коленного сустава, нарушению биомеханики, конгруэнтности суставных поверхностей, что в свою очередь ведет к развитию хронических дегенеративно-дистрофических процессов с вовлечением в него первоначально неизмененных элементов сустава и с достаточно быстрым исходом возникновения артроза, приводящего к ограничению физической активности, снижению трудоспособности и в конечном итоге – инвалидности (Кузнецов И.А., Фомин Н.Ф., Шулепов Д.А., Рябинин М.В, 2014; Gerald Mc Ginty, James J. Irrgang, 2000). В связи с этим, проблема лечения больных с повреждениями РАКС далека от своего

окончательного решения. Примером этого является множество случаев несвоевременного установления правильного диагноза, отсутствие достаточно надежных хирургических методов лечения, высокий уровень неудовлетворительных результатов, составляющих 13,2-28,1%, отмеченными при хирургическом лечении некоторыми авторами (Смирнова Н.В., 2009; Кайдалов С.Ю., 2012; Дошлова Д.В., 2013).

В научных исследованиях, проводимых в нашей стране, усовершенствованы методы диагностики, разработаны новые доступы и методы хирургического лечения и послеоперационной реабилитации при разгибательной контрактуре КС, обоснованы преимущества этих методов (Ирисметов М.Э., 2016). Были разработаны релиз, тенолиз, тенотомия мягкотканых элементов КС, а при маленьких дефектах суставной поверхности - микрофрактуризация (Эшназаров К.Э., 2018). По мнению Хакимова Р.Н.(2007), при артрозах КС, артроскопия приводит к уменьшению послеоперационных осложнений, глубокая туннелизация хряща - к восстановлению хрящевого покрова. Холмуродов У.Т. (2019) доказал в своих исследованиях, что в остром периоде при повреждениях КС проведение ранней артроскопии является преимущественным. Усмонов Ф.М. (2020) в своих исследованиях при повреждениях передней крестообразной связки доказал преимущества метода двухпучковой лавсанопластики и также эффективность дифференциального подхода к основным параметрам и состоянию КС. Однако тактика диагностики, лечения и послеоперационного ведения при повреждениях РАКС до конца не освещены. При разрыве собственной связки надколенника тактика лечения не достаточно обоснована зависимостью от локализации и состояния связки.

В некоторых исследованиях, проведенных в последние годы, при восстановлении мягкотканых элементов РАКС было отмечено, что синтетический материал, такой как никелид титана, с высоким эластичным свойством, является инновационным достижением (Кайдалов С.Ю., 2012). Анализ местной и зарубежной литературы показывает, что успех лечения при повреждениях РАКС зависит от достижения механической прочности в области зоны соединения концов поврежденного сухожилия (Смирнова Н.В., 2009; Fred D. Cushner, W. Norman Scott, Giles R. Scuderi, 2014). Без применения дополнительных материалов, с учетом наличия в составе РАКС такой массивной сесамовидной кости, как надколенник, и достаточно длинного многослойного петлистого строения сухожилия, разработка новых атравматических методов фиксации, позволяющая проведение ранней разработки КС, направленная на предупреждение развития атрофии четырехглавой мышцы бедра и разгибательной контрактуры КС является одной из самых актуальнейших проблем современной травматологии (Кайдалов С.Ю., 2012; Robert A. Magnussen, Sebastien Lusting, Guillaume Demey, Hisham Masdar, 2012; Saragaglia D., Pison A., Rubens-Duval B., 2013). Поиск решения данной проблемы привело бы не только к снижению количества осложнений, но и имело бы огромное социальное значение.

Связь диссертационного исследования с планами научно-исследовательских работ научно-исследовательского учреждения, где выполнена диссертация. Тема диссертационной работы входит в план научно-исследовательских работ Республиканского специализированного научно-практического медицинского центра травматологии и ортопедии и выполнена в рамках гранта НТП-11 «Улучшение здоровья населения путем разработки новых технологий диагностики, профилактики, лечения заболеваний в медицине» а также АТСС-15-7.1. «Совершенствование оперативных методов лечения заболеваний тазобедренного и коленного сустава».

Целью исследования является улучшение результатов лечения повреждений разгибательного аппарата коленного сустава, путем усовершенствования методов диагностики и хирургического лечения.

Задачи исследования:

разработать диагностические критерии повреждений разгибательного аппарата коленного сустава на основе проведения контрастной мультиспиральной компьютерной томографии;

разработать новые методы хирургического лечения застарелых дистальных и проксимальных дефицитных разрывов собственной связки надколенника, позволяющие в наиболее ранние сроки восстанавливать анатомическую целостность и функции коленного сустава;

разработать методику послеоперационной реабилитации пациентов с повреждениями разгибательного аппарата коленного сустава;

дать сравнительный анализ эффективности разработанных методик на основе изучения ближайших и отдалённых результатов хирургического лечения повреждений разгибательного аппарата коленного сустава.

Объектом исследования являлись 110 пациентов с повреждениями разгибательного аппарата коленного сустава, находившиеся на обследовании и лечении в отделениях взрослой и спортивной травматологии РСНПМЦ травматологии и ортопедии МЗ РУз с 2011 по 2019 годы.

Предмет исследования составляют результаты клинических, рентгенологических, ультрасонографических, электромиографических, МРТ- и МСКТ-исследований у пациентов с повреждениями разгибательного аппарата коленного сустава.

Методы исследований. В процессе выполнения научной работы были использованы клинические, рентгенологические, электромиографические, ультразвуковые, магнитно-резонансные томографические, контрастные мультиспирально-томографические и статистические методы.

Научная новизна исследования заключается в следующем:

разработан способ аутопластики проксимальных дефектных разрывов собственной связки надколенника, путём помещения костного трансплантата, выделенного из середины бугристости большеберцовой кости, вставлением в середину нижнего полюса надколенника;

разработан способ хирургического лечения при дистальных дефектных разрывах собственной связки надколенника, при котором на остаточную

часть связки проводится трансоссальное зигзагообразное армирование полиэфирными нитями через основание обеих костей (надколенник и бугристость большеберцовой кости);

доказано, что при дистальных и проксимальных дефектных разрывах собственной связки надколенника введение контрастного вещества внутри влагалища сухожилия и проведение мультиспиральной компьютерной томографии дает достоверную информацию о структуре и дефектах связки надколенника;

доказано, что предложенный трехэтапный комплексный метод реабилитации после операции по поводу проксимальных и дистальных дефектных разрывов собственной связки надколенника даёт возможность за максимально кратчайшие сроки восстановить функцию разгибания КС и предотвращает усугубление гипотрофии четырехглавой мышцы бедра.

Практические результаты исследования:

обосновано, что разработанные диагностические критерии с использованием контрастной МСКТ при застарелых повреждениях РАКС позволяют определить уровень ретракции и выбрать оптимальную тактику хирургического лечения;

обосновано, что разработанные методы оперативного лечения застарелых повреждений ССН являются малотравматичными, не требуют дополнительных специальных инструментов, позволяют сократить период иммобилизации за счёт соединения костных оснований и начала ранних движений в коленном суставе и вполне могут выполняться на уровне районных медицинских учреждений;

доказано, что разработанная методика послеоперационной реабилитации больных с повреждениями РАКС позволяет в ранние сроки полностью восстановить разгибательную функцию КС, предотвращает атрофию четырехглавой мышцы бедра, контрактуры КС и дефицит сгибательно-разгибательных движений КС.

Достоверность результатов исследования обоснована примененными современными и широко используемыми в практике клиническими, рентгенологическими, ультразвуковыми, электронейромиографическими, магнитно-резонансными томографическими, мультиспиральными компьютерно-томографическими и статическими методами, а также обработкой полученной информации с помощью компьютерных технологий.

Научная и практическая значимость результатов исследования.

Научная значимость результатов исследования определяется тем, что проведение контрастной мультиспиральной компьютерной томографии дает возможность определить уровень анатомического разрыва собственной связки надколенника и уровень ретракции надколенника, и, исходя из результатов, выбрать один из предложенных методов оперативного лечения и улучшить функции КС.

Практическая значимость результатов исследования определяется тем, что полученные результаты исследований по диагностике и оперативному лечению, а также послеоперационной поэтапной реабилитации различных

повреждений РАКС улучшают качество жизни пациентов и снижают риск повторных разрывов, позволяют добиться раннего восстановления функции КС.

Внедрение результатов исследования. На основании разработки и усовершенствования методов диагностики, оперативного лечения и послеоперационной реабилитации при повреждениях РАКС:

утверждены методические рекомендации «Способ хирургического лечения повреждений собственной связки надколенника» (заключение Министерства здравоохранения от 22 ноября 2019 года, №8н-р/520). Полученные данные позволяют улучшить результаты застарелых дистальных разрывов собственной связки надколенника путем зигзагообразного армирования полиэфирными нитями через основание обеих костей (надколенник и бугристость большеберцовой кости);

утверждены методические рекомендации «Способ лечения разрывов собственной связки надколенника при проксимальных дефектных случаях и их послеоперационное ведение» (заклучение Министерства здравоохранения от 22 ноября 2019 года, №8н-р/516). Полученные результаты позволяют доказать быстрое восстановление функций КС при проксимальных дефицитных разрывах собственной связки надколенника путём аутопластики костных блоков;

утвержден способ на изобретение «Способ восстановления собственной связки надколенника» (патент на изобретение IAP № 04827 от 10.01.2014 Агентства по интеллектуальной собственности Министерства юстиции Республики Узбекистан). Полученные результаты способствуют восстановлению дистального разрыва собственной связки надколенника;

утвержден способ на изобретение «Способ лечения разрывов связки надколенника» (патент на изобретение №IAP 05896 от 19.07.2019 Агентства по интеллектуальной собственности при Министерстве Юстиции Республики Узбекистан). Полученные результаты способствуют восстановлению проксимального разрыва собственной связки надколенника.

Научные результаты диагностики и тактики лечения больных с повреждениями РАКС внедрены в систему здравоохранения, в том числе в Республиканском специализированном научно-практическом медицинском центре травматологии и ортопедии, Бухарском и Хорезмском филиалах Республиканского научного центра экстренной медицинской помощи (заклучение Министерства здравоохранения от 29 ноября 2019 года, №8н-д/292). Внедрение предложенных методов диагностики и лечения способствует улучшению результатов лечения больных с повреждениями РАКС, в том числе полностью восстанавливает функцию разгибания КС.

Апробация результатов исследования. Результаты исследований обсуждены на 3 зарубежных и 10 республиканских научно-практических конференциях.

Опубликованность результатов исследования. По теме диссертационной работы опубликовано 25 научных трудов, из них 9 научных статей, в том числе 9 в республиканских журналах, рекомендованных

Высшей аттестационной комиссией Республики Узбекистан для публикаций основных научных результатов диссертацией, получено 2 патента на изобретение.

Структура и объем диссертации. Работа состоит из введения, 5 глав, заключения, выводов, практической рекомендаций, списка использованных литературных источников и приложений, изложена на 117 страницах текста.

ОСНОВНОЕ СОДЕРЖАНИЕ ДИССЕРТАЦИИ

В введении обосновывается актуальность и востребованность проведенного исследования, цель и задачи исследования, характеризуются объект и предмет, показано соответствие исследования приоритетным направлениям развития науки и технологий республики, излагаются научная новизна и практические результаты исследования, раскрываются научная и практическая значимость полученных результатов, внедрение в практику результатов исследования, сведения по опубликованным работам и о структуре диссертации.

Первая глава диссертации **«Состояние диагностики, хирургического лечения повреждений разгибательного аппарата коленного сустава (обзор литературы)»** представляет собой обзор литературы по вопросам хирургической анатомии, биомеханики и взаимоотношения РАКС, частоты встречаемости, этиологии и патогенезу повреждений РАКС. Приведены особенности диагностики повреждений РАКС. Представлены различные методы восстановительных операций, их преимущества и недостатки.

Во **второй главе** диссертации **«Характеристика клинического материала и методы исследований»** дана общая характеристика клинического материала, а также представлены применённые методы обследования больных. В работе проведён анализ результатов обследования и лечения 110 пациентов с повреждением РАКС в возрасте от 16 до 77 лет, находившихся на лечении в Республиканском специализированном научно-практическом медицинском центре травматологии и ортопедии МЗ РУз с 2011 по 2019 года. Среди обследованных, больных мужчин было 76 человек, что в процентном отношении составило 69,1%, а женщин – 34, соответственно 30,9%. Повреждения РАКС встречались в основном у больных работоспособного возраста – у 87 (79,1%). Распределение больных по локализации уровня повреждения разгибательного аппарата было следующим: разрыв собственной связки надколенника был у 35 (31,82%), перелом надколенника - у 63 (57,27%), разрыв четырехглавой мышцы бедра - у 12 (10,91%) больных.

При повреждениях собственной связки надколенника, исходя из проведённого вида лечения, больные распределены на две группы.

Первую – основную, группу составили 22 (62,9%) больных с повреждением собственной связки надколенника. Из них, исходя из уровня повреждения, у 13 (59,1%) больных при дистальных разрывах применен

разработанный в клинике «Способ восстановления собственной связки надколенника» (IAP № 04827 от 10.01.2014 г.) и у 9 (40,9%) больных при проксимальных разрывах применен разработанный в клинике «Способ лечения разрывов связки надколенника» (IAP № 05896 от 19.07.2019 г.)

В контрольную группу включены 13 (37,1%) больных, которым проведено восстановление собственной связки надколенника по методу Каплана.

При обследовании пациентов применены клинические, рентгенологические, электромиографические, ультразвуковые, МРТ-, контрастная МСКТ-, а также статистические методы исследования, а также проведено анкетирование по шкале оценки функции коленного сустава J. Lysholm Knee Scoring Scale.

При застарелых разрывах собственной связки надколенника предложен метод контрастной мультиспиральной компьютерной томографии для определения уровня спаечного процесса и степени ретракции, наличия проксимального или дистального дефектов, и описан способ ее проведения.

Приведены рентгенологические, ультразвуковые, магнитно-резонансные томографические и контрастно-мультиспиральные томографические характеристики в норме и при повреждениях разгибательного аппарата коленного сустава.

Полученные данные обрабатывали статистически на компьютере с помощью программ Excel 7,0. Достоверными считали отличия при t-критерии Стьюдента равном или большим 2,0 или вероятности совпадения менее 5% ($p < 0,05$).

Третья глава диссертации **«Анализ способов лечения повреждений разгибательного аппарата коленного сустава»** состоит из двух подглав, посвящена характеристике и анализу результатов рекомендованных нами оперативных способов, применяемых при повреждениях собственной связки надколенника.

В первой подглаве «Способ восстановления собственной связки надколенника при дистальных дефектах» предлагаются соответствующие методы. Приведены показания, противопоказания, предоперационная подготовка больных, инструментарий и обезболивание.

Суть разработанного нами способа восстановления ССН заключается в проведении разреза, низведении надколенника, сшивании свободных концов фиксирующего материала в пределах бугристости большеберцовой кости, ушивания раны, при котором разрез длиной 5-7 см начинают на 2 см выше нижнего края надколенника с медиальной стороны и продолжают дистально по внутренней стороне ССН и заканчивают на 2 см ниже медиального края бугристости большеберцовой кости. Далее, в нижних полюсах надколенника, в сагиттальной плоскости формируют 2 отверстия, через которые проводят лавсановые нити. Затем лавсановые нити проводят зигзагообразно в толще связки - от проксимальной части связки к дистальной ее части. После чего, дрелью формируют два канала в бугристости большеберцовой кости, низводят надколенник, свободные концы нитей проводят через

сформированные каналы и пришивают к бугристости большеберцовой кости.

Техника операции. Больному для восстановления ССН под спинномозговой анестезией, в положении лёжа на спине, после 3-х кратной обработки нижней конечности раствором 2% йода, производят парамедиальный разрез. Разрез длиной 7 см начинают на 2 см выше нижнего края надколенника с медиальной стороны, продолжают дистально по внутренней стороне ССН и заканчивают на 2 см ниже медиального края бугристости большеберцовой кости. Послойно остро и тупо обнажают ССН, при этом определяют рубцово-изменённую разорванную часть ССН. Рубцово-изменённую часть связки очищают от рубцовых тканей. Через нижние полюса надколенника делают 2 отверстия в сагиттальной плоскости, через эти отверстия проводят лавсановые нити, при этом, их проводят зигзагообразно по толще связки - от проксимальной части связки к дистальной части. С помощью дрели делают два канала в бугристости большеберцовой кости, после этого низводят надколенник, свободные концы нитей проводят через канал и пришивают к бугристости большеберцовой кости (Рис.1).

Во время операции проводят гемостаз, туалет раны, на рану послойно накладывают швы, асептическую повязку, ставят высокий «гипсовый сапожок» на 4 недели.

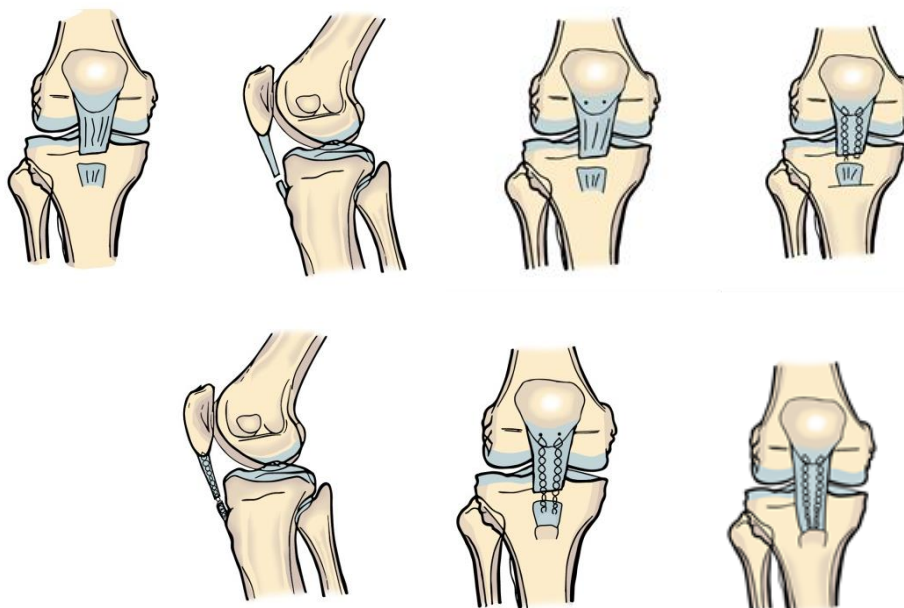


Рис.1. Схематическое изображение методики восстановления застарелых разрывов ССН

Вторая подглава «Способ лечения разрывов собственной связки надколенника при проксимальных дефектных случаях» предлагает соответствующий метод. Приведены показания, противопоказания, предоперационная подготовка больных, инструментарий и обезболивание (Рис. 2).

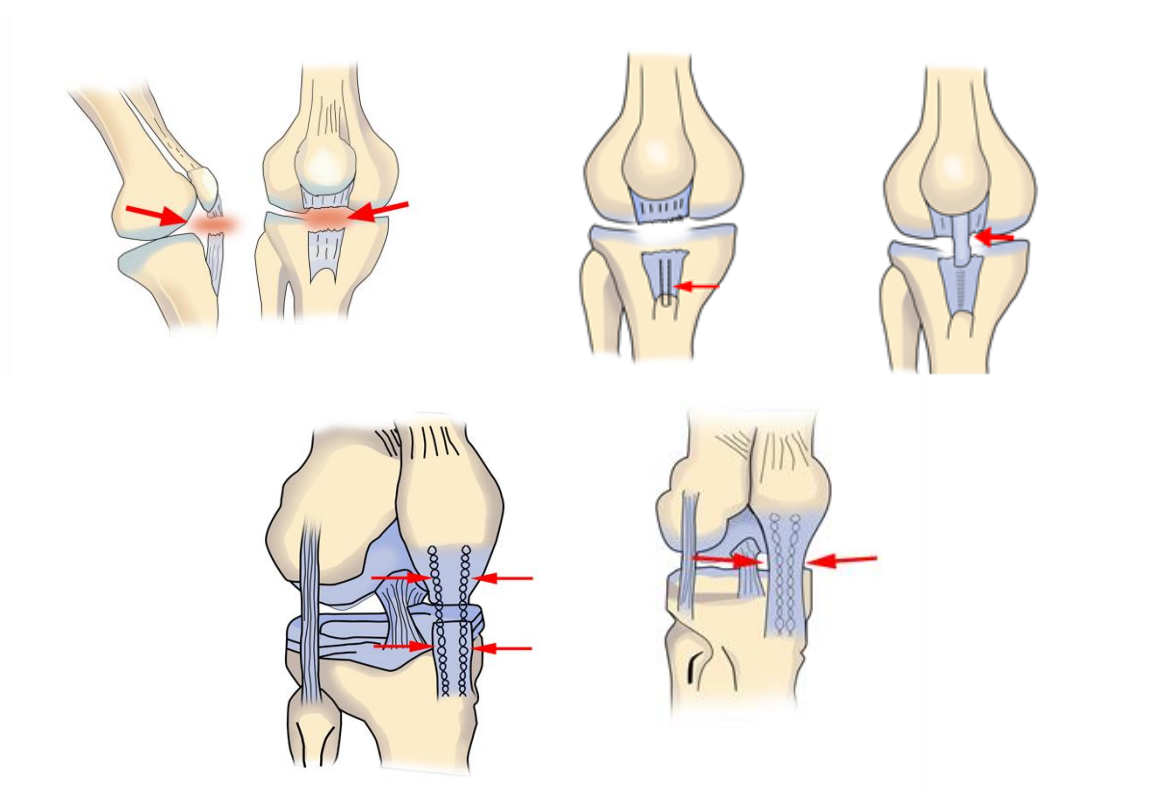


Рис. 2. Схематическое изображение способа лечения разрывов связки надколенника

Операция выполнена следующим образом. Больному для восстановления собственной связки надколенника под спинномозговой анестезией, в положении лежа на спине, после 3-х кратной обработки нижней конечности раствором 2% йода, производят разрез кожи и жировой клетчатки длиной 6 см, начиная на 2 см выше нижнего края надколенника с медиальной стороны, продолжая дистально по внутренней стороне ССН и заканчивая на 2 см ниже медиального края бугристости большеберцовой кости. Далее, в нижних полюсах надколенника в сагиттальной плоскости формируют 2 отверстия, через которые проводят лавсановые нити. Лавсановые нити сшивают зигзагообразно в толще связки - от проксимальной части связки к дистальной, а у места дистального прикрепления ССН, в середине бугристости большеберцовой кости выделяют костный трансплантат размером 1,0x1,5x1,0 см. Не отделяя костный блок от ССН и от средней части собственной связки в проксимальном направлении выделяют ауто трансплантат с костным трансплантантом шириной 1,5 см до 0,5 см в проксимальной части дистального отдела. Нижний полюс надколенника в средней части отсепаровывают от надкостницы, выделенный ауто трансплантат с костным трансплантатом разворачивают, вставляют на место в отсепарованную часть надколенника, затем зафиксировать. Образованный дефект в нижней части связки надколенника ушивают, в дистальной части медиальных и латеральных сторон с помощью лавсановых нитей проводят армирование, после этого натягивают и завязывают с двух сторон проксимальную и дистальную части лавсановой нити, а ауто трансплантат с костным трансплантатом ушивают дополнительными

швами. Во время операции производят гемостаз, туалет раны, на рану послойно накладывают швы, а затем асептическую повязку. В конце оперативного вмешательства накладывают высокий «гипсовый сапожок» на 4 недели.

Четвертая глава «**Реабилитация больных после оперативного восстановления мягкотканного компонента разгибательного аппарата коленного сустава**» посвящена реабилитационным мероприятиям, проводимым после восстановительных операций мягкотканых компонентов РАКС. Реабилитационные мероприятия разделены на 3 этапа:

I этап физической реабилитации (ранний послеоперационный период - до 1 месяца после операции). Задача данного этапа: нормализация трофики оперированного сустава и купирование послеоперационного воспаления; стимуляция сократительной способности мышц оперированной конечности, в первую очередь мышц бедра; противодействие гиподинамии; поддержание общей работоспособности больного.

Для решения поставленных задач, впервые 2 недели, использовали физиотерапевтическую и медикаментозную терапии, через 2 недели добавили лечебную физкультуру. Для данного этапа предложен комплекс упражнений. Для выполнения этих упражнений проведены исходное положение, дозировка (количество повторений и темп) и условия выполнения. II этап физической реабилитации (поздний послеоперационный период – от 1 до 2 месяцев после операции) - функциональное восстановление оперированной конечности. Задачи данного этапа: ликвидация контрактуры КС; восстановление нормальной походки; адаптация к длительной ходьбе и бытовым нагрузкам; укрепление мышц оперированной конечности.

На данном этапе активная разработка КС проведена с использованием метода лечебной физической культуры (ЛФК). В начале этапа, для уменьшения боли, снятия отёка и облегчения разработки КС проводят физиотерапевтические процедуры - УВЧ, фонофорез в сочетании с гелями нестероидных противовоспалительных препаратов. Также предложен комплекс специальных упражнений. Приведено для выполнения этих упражнений исходное положение, дозировка (количество повторений и темп) и условия их выполнения.

III этап физической реабилитации (восстановительный период - от 2 до 3 месяцев после операции) - восстановление активности оперированной конечности. Задача данного этапа: полное восстановление амплитуды не только пассивных, но и активных движений оперированной конечности; восстановление максимальной силы мышц бедра; восстановление функции КС и общей работоспособности.

Основным средством данного этапа были физические упражнения. В занятия включали медленный бег в естественных условиях. В этот период использовали также ручной и вибрационный массаж, электростимуляцию мышц, физиотерапевтические процедуры - УВЧ (для восстановления трофики КС) и фонофорез в сочетании с гелями нестероидных

противовоспалительных препаратов (для купирования перегрузочных осложнений).

В пятой главе **«Результаты лечения повреждений мягкотканых компонентов разгибательного аппарата коленного сустава»** приведены результаты хирургического лечения пациентов с повреждением разгибательного аппарата, с анализом ошибок и осложнений. Ближайшие в сроки до 1 года исходы лечения изучены нами у всех 110 (100%) больных. Клинический осмотр и анкетирование проводились в сроки 3, 6, 12 месяцев, в последующем - 1 раз в год.

Все проведённые оперативные вмешательства основной группы были успешными и у всех больных отмечена послеоперационная положительная динамика.

При анализе результатов лечения больных основной и контрольной групп нами была проведена комплексная оценка функции КС по шкале Lysholm Knee Scoring Scale.

Из клинико-инструментальных, всем больным выполнялись рентгенография КС в 2-х проекциях (в некоторых случаях со специальной укладкой), в ряде случаев – УЗИ-, МРТ- и контрастная МСКТ исследования КС. Субъективные ощущения больных и степень функционального восстановления КС проанализированы и задокументированы в соответствии с положениями шкалы J. Lysholm Knee Scoring Scale.

Критериями эффективности проведённого лечения были: восстановление функции разгибания, амплитуда движений и силы четырёхглавой мышцы в оперированном коленном суставе, полноценное восстановление функции нижней конечности, улучшение общего состояния организма данной категории пациентов.

Ближайшие и отдалённые результаты лечения оценивали как «хорошие», «удовлетворительные» и «неудовлетворительные».

К «хорошим» отнесены такие результаты, когда у больных в коленном суставе достигнуто разгибание 175-180°, сгибание до 40-50°, полное восстановление силы четырёхглавой мышцы, атрофия четырёхглавой мышцы до 2,0 см, отсутствуют боли в коленном суставе, восстановление функции сустава превышает 84 балла по шкале Lysholm, жалобы отсутствуют, в общем состоянии больного отклонений нет. Восстановление трудоспособности за максимально короткий срок (2 месяца).

К «удовлетворительным» отнесены результаты с углом сгибания в коленном суставе до 50-90°, разгибания до 170-175°, восстановленной наполовину силой четырёхглавой мышцы, атрофией четырёхглавой мышцы от 2,0 см до 3,5 см, жалобами на боли в области КС умеренного характера, возникающими в основном при физической нагрузке, проходящими в покое, общим состоянием больного – чувствует дискомфорт при нагрузках, восстановлением функции сустава не менее 64 баллов по шкале Lysholm.

К «неудовлетворительным» результатам отнесены больные с углом сгибания в коленном суставе больше 90°, разгибания меньше 170°, умеренно восстановленной силой четырёхглавой мышцы, атрофией четырёхглавой

мышцы больше 3,5 см, жалобами на часто возникающие боли, даже при незначительной физической нагрузке, общим состоянием больного – чувствует дискомфорт постоянно, восстановлением функции сустава менее 64 баллов по шкале Lysholm.

Отдалённые результаты в сроки от 1 года до 7 лет изучены у 93 (84,5%) больных. Полученные результаты в отдаленном периоде приведены в сравнительном аспекте – по сравнению с контрольной группой, где были проведены традиционные методы оперативного вмешательства по Каплану (таблица 1).

Таблица 1

Результаты оценки отдаленных результатов лечения мягкотканых компонентов разгибательного аппарата коленного сустава (абсолютные показатели)

Группы	Оценка отдалённых результатов						Всего
	"Хорошие"		"Удовлетворительные"		"Неудовлетворительные"		
	абс	%	абс	%	абс	%	
контрольная	5	38,5	6	46,2	2	15,4	13
основная	16	72,7*	6	27,3	0	0	22

Как видно из таблицы, у 38,5% больных (n=5) контрольной группы отмечены «хорошие» результаты. Этот же показатель у больных основной группы достоверно отличался от показателя у больных контрольной группы ($P < 0,05$) и составил 72,7% случаев (n=16).

«Удовлетворительный» результат в контрольной группе наблюдали в 46,2% случаях (n=6), тогда как в основной группе этот показатель равнялся 27,3% (n=6). По-видимому, это отличие исходит из того, что у больных основной группы чаще наблюдали «хорошие» результаты.

«Неудовлетворительные» результаты отмечали в 2 случаях (15,4%) в контрольной группе. В основной группе «неудовлетворительный» результат не отмечался.

На основании вышеизложенного можно сделать вывод о том, что применение предложенные нами методы у больных с повреждением собственной связки надколенника позволяют обеспечить удовлетворительный уровень качества жизни уже в ближайшем послеоперационном периоде и хороший уровень бытовой и социальной адаптации к 6-му месяцу после операции.

Таким образом, на достаточном клиническом материале разработан и обоснован комплекс целесообразных и эффективных лечебно-реабилитационных мероприятий, направленных на лечение различных видов повреждений собственной связки надколенника. Использование разработанных и усовершенствованных методик при лечении больных с повреждением собственной связки надколенника позволило повысить

анатомо-функциональные результаты, дифференцировать их применение и избежать развития послеоперационных осложнений. Разработанные приемы оперативного вмешательства и послеоперационного ведения больных технологичны, что делает их доступными для широкого клинического использования.

ВЫВОДЫ

1. Разработанные диагностические критерии повреждений разгибательного аппарата коленного сустава на основе проведения контрастной мультиспиральной компьютерной томографии позволяют уточнить уровень спаечного процесса и степень ретракции, наличие проксимального или дистального дефекта при застарелых разрывах собственной связки надколенника и определить тактику хирургического лечения.

2. Разработанные новые методы оперативного лечения застарелых повреждений собственной связки надколенника показано использовать при застарелых дистальных или проксимальных разрывах с учетом характера, срока давности и полноты повреждения. В свою очередь, данные методы являются малотравматичными, не требуют дополнительных специальных инструментов, позволяют достичь стабильной фиксации и начала ранних движений в поврежденном суставе.

3. Разработанная система поэтапной комплексной физической реабилитации после оперативного восстановления РАКС, позволяет больным значительно сократить сроки восстановления их работоспособности. Данная система обеспечивает восстановление полной амплитуды движений и восстановление функций КС, а также общей работоспособности в сроки от 1,5 до 3 месяцев после операции.

4. Применение специальной программы разработки привело увеличение количество «хороших» результатов лечение до 72,7% которые 34,2% выше чем сравнительный методы.

**SCIENTIFIC COUNCIL AWARD SCIENTIFIC DEGREES
DSc.04/30.12.2019.Tib.62.01 AT THE REPUBLIC SPECIALIZED
SCIENTIFIC AND PRACTICAL MEDICAL CENTER OF
TRAUMATOLOGY AND ORTHOPEDICS**

**REPUBLICAN SPECIALIZED SCIENTIFIC AND PRACTICAL
MEDICAL CENTER OF TRAUMATOLOGY AND ORTHOPEDICS**

RAJABOV KURBON NURMAMATOVICH

**IMPROVEMENT OF DIAGNOSTICS AND SURGICAL TREATMENT
OF INJURIES THE EXTENSOR APPARATUS OF THE KNEE JOINT**

14.00.22 – Traumatology and orthopedics

**ABSTRACT OF DOCTOR OF PHILOSOPHY (PhD)
DISSERTATION ON MEDICAL SCIENCES**

Tashkent – 2020

The subject of the doctoral (PhD) dissertation registered by the Supreme Attestation Commission under the Cabinet of Ministers of the Republic Uzbekistan in B2017.1.PhD/Tib96

The dissertation has been done in the Republican Specialized Scientific and Practical Medical Center of Traumatology and Orthopedics

Abstract of the doctoral dissertation in three languages (uzbek, russian, english (resume)) has been posted on the website of Scientific council (www.uzniito.uz), the information-educational portal «Ziyonet» (www.ziyonet.uz) and Uzbekistan National news agency (www.uza.uz).

Scientific adviser: **Irismetov Murodjon Ergashevich**
doctor of medical sciences

Official opponents: **Urinbaev Payzilla Urinbayevich**
doctor of medical sciences, professor

Khamraev Alisher Shakhobovich
doctor of medical sciences, docent

Leading organization: **Bukhara State Medical Institute**

The defense will be take place on « _____ » _____ 2020 at the _____ o'clock at the meeting of the Scientific Council DSc.04/30.12.2019.Tib.62.01 at the Republican Specialized Scientific Practical Medical Center of traumatology and orthopedics (Address: 100147, Tashkent city, Makhtumkuli, str. 78, Republican Specialized Scientific Practical Medical Center of traumatology and orthopedics; Phone: (99871) 233-10-30; e-mail: niito-tashkent@yandex.ru).

The dissertation is available in the Information Resource Center of the Republican specialized scientific and practical medical centre of traumatology and orthopedics (Registration № _____), (Address: 100147, Tashkent c., Makhtumkuli, str. 78. Phone: (+99871) 233-10-30).

Abstract of the dissertation has been sent on « _____ » _____ 2020.
(mailing report № _____ of « _____ » _____ 2020).

A.M. Djurayev
Deputy chairman of the Scientific council to award of scientific degrees, doctor of medicine, professor

U.M. Rustamova
Scientific secretary of the Scientific council to award of scientific degrees, doctor of philosophy, senior scientific reseacher

A.P. Alimov
Chairman of the Scientific seminar at the Scientific council to award a scientific degrees, doctor of medicine (DSc)

INTRODUCTION (abstract of doctoral (PhD) thesis)

The aim of the study is improvement results of treatment of the knee extension apparatus injuries by means development of diagnostic methods and surgical treatment.

The object of the research were 110 patients with injuries of the knee extension apparatus who were observed and treated in the departments of Adults and Sport traumatology at the Republican Specialized Scientific and Practical Medical Center of Traumatology and Orthopedics of Ministry of Healthcare of the Republic of Uzbekistan from 2011 to 2019.

The scientific novelty of the research work is the following:

a method of autoplasty of proximal deficient ruptures of the patellar tendon was developed, by placing a bone graft taken from the middle part of tibial tuberosity inserting it to the middle part of the lower pole of the patella;

a method of surgical method in distal deficient ruptures of the patellar tendon was developed, in which transosseous zigzag reinforcement with polyester threads is carried out from the base of both bones (patella and tibial tuberosity) through residual part of the patellar tendon;

it was proven that introduction of a contrast agent into the tendon sheath and carrying out of multispiral computed tomography provides reliable information about the structure and defects of patellar tendon in it's defected proximal and distal ruptures;

it is proven that proposed three-stage complex method of postoperative rehabilitation regarding the proximal and distal deficient ruptures of the patellar tendon makes it possible for maximal shortest periods to restore the extension function of the knee and prevents the aggravation of hypotrophy of quadriceps muscle.

The introduction of research results. Based on the development and improvement of diagnostic methods, surgical treatment and postoperative rehabilitation of the knee extension apparatus injuries:

methodical recommendations "Method of surgical treatment of patellar tendon injuries" were approved (conclusion of the Ministry of Health No. 8n-r/520 from November 22, 2019). Obtained data allows improving results of chronic distal patellar tendon ruptures by zigzag reinforcement with polyester threads through the base of both bones (patella and tibial tuberosity);

methodical recommendations "Method of surgical treatment of proximal patellar tendon ruptures in proximal defected cases and it's postoperative care" were approved (conclusion of the Ministry of Health No. 8n-r/516 from November 22, 2019). Obtained results allow proving fast recovery of the knee function in proximal deficient ruptures of patellar tendon by autoplasty with bone block;

method for invention "Method of reconstruction of patellar tendon" (patent for invention IAP 04827 from 10.01.2014 of Agency of Intellectual Property of Ministry of Justice of Republic of Uzbekistan) was proved. Obtained results contribute restoring the distal ruptures of patellar tendon;

method for invention “Method of treatment of patellar tendon” (patent for invention IAP 05896 from 19.07.2019 of Agency of Intellectual Property of Ministry of Justice of Republic of Uzbekistan) was proved. Obtained results contribute restoring the proximal ruptures of patellar tendon;

the scientific results of diagnostic and tactics of treatment of knee extension apparatus injuries were introduced into the healthcare practice as well as Republican Specialized Scientific and Practical Medical Center for Traumatology and Orthopedics, Bukhara and Khorezm branches of Republican research Centre of Emergency Medicine (conclusion of the Ministry of Health of Republic of Uzbekistan No. 8n-d/292 from November 22, 2019). Introduction of proposed methods of diagnostic and treatment contributes to improve results of treatment of patients with knee extension apparatus injuries, including fully restoration of extension function of the knee.

The structure and scope of the dissertation. The dissertation consists of introduction, 5 chapters, conclusion, literature index, the text of the dissertation is set out on 117 pages.

ЭЪЛОН ҚИЛИНГАН ИШЛАР РЎЙХАТИ
СПИСОКОПУБЛИКОВАННЫХ РАБОТ
LIST OF PUBLISHED WORKS

I бўлим (I часть; I part)

1. Ирисметов М.Э., Усмонов Ф.М., Расулов М.Р., Холиков А.М., Ражабов К.Н., Способ восстановления собственной связки надколенника // Агентство по интеллектуальной собственности Республики Узбекистан, Патент № IAP 04827 от 10.01.2014г.

2. Ирисметов М.Э., Ражабов К.Н., Усмонов Ф.М., Шамшиметов Д.Ф., Холиков А.М., Способ лечения разрывов связки надколенника // Агентство по интеллектуальной собственности при Министерстве Юстиции Республики Узбекистан, Патент № IAP 05896 от 19.07. 2019г.

3. Ирисметов М.Э., Ражабов К.Н. Хирургическое лечение застарелых разрывов собственной связки надколенника // Хирургия Узбекистана. - Ташкент, 2012.- №4.- С.31-33. (14.00.00; №9)

4. Азизов М.Ж., Ирисметов М.Э., Ражабов К.Н. Тизза бўғими ёзувчи аппаратининг шикастланишлари клиникаси ва диагностикаси // Медицинский журнал Узбекистана. - Ташкент, 2013. - №1. - С. 94-98. (14.00.00; №8)

5. Азизов М.Ж., Ирисметов М.Э., Ражабов К.Н., Исматов М.М. Контрастная мультиспиральная компьютерная томография при застарелых разрывах собственной связки надколенника // Бюллетень ассоциации врачей Узбекистана. - Ташкент, 2013. - №3. - С. 69-71. (14.00.00; №17)

6. Ирисметов М.Э., Ражабов К.Н. Роль контрастной мультиспиральной компьютерной томографии при застарелых разрывах собственной связки надколенника // Журнал теоретической и клинической медицины. - Ташкент, 2013. - №3. - С.107-109 (14.00.00; № 3)

7. Азизов М.Ж., Ирисметов М.Э., Ражабов К.Н. Клинико-функциональная диагностика застарелых повреждений разгибательного аппарата коленного сустава // Медицинский журнал Узбекистана. - Ташкент, 2014. - №3 - С.6-9 (14.00.00; №8)

8. Азизов М.Ж., Ирисметов М.Э., Ражабов К.Н. Хирургическое лечение дефектных разрывов собственной связки надколенника // Хирургия Узбекистана. - Ташкент, 2014. - №4 - С.65-68 (14.00.00; №9)

9. Ирисметов М.Э., Ражабов К.Н. Реабилитация после оперативного восстановления застарелого повреждения мягкотканного компонента разгибательного аппарата коленного сустава // Хирургия Узбекистана. Ташкент, 2017. - №1 (73) - С.9-11. (14.00.00; №9)

10. Ирисметов М.Э., Ражабов К.Н. Роль артроскопии при повреждениях разгибательного аппарата коленного сустава // Бюллетень ассоциации врачей Узбекистана. - Ташкент, 2017. - №2 - С. 44-46. (14.00.00; №17)

11. Ирисметов М.Э., Ражабов К.Н., Усмонов Ф.М., Холиков А.М., Таджиназаров М.Б. МРТ показатели пателло-фemorального и разгабательного аппарата коленного сустава // Бюллетень ассоциации врачей Узбекистана. - Ташкент, 2018. - №3 (92) - С.77-80. (14.00.00; №17)

II бўлим (II часть; II part)

12. Ражабов К.Н., Ирисметов М.Э. Хирургическое лечение застарелых разрывов собственной связки надколенника // Висник ортопедии, травматологии и протезирования. - Украина, 2013. №3. - С. 62-64.

13. Ирисметов М.Э., Ражабов К.Н., Шамшиметов Д.Ф. Хирургический метод лечения застарелых разрывов связки надколенника // Спортивна медицина. - Украина, 2013. - №1 - С.94-95.

14. Ирисметов М.Э., Ражабов К.Н. Новый метод восстановления застарелых разрывов собственной связки надколенника // Международный научно-практический журнал «Хирургия. Восточная Европа». Беларусь, Минск, 2014. С.240-241.

15. Ирисметов М.Э., Ражабов К.Н. Новый метод восстановления застарелых разрывов собственной связки надколенника // Материалы VIII съезда травматологов-ортопедов Узбекистана «Актуальные вопросы травматологии и ортопедии», Ташкент, 15-16 июня 2012 г. С.62-63.

16. Ирисметов М.Э., Ражабов К.Н. Роль контрастной мультиспиральной компьютерной томографии при застарелых разрывах собственной связки надколенника // Материалы VIII съезда травматологов - ортопедов Узбекистана «Актуальные вопросы травматологии и ортопедии», Ташкент, 15-16 июня 2012 г. С.168-169.

17. Ирисметов М.Э., Ражабов К.Н. Новый метод восстановления застарелых разрывов собственной связки надколенника // Научно-практическая конференция «Актуальные проблемы вертебродологии и артрологии», Андижан 8 июня 2013 г.- С.62-64.

18. Ирисметов М.Э., Ражабов К.Н. Роль контрастной мультиспиральной компьютерной томографии при застарелых разрывах собственной связки надколенника // Научно-практическая конференция «Актуальные проблемы вертебродологии и артрологии», Андижан 8 июня 2013 г. -С.168-169.

19. Ирисметов М.Э., Ражабов К.Н. Способ хирургического лечения при застарелых повреждениях собственной связки надколенника // Сборник тезисов Республиканская конференция с международным участием «Непрерывное образование в медицине. Вчера, сегодня, завтра». Ташкент 2013 г.- С.255-256.

20. Ирисметов М.Э., Ражабов К.Н. Новый метод восстановления застарелых разрывов собственной связки надколенника // Актуальные вопросы травматологии-ортопедии и хирургии повреждений», конференции травматологов-ортопедов Республики Таджикистан, 2014 год.- С. 107-108.

21. Ирисметов М.Э., Ражабов К.Н., Усмонов Ф.М., Холиков А.М., Шамшиметов Д.Ф. Метод восстановления при застарелых дефектных

разрывах собственной связки надколенника // XI Конгресс Российского артроскопического общества посвященный 130-летию со дня рождения академика Н.Н.Приорова. 22-25/04/2015 Москва, Россия. С. 43.

22. Ирисметов М.Э., Ражабов К.Н. Новый метод восстановления застарелых разрывов собственной связки надколенника // Материалы научно-практической конференции «Актуальные проблемы травматологии и ортопедии», Бухара, 3-4 июня 2016. С. 69.

23. Ражабов К.Н. Роль мультиспиральной компьютерной томографии при застарелых повреждениях разгибательного аппарата коленного сустава // Материалы научно-практической конференции «Актуальные проблемы травматологии и ортопедии», Бухара, 3-4 июня 2016. С. 97.

24. Ирисметов М.Э., Ражабов К.Н. Новый метод восстановления застарелых разрывов собственной связки надколенника // Материалы научно-практической конференции с международным участием. Илизаровские чтения. «Костная патология: от теории до практики». Курган, Россия. 16-18 июня 2016 г. С. 153.

25. Ирисметов М.Э., Ражабов К.Н. Новый метод восстановления застарелых разрывов собственной связки надколенника // Материалы междисциплинарной научно –практической конференции с международным участием «Лечение артрозов всё, кроме замены сустава». Казань, Россия. 13-14 мая 2016 г. С. 72-73.

26. Ирисметов М.Э., Ражабов К.Н. Наш метод восстановления застарелых разрывов связки надколенника // Сборник материалов Республиканской научно-практической конференции с международным участием “Профилактическая медицина: сегодня и завтра”. Андижан, 2018 г. С. 696-697.

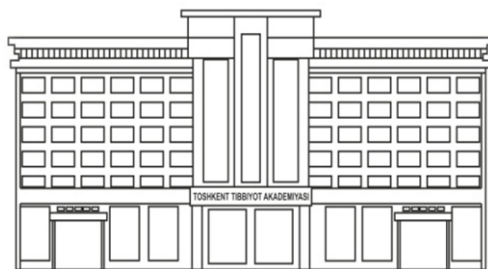27. Ирисметов М.Э., Ражабов К.Н. Контрастной мультиспиральной компьютерной томографии при застарелых разрывах собственной связки надколенника // Сборник материалов Республиканской научно-практической конференции с международным участием “Профилактической медицине: сегодня и завтра”. Андижан, 2018 г. С. 697-698.

28. Ирисметов М.Э., Ражабов К.Н., Холиков А.М., Шамшиметов Д.Ф., Усмонов Ф.М. Хирургическое лечение застарелых повреждений собственной связки надколенника // Информационное письмо от 27 марта 2015 года, дата регистрации 14-апреля 2015, №0421. -6 с.

29. Ирисметов М.Э., Ражабов К.Н., Холиков А.М., Усмонов Ф.М., Шамшиметов Д.Ф., Таджиназаров М.Б. Способ лечения разрывов собственной связки надколенника при проксимальных дефектных случаях и их послеоперационный ведение. Методические рекомендации.- Ташкент, 2019.- 31с.

30. Ирисметов М.Э., Ражабов К.Н., Холиков А.М., Шамшиметов Д.Ф., Усмонов Ф.М., Таджиназаров М.Б. Способ хирургического лечения повреждений собственной связки надколенника. Методические рекомендации.- Ташкент, 2019.-27с.

Автореферат «Тошкент тиббиёт академияси ахборотномаси» журнали
таҳририятида таҳрирдан ўтказилди.



MUHARRIRIYAT VA NASHRIYOT BO'LIMI

Разрешено к печати: 09 сентября 2020 года
Объем – 2,28 уч. изд. л. Тираж – 50. Формат 60x84. 1/16. Гарнитура «Times New Roman»
Заказ № 0674-2020. Отпечатано РИО ТМА
100109. Ул. Фароби 2, тел: (998 71)214-90-64, e-mail: rio-tma@mail.ru