

**РЕСПУБЛИКА ИХТИСОСЛАШТИРИЛГАН ТРАВМАТОЛОГИЯ ВА
ОРТОПЕДИЯ ИЛМИЙ-АМАЛИЙ ТИББИЁТ МАРКАЗИ ХУЗУРИДАГИ
ИЛМИЙ ДАРАЖАЛАР БЕРУВЧИ DSc.04/30.12.2019 Tib.62.01.
РАҚАМЛИ ИЛМИЙ КЕНГАШ**

**РЕСПУБЛИКА ИХТИСОСЛАШТИРИЛГАН ТРАВМАТОЛОГИЯ ВА
ОРТОПЕДИЯ ИЛМИЙ-АМАЛИЙ ТИББИЁТ МАРКАЗИ**

РАХИМОВ АНВАР МЕЛИКМУРОТОВИЧ

**БИЛАК СУЯКЛАРИ БИТМАЁТГАН СИНИҚЛАРИ ВА СОХТА
БЎЎИМЛАРИНИ КОМПЛЕКС ХИРУРГИК ДАВОЛАШ**

14.00.22 – Травматология ва ортопедия

**ТИББИЁТ ФАНЛАРИ БЎЙИЧА ФАЛСАФА ДОКТОРИ (PhD)
ДИССЕРТАЦИЯСИ АВТОРЕФЕРАТИ**

ТОШКЕНТ - 2020

Фалсафа доктори (PhD) диссертацияси автореферати мундарижаси
Оглавление автореферата диссертации доктора философии (PhD)
Contents of dissertation abstract of doctor of philosophy (PhD)

Рахимов Анвар Меликмуротович

Билак суяклари битмаётган синиклари ва сохта бўғимларини
комплекс хирургик даволаш..... 3

Рахимов Анвар Меликмуротович

Комплексное хирургическое лечение несросшихся переломов и
ложных суставов костей предплечья..... 21

Rakhimov Anvar Melikmurotovich

Complex surgical treatment of non-united fractures and
pseudoarthrosis of the bones of the forearms 39

Эълон қилинган ишлар рўйхати

Список опубликованных работ
List of published works 43

**РЕСПУБЛИКА ИХТИСОСЛАШТИРИЛГАН ТРАВМАТОЛОГИЯ ВА
ОРТОПЕДИЯ ИЛМИЙ-АМАЛИЙ ТИББИЁТ МАРКАЗИ ХУЗУРИДАГИ
ИЛМИЙ ДАРАЖАЛАР БЕРУВЧИ DSc.04/30.12.2019 Tib.62.01.
РАҚАМЛИ ИЛМИЙ КЕНГАШ**

**РЕСПУБЛИКА ИХТИСОСЛАШТИРИЛГАН ТРАВМАТОЛОГИЯ ВА
ОРТОПЕДИЯ ИЛМИЙ-АМАЛИЙ ТИББИЁТ МАРКАЗИ**

РАХИМОВ АНВАР МЕЛИКМУРОТОВИЧ

**БИЛАК СУЯКЛАРИ БИТМАЁТГАН СИНИҚЛАРИ ВА СОХТА
БЎҒИМЛАРИНИ КОМПЛЕКС ХИРУРГИК ДАВОЛАШ**

14.00.22 – Травматология ва ортопедия

**ТИББИЁТ ФАНЛАРИ БЎЙИЧА ФАЛСАФА ДОКТОРИ (PhD)
ДИССЕРТАЦИЯСИ АВТОРЕФЕРАТИ**

ТОШКЕНТ - 2020

Фалсафа доктори (PhD) диссертацияси мавзуси Ўзбекистон Республикаси Вазирлар Маҳкамаси хузуридаги Олий аттестация комиссиясида В2018.2.PhD/Tib174 рақам билан рўйхатга олинган.

Диссертация Республика ихтисослаштирилган травматология ва ортопедия илмий-амалий тиббиёт марказида бажарилган.

Диссертация автореферати уч тилда (ўзбек, рус, инглиз (резюме)) Илмий кенгаш веб-саҳифасида (www.niito.uz), «Ziyonet» Ахборот-таълим порталида (www.ziyonet.uz) ва Миллий ахборот агентлигининг (www.uza.uz) порталида жойлаштирилган.

Илмий раҳбар:

Ходжанов Искандар Юнусович
тиббиёт фанлари доктори, профессор

Расмий оппонентлар:

Каримов Муродулла Юлдашевич
тиббиёт фанлари доктори

Валиев Эркин Юлдашевич
тиббиёт фанлари доктори

Етакчи ташкилот:

Самарқанд давлат тиббиёт институти

Диссертация ҳимояси Республика ихтисослаштирилган травматология ва ортопедия илмий-амалий тиббиёт маркази хузуридаги илмий даражалар берувчи DSc.04/30.12.2019 Tib.62.01. рақамли Илмий кенгашнинг 2020 йил «05» август соат 14⁰⁰ даги мажлисида бўлиб ўтади. (Манзил: 100147, Тошкент шаҳри Махтумқули кўчаси, 78-уй. Тел.: (+99871) 233-10-30; факс: (+99871) 233-10-30; e-mail: niito-tashkent@yandex.ru, Республика ихтисослаштирилган травматология ва ортопедия илмий-амалий тиббиёт маркази мажлислар зали).

Диссертация билан Республика ихтисослаштирилган травматология ва ортопедия илмий-амалий тиббиёт маркази Ахборот-ресурс марказида танишиш мумкин (27-рақам билан рўйхатга олинган). Манзил: 100147, Тошкент шаҳри Махтумқули кўчаси, 78-уй. Тел.: (+99871) 233-10-30.

Диссертация автореферати 2020 йил «20» июл кунлари тарқатилди. (2020 йил «20» июл даги 27 рақамли реестр баённомаси).



М.Э. Ирисметов
Илмий даражалар берувчи илмий кенгаш раиси,
тиббиёт фанлари доктори

У.М. Рустомова
Илмий даражалар берувчи илмий кенгаш илмий котиби,
тиббиёт фанлари номзоди, катта илмий ходим

А.П. Алимов
Илмий даражалар берувчи
илмий кенгаш қошидаги Илмий семинар раиси,
тиббиёт фанлари доктори

КИРИШ (фалсафа доктори (PhD) диссертациясига аннотация)

Диссертация мавзусининг долзарблиги ва зарурияти. Билак суяклари синишларида секин консолидация ва сохта бўғимлар холатлари кўп учрайдиган оғир асоратлардан ҳисобланади. Суяк синишларидан кейинги сохта бўғимлари барча узун суяклар синишлари орасида «энг замонавий даволаш усуллари қўлланилганда ҳам 20%гача учрайди»¹. «Кўлнинг узун суяклари синишлари орасида эса, билак суякларининг посттравматик сохта бўғимлари 53,5%ни ташкил этади»². Билак суяклари сохта бўғимларида нафақат суяк тўқимаси, балки юмшоқ тўқималар томонидан ҳам патологик ўзгаришлар кузатилади, бу ўз навбатида даволашни янада қийинлаштиради. Сохта бўғимларнинг атрофик ёки гипертрофик табиати, патологиянинг билакдаги локализацияси муаммоси, мавжуд остеостимуллаш усулларининг самарасизлиги, билак суякларининг битмаётган синиқлари ва сохта бўғимларига жарроҳлик йўли билан даволашда комплекс ёндашув етарли эмас эканлиги, янги самарали оптимал даволаш усулларини излашни тақозо этади.

Жахоннинг етакчи мамлакатларида билак суякларининг битмаётган синишлари ва сохта бўғимлари диагностикаси ва уларни даволаш усуллари оптимизацияси бўйича қатор илмий тадқиқотлар олиб борилмоқда. Патологик ўчоқ соҳасига ауто- ва аллотрансплантатларни кўчириб ўтказиш, турли хил ташқи фиксацияловчи мосламаларини ўрнатиш, компрессион-дистракцион усулларни қўллаш каби жарроҳлик амалиётлари амалга оширилмоқда. Турли суяк регенерациясини кучайтирувчи стимуляция усуллари, стабил ва бошқарилувчи фиксация мосламалари ишлаб чиқилмоқда. Узун суяклар посттравматик сохта бўғимларини оператив даволашнинг усуллари ва тактикасини танлашда дифференциал ёндашувлар такомиллаштирилмоқда. Суяк дефектлари соҳасида пластика қилиш, аутоостеотрансплантация ўтказиш, тромбоцитлар билан тўйинтирилган аутоплазмадан фойдаланиш, эркин реваскуляр микрохирургик аутоотрансплантатлар ўтказиш ҳамда турли ташқи остеосинтез аппаратларини ўрнатиш каби жарроҳлик муолажалар ўтказилмоқда. Юқорида келтирилган замонавий диагностика ва даволаш усулларининг турли-туманлигига қарамай, билак суякларининг сохта бўғимлари сонининг кўплиги ва уларнинг асосан меҳнатга лаёқатли одамлар орасида учраши бу муаммонинг янада долзарблигини кўрсатмоқда.

Давлатимизда тиббий хизматнинг асосий вазифаларидан бири таянч-ҳаракат аппарати жароҳатларида аҳолига кўрсатиладиган тиббий хизматлар сифатини тубдан яхшилашни таъминлаш ва шу мақсадда чора-тадбирларни амалга ошириш ҳисобланади. Аҳолига тўлақонли ҳаёт фаолиятини таъминлаш учун тиббий-ижтимоий ёрдам тизимининг янада ривожланиши ва

¹ Ахмедов Б.А. Способ лечения пострадавших с несросшимися переломами и ложными суставами длинных костей конечностей огнестрельного генеза // Травматология и ортопедия России, 2010.-№1(55).-94-98

² Соколова М.Н. Лечение больных с дефектами и ложными суставами костей предплечья методом чрескостного остеосинтеза // Диссертация кан.мед.наук.-Курган, 2011.-138с.

такомилланиши ҳамда шикастланишларни ва уларнинг асоратларини камайтиришга қаратилган қатор вазифалар, жумладан «...ташхис қўйиш ва даволашнинг юқори технологик усулларини жорий қилиш...»³ белгиланган. Мазкур вазифаларни амалга ошириш, жумладан билакда битмай қолган синиклар ва сохта бўғимлари бўлган беморларни даволашда маҳаллий хомашёдан тайёрланган дори воситаларини қўллаш, остеорегенерацияни стимуллаш учун организмни ички ресерсларидан фойдаланиш, ҳамда жарроҳлик операциялар усулларини такомиллаштириш орқали яхшилаш, хозирги замон травматологияси ва ортопедиянинг энг долзарб йўналишларидан бўлиб қолмоқда.

Тадқиқотнинг республика фан ва технологияни ривожлантиришнинг асосий устувор йўналишларига мувофиқлиги. Диссертация тадқиқоти республика фан ва технологияни ривожлантиришнинг асосий устувор йўналишлари VI. «Тиббиёт ва фармакология» га мувофиқ бажарилган.

Муаммонинг ўрганилганлик даражаси. Адабиётлардаги маълумотларга кўра, сўнгги 10-15 йил ичида билак суяклари синишининг учраш миқдари камаймаяпти ва турли муаллифлар маълумотларига кўра 10-53% ни ташкил қилади (Борзунов Д.Ю., Соколова М.Н., 2010; Купкенов Д.Е., 2011; Neverov VA, Cherniaev SN., 2013; Матвеев Р.П., Брагина С.В, Шнейвейс А.М., 2017; Мироманов А.М., Гусев К.А., Усков С.А. и др., 2017). Билак суяклари битмай қолган синиклари ва сохта бўғимларини жарроҳлик йўли билан даволашнинг қониқарсиз натижалари миқдори юқори бўлиб қолмоқда ва турли муаллифларнинг фикрига кўра, 17,5-24% ни ташкил қилмоқда (Ашимов К.Д., 2000; Соколова М.Н., 2011). Суяк пластикасининг турли вариантлари, металлоостеосинтез ва суяк пластикаси, компрессион остеосинтез услублари билак суяклари синикларининг асоратларини жарроҳлик йўли орқали даволаш натижалари яхшиланишига ёрдам берди. Бироқ билак суяклари битмай қолган синиклари ва сохта бўғимларини жарроҳлик йўли билан даволаш муаммоси охиригача ҳал этилган деб бўлмади (Соколова М.Н., 2011; Ибрагимов С.Х., 2000; Oestern H.G., Giebel, 2002).

Мамлакатимизда ушбу муаммони ҳал қилиш юзасидан қатор изланишлар ўтказилган. Узун суяклар синишларини даволашда остеосинтезнинг кам инвазив усуллари такомиллаштирилган (Мусаев Т.С., Толипов Н.Н., Наврузов С.Ю., Машарипов Ф.А. ва бошқ., 2016). Ходжанов И.Ю., Байимбетов Г.Дж.лар (2010) узун суяклар шикастланишларини оператив ва консерватив даволаш усулларини метал мосламалар ёрдамида даволашни такомиллаштиришган. Билак суяклари синиклари асоратларининг юқори частотаси, улар туфайли ногиронлик ва меҳнатга лаёқатлилиқнинг вақтинчалик ва барқарор йўқотилишига бағишланган илмий ишлар олиб борилган (Муминов А.Ш., 2003.).

³ Ўзбекистон Республикаси Президентининг 2018 йил 7 декабрдаги 5590-сон «Соғлиқни сақлаш тизимини тубдан такомиллаштириш бўйича комплекс чора-тадбирлар тўғрисида»ги Фармони

Бугунги кунда травматологияда ишлатиладиган 100 дан ортиқ тиббиёт ускуналари маълум, улар сихли, стерженли ва сих-стерженли турларга бўлинади. Компрессион-дистракцион ускуналар ёрдамида даволашда турли хил асоратлар (спицалар атрофидаги яллиғланиш жараёнлари, нейроваскуляр ҳосилаларнинг шикастланиши, спица олди остеомиелити ва бошқалар) 27-33% гача етади (Зедгенидзе И.В., 2008; Ключин Н.М., Шляхов В.И., Злобин А.В., ва бошқ., 2010; Шалыгина О.И., Кузнецова Н.Л., Золотушкин М.Л., 2012). Муаллифлар фикрига кўра (Пусева М.Э., Михайлов И.Н., Сидорова Г.В., 2009; Соломин Л.Н., Кулеш П.Н., Пусева М.Э., 2007; Чепелева М.В., Борзунов Д.Ю., Злобин А.В. ва бошқ., 2012), билакнинг функциясини тиклаш учун зарур шарт бу билак-тирсак бирлашмасида нормал анатомик алоқаларни яратишдир. Монтеджи эски шикастланишларига келсак, кўпгина тадқиқотчилар билак суяги бошчасининг резекциясини афзал кўришади (Пусева М.Э., Михайлов И.Н., Сидорова Г.В.), уларнинг баъзилари тирсак суяги битмаган жойида остеогенезни кучайтириш учун резекцияланган бошчани қўллашни тавсия қилади (Panov A.A., Kopysova V.A., Svetashov A.N., et al., 2018). Айрим муаллифлар фикрига кўра (Krzykowski R., Król R., Kamiński A., 158), суяк кўмиги металл штифтлардан фойдаланиш даврида суяк парчаларини тезроқ битишига ижобий ёрдам беради, аммо бошқа муаллифларнинг таъкидлашича (Ihab Badawi, 2017), суяк кўмиги каналини олдиндан ўйиб тешиш эндостал қон айланишини сезиларли даражада бузади ва шу билан репаратив остеогенезни заифлаштиради. Шу сабабли билак суякларининг синиқ асоратларини жарроҳлик йўли билан даволаш юзасидан хозиргача мутахассислар орасида ягона фикр мавжуд эмас.

Диссертацион тадқиқотнинг тадқиқот ўтказилган олий ўқув юрти илмий-тадқиқот ишлари режасига мувофиқлиги. Диссертация тадқиқоти ЎзР ССВ ТООТИ илмий-тадқиқот ишлари режаси доирасида 2010-2013 йиллар мобайнида ва 2009-2011 йй да «Узун найсимон суяклари сохта бўғимларини даволашнинг янги услубларини ишлаб чиқиш ва такомиллаштириш» мавзуси бўйича АТСС 7.2 доирасида бажарилган.

Тадқиқот мақсади билак суяклари битмаётган синиқлари ва сохта бўғимларини патологик ўчоқ хусусияти, унинг локализацияси ва даволашга комплекс ёндошув орқали натижаларни яхшилашдан иборатдир.

Тадқиқот вазифалари:

билак суяклари битмаётган синиқлари ва сохта бўғимларини жарроҳлик йўли билан даволашнинг қониқарсиз натижалари частотасини ўрганиш;

шикастланиш хусусияти ва жойлашувига боғлиқ равишда билак суяклари битмаётган синиқлари ва сохта бўғимларини комплекс даволаш услубларини оптималлаштириш;

билак суяклари битмаётган синиқлари ва сохта бўғимлари бўлган беморларда турли жарроҳлик амалиётларидан сўнг, иммунологик кўрсаткичлар динамикасини ўрганиш;

экспериментал каламушларда аутоген қизил илик таъсирини посттравматик сохта бўғим майдонидаги таъсирини ўрганиш;

билак суяклари битмаётган синиқлари ва сохта бўғимларини жарроҳлик йўли билан даволашдан кейинги натижаларнинг турли муддатларда жарроҳлик амалиётлари турига боғлиқ ҳолда қиёслама таҳлилини ўтказиш;

беморларда билак суяклари битмаётган синиқлари ва сохта бўғимларини турли жарроҳлик йўли билан даволашдан кейинги узоқ муддатли натижаларини ўрганиш.

Тадқиқот объекти сифатида Республика ихтисослаштирилган травматология ва ортопедия илмий-амалий тиббиёт марказининг катталар травматологияси бўлимида 2009-2017 йиллар мобайнида даволанган билак суяклари битмаётган синиқлари ва сохта бўғимлари бўлган 83 нафар беморлар олинган.

Тадқиқот предмети клиник-лаборатор тадқиқотлари, иммунологик, МСКТ ва рентгенографик тадқиқотлар натижаларидан иборат бўлди.

Тадқиқот услублари. Илмий тадқиқот жараёнида тадқиқотнинг клиник, антропометрик, рентгенологик, мультиспирал компьютер томографияси, иммунологик ва статистик услублари қўлланилди.

Тадқиқотнинг илмий янгилиги қуйидагиларда мужассам:

билак суяқларининг битмаётган синишлари ва сохта бўғимларини хирургик даволашда патологик ўчоқ локализациясини инобатга олган ҳолда танланадиган дифференциал даволаш тактикаси ишлаб чиқилган;

билак суяқларининг битмаётган синишлари ва сохта бўғимларини хирургик даволашда протеолитик фермент воситаси (кукумазим) ва аутосуяк кўмиги трансплантациясининг биргаликда қўлланилиши билан кечаётган остеорепарация жараёнларининг нормал кечишига оптимал шароит яратиши исботланган;

билак суяқларининг битмаётган синишлари ва сохта бўғимларини хирургик даволашда протеолитик фермент воситаси (кукумазим)нинг аутосуяк кўмиги билан биргаликда суякдаги патологик ўчоқда локал қўлланилиши беморнинг иммунологик параметрлари динамикасини ижобий силжишига сабаб бўлиши исботланган;

билак суяқларининг битмаётган синишлари ва сохта бўғимларини хирургик даволашда протеолитик фермент воситаси (кукумазим)ни гипертрофик ва атрофик локал ўзгаришлар ҳолатига нисбатан қўллаш частотаси аниқланган;

Тадқиқотнинг амалий натижалари қуйидагиларда мужассам:

билак суяқларининг битмаётган синиқлари ва сохта бўғимларини диагностика қилишнинг рентгенологик ва антропометрик мезонлари таклиф қилинган;

билак суяқларининг битмаётган синиқлари ва сохта бўғимларини жарроҳлик билан даволаш тактикаси таклиф этилган;

«Билак суяқларининг битмаётган синиқлари ва сохта бўғимларини даволаш тактикасини танлаш алгоритми» электрон дастури ишлаб чиқилган; узун найсимон суяқлар сохта бўғимлари таснифи такомиллаштирилган.

Тадқиқот натижаларининг ишончилиги. Тадқиқот натижаларининг ишончилиги амалиётда замонга ҳамнафас кенг қўлланиладиган

тадқиқотнинг клиник-ускунавий, иммунологик ва статистик услублари билан тасдиқланди. Статистик таҳлил услублари олинган натижаларнинг ишончлилиги исботлади.

Тадқиқот натижаларининг илмий ва амалий аҳамияти. Диссертациянинг илмий аҳамияти билан суяклар битмаётган синиклари ва сохта бўғимларида иммунологик ўзгаришлар ҳақидаги назарий билимларга нисбатан янги қарашлардан иборат, протеолитик фермент воситасини қўллаш орқали уларнинг стимуляция қилиш қўл функцияларини тиклаш муддатларининг оптимизациясига ёрдам беради. Иш натижалари билан суяклар битмаётган синиклари ва сохта бўғимларини ташхислаш ва жарроҳлик йўли билан даволаш бўйича талабалар ва курсантларини ўқитиш дастурини такомиллаштириш имконини берди.

Тадқиқотнинг амалий аҳамияти билан суяклар битмаётган синиклари ва сохта бўғимларини даволаш тактикасини танлаш алгоритми ишлаб чиқилиши, унинг амалиётга жорий этилиши эса асоратлар ривожланишини сусайтиришига ёрдам берди, ҳамда уларнинг клиник ва рентгенологик усулларга асосланган даволаш самарадорлигини ошириш имконини амалга оширди.

Тадқиқот натижаларининг жорий этилиши. Билан суяклар битмаётган синиклари ва сохта бўғимларини ташхислаш ва даволаш бўйича ўтказилган тадқиқот натижалари асосида:

«Узун найсимон суяклар битмай қолган синиклари ва сохта бўғимларни комплекс даволаш» номли услубий тавсияномалар тасдиқланган (Соғлиқни сақлаш вазирлигининг 2019 йил 12 ноябрдаги 8н-д/267-сон маълумотномаси). Олинган натижалар қўл функцияси тикланиши имконини берган;

билан суяклар битмаётган синиклари ва сохта бўғимларини даволаш тактикасини танлаш учун ташхислаш ва регенерация вақти ҳамда натижаларини баҳолаш кетма-кетлиги ишлаб чиқилган (Соғлиқни сақлаш вазирлигининг 2019 йил 12 ноябрдаги 8н-д/267-сон маълумотномаси). Олинган натижалар иммунологик кўрсаткичлар даражасини ижобий силжишларини олиш имконини берган;

билан суяклар битмаётган синиклари ва сохта бўғимлари тадқиқотининг илмий натижалари ва уларни даволаш услубларини жорий қилиш, жумладан, Республика ихтисослаштирилган травматология ва ортопедия илмий-амалий тиббиёт маркази, Республика шошилинч тиббий ёрдам илмий маркази Навоий филиали, Республика ихтисослаштирилган травматология ва ортопедия илмий амалий марказининг Самарқанд филиали ва Андижон вилоят кўп тармоқли тиббиёт маркази амалий фаолиятига жорий этилиши натижаларнинг 1,5 мартага яхшиланишини таъминлаган.

Тадқиқот натижаларининг апробацияси. Мазкур тадқиқотнинг натижалари 25 илмий-амалий анжуманлар, шундан 11 халқаро ва 14 маҳаллий анжуманларида муҳокама қилинди.

Тадқиқот натижаларининг эълон қилинганлиги. Диссертация мавзуси бўйича 34 илмий иш, улардан 8 та мақола Ўзбекистон

Республикаси ОАК томонидан докторлик диссертациясининг асосий илмий натижаларини эълон қилишга тавсия қилган илмий нашрларда, жумладан 7 таси республика журналлари, 1 таси ҳорижий журналларида чоп этилган.

Диссертациянинг тузилиши ва ҳажми. Диссертация кириш, 5 та боб, хотима, хулосалар ва фойдаланилган адабиётлар рўйхатидан иборат. Диссертациянинг ҳажми 115 бетни ташкил қилади.

ДИССЕРТАЦИЯНИНГ АСОСИЙ МАЗМУНИ

Кириш қисмида тадқиқотнинг долзарблиги ва зарурияти асослаб берилган, мақсад ва вазифалари, иш объекти ва предмети тавсифланган, тадқиқотнинг илмий янгилиги ва амалий натижалари, илмий ва амалий аҳамияти очиб берилган, тадқиқот натижаларининг амалиётга жорий этилиши, диссертация мавзуси бўйича чоп этилган нашрлар бўйича маълумотлар ва диссертация тузилмаси баён этилган.

Диссертациянинг «**Билак суяклари битмаётган синиқлари ва сохта бўғимларини ташхис қилиш ва даволашнинг замонавий ҳолати (Адабиётлар шарҳи)**» деб номланган биринчи боби билак суяклари битмай қолган синиқлари ва сохта бўғимлар этиопатогенези, таснифи, кечиш хусусиятлари, клиник аломатлари, ташхиси ва иммунологик жиҳатлари ва мавжуд даволаш услублари бўйича замонавий адабиётлар таҳлилига бағишланган. Билак суяклари битмай қолган синиқлари ва сохта бўғимларини амалиётда мавжуд дори воситаси, биокимёвий услублар, протеолитик ферментлар ва жарроҳлик йўли билан даволаш услублари ёритилган, узоқ муддатли даврда асоратлар сабаблари ўрганилган.

Диссертациянинг «**Тадқиқотнинг материаллари ва усуллари**» деб номланган иккинчи бобида беморлар тавсифлари, инструментал, антропометрик, иммунологик ва статистик тадқиқотлар маълумотлари Excel 7,0 дастурлари ёрдамида таҳлил қилинган. Билак суяклари битмай қолган синиқлари ва сохта бўғимлари бўлган 83 нафар беморнинг 2009-2017 йиллар давомида Республика ихтисослаштирилган травматология ва ортопедияга илмий-амалий тиббиёт марказида ўтказилган текширувлари ва даволаш муолажаларининг натижалари келтирилган.

Беморлар икки асосий ва бир назорат гуруҳига ажратилди. 1-асосий гуруҳ 2012 йилдан кейин даволанган 28 (33,8%) нафар билак суяклари битмай қолган синиқлари (3 бемор) ва сохта бўғим (25 бемор) бўлган беморлар ташкил этди. Улардан 20 та ҳолатда пластиналарни маҳкамлаш орқали ауто суяк пластикаси ўтказилган ва 8 беморга Хахутов услуги бўйича суяк пластикаси ўтказилган, бунда жароҳат билак суягининг тепа учдан бир қисмида жойлашган эди. 2-асосий гуруҳ 32 (38,5%) нафар билак ўрта ва қуйи учдан бир қисми жароҳатланган ва 2012 йилдан буён назоратимизда бўлган беморлар ташкил этди. Улардан 3 нафар беморда билак суяклари битмай қолган синиқлари ва 29 нафарида сохта бўғим кузатилган. 2-асосий гуруҳнинг атрофияли сохта бўғими бўлган беморларга (19 бемор) сохта бўғим нисбатида остеотомия ўтказилди, бунда Илизаров аппарати қўйиш

орқали дистракцион регенерация, кукумазим эритмаси ва ауто суяк кўмиги юборилиши учун хос шароит яратилди. 10 та гипертрофик сохта бўғим вазияти ва суяклар битмай қолиши кузатилган 3 беморда Илизаров аппаратини қўйиш, ҳамда кукумазим воситаси ва ауто суяк кўмиги юбориш муолажаси амалга оширилди. Назорат гуруҳи 2009 йилдан 2012 йилгача даволанган 23 (27,7%) нафар билак суяклари битмай қолган синиклари (5 бемор) ва сохта бўғими бўлган (18 бемор) ва Илизаров аппарати ёрдамида компрессион-дистракцион остеосинтез (17 бемор) ва сиклар билан интрамедулляр остеосинтез қўлланган бемордан (6 бемор) иборат бўлди.

30та 6 ойлик оқ лаборатор каламушларда (оғирлиги 250-270 г) экспериментлар ўтказилди. Экспериментлар жониворларга инсоний муносабатда бўлишнинг халқаро қоидалари ва Биоэтика Қўмитаси экспериментал протоколларига асосланган ҳолда [14], (протокол № 120, 09.09.2013) бажарилди.

Каламушлар сон суягида посттравматик сохта бўғимлар ҳосил қилиниб, 49 сутка давомида кузатилди. Жониворлар 2 гуруҳга бўлинди: 1 – назорат - жониворлар давосиз кузатилди; 2 – экспериментал – сохта бўғим жойига сон суягидан олинган 0,4-0,5 мл миқдоридagi аутоген қизил суяк илиги тўқималари 1,3-1,5 мм диаметрли инъекцион игна ёрдамида юборилди. Каламуш оёғи шиналанди. Регенерат тўқимаси гистологик текширувлардан ўтказилди. Регенерат майдонидаги суякли, хондронид, тўқимали бириктирувчи қисмлар миқдорий ҳисоби аниқланди.

Диссертациянинг «**Билак суяклари битмаётган синиклари ва сохта бўғимлари бўлган беморларни комплекс хирургик даволаш усуллари**нинг **клиник таҳлили**» деб номланган учинчи бобида иккала асосий гуруҳда битмай қолган синик суяклар ҳамда сохта бўғимларнинг жойлашуви ва турига боғлиқ равишда жарроҳлик йўли билан даволаш турлари келтирилган.

Биринчи жарроҳлик амалиёти технологияси: «Илизаров аппаратини қўйиш, кукумазм ва ауто суяк кўмиги юбориш орқали амалга ошириладиган комплекс жарроҳлик йўли билан даволаш», бу амалиёт синик суяклар битмай қолиши ёки гипертрофик сохта бўғими билакнинг ўрта ва қуйи учдан бир қисми жойлашувида амалга оширилади. Стабил остеосинтез шароитида сегментини қисқариб қолишини бартараф этилишини ўз ичига қамраб олган суяк синиклари мослаштирилгандан сўнг, сохта бўғим соҳасига ёки битмай қолган соҳага жарроҳликдан 1 кеча-кундуз аввал 50 ПЕ дозада кукумазим воситаси юборилди. Эртанги кун стерил шароитда умумий оғриқсизлантириш остида бемор тўғри ётган ҳолатида жароҳатланган сегментга Илизаров аппарати қўйилади. Сўнг ёнбош суяк (os ilium) қирраси орасидан 2 мл ўлчамида аутосуяк кўмиги аралашмаси олинади, ва уни асептик шароитда бевосита сохта бўғим соҳасига ёки битмай қолган синик соҳасига юборилади. Кейинги кундан бошлаб, кунига 3-4 марта 1 мм дан Илизаров аппаратининг мунтазам дистракцияси бошланади. Зарурий дистракцияга эришилгандан сўнг, икки проекцияда рентгенография ўтказилади, яна силжишлар бўлса, Илизаров аппарати ёрдамида компрессия амалга оширилади. Гипертрофик (ГСБ) ёки атрофик (АСБ) сохта бўғим ёки

суяклар битмай қолган синиқлари табиатидан қатъий назар кукумазим эритмаси юборилгандан сўнг, компрессион-дистракцион остеосинтез ёпиқ услубда амалга оширилган. Илизаров аппарати қўйилгандан 5-6 кеча-кундуздан ўтиб, компрессия тўлиқ шаклда ўтказилади.

Иккинчи жарроҳлик амалиёти технологияси: Билак ўрта ва пастки учдан бир қисмида АСБ суяклари жойлашувидаги «Илизаров аппаратини қўйиш орқали суяк синиқлари остеотомияси комплекс жарроҳлик амалиёти». Мазкур патологияда жарроҳликдан 1 кеча-кундуз аввал атрофия бўлган сохта бўғим соҳасига 50 ПЕ дозасида кукумазим воситаси юборилади. Кейинги кун умумий оғриқсизлантириш остида суяк ўқи тузатилиб, суяк бўлакларининг тўғри ориентацияси амалга оширилади ва Илизаров аппарати ўрнатилиб, стабил остеосинтез шароитида сегмент қисқариши бартараф этилади, проксимал суяк қисмининг остеотомияси амалга оширилади. Суяк бўлакларининг distraкцияси ҳар куни 1-2 мм дан нуқсон тўлиқ бартараф этилгунга қадар ўтказилади. Нуқсонга боғлиқ ҳолда, distraкция 2-6 ҳафта давомида ўтказилади, бу вақт оралиғида суяк қадоғи пайдо бўлишини кузатиш учун назорат рентгенографияси ўтказилади. Суяк бўлаклари бирикишида жароҳат ўрнига 2 мл аутосуяк кўмиги юборилади, жароҳат жойи, Илизаров аппарати сихлари атрофи ва игна кирган жойга асептик боғлам қўйилади. Илизаров аппарати жароҳатдан кейинги суяк синиқлари битиб кетгунга қадар сақланади.

Учинчи жарроҳлик амалиёти технологияси: Билак суяклари битмай қолган синиқлари ёки сохта бўғимининг (АСБ ва ГСБ) юқори учдан бир қисмида жойлашувидаги «Комплекс жарроҳлик амалиёти: пластинани маҳкамлаш, кукумазим эритмаси ва ауто суяк кўмиги бир марта юбориш орқали суяк пластикаси». Жарроҳликдан 1 кеча-кундуз аввал жароҳат ўрнига 50 ПЕ кукумазим эритмаси юборилади. Кейинги кун умумий оғриқсизлантириш остида жароҳат жойи очилади, суяк синиқларининг учлари юмшоқ тўқималарнинг фиброзланган соҳаларидан тозаланади. Битиш жараёнини стимуллаш мақсадида аввалдан олинган аутосуяк бўлағи қўйилади ва тепа қисмидан темир пластина билан маҳкамланади. 1 ой ўтиб, стерил шароитда ёнбош суякдан 2 мл аутосуяк кўмиги олинади, ва уни жароҳат соҳасига юборилади. Суяк бўлаклари тўлиқ битиб кетгандан сўнг, рентгенография назорати остида темир маҳкамлагичлар олиб ташланади.

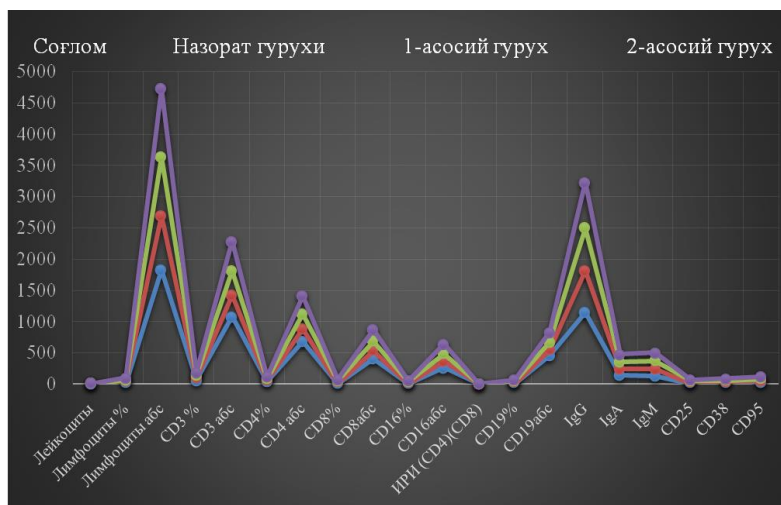
Ўтказилган тадқиқотлар натижасида беморлар жароҳатларининг ўзига хослигини инобатга олган ҳолда, даволаш тактикасини танлашни энгиллаштирувчи «Билак суяғи битмай қолган синиқлари ва сохта бўғимида даволаш тактикаси алгоритми» ишлаб чиқилди (DGU 06751)

Диссертациянинг «**Билак суяклари битмаётган синиқлари ва сохта бўғимларини комплекс хирургик даволашда иммунологик ва экспериментал текширувлар натижалари**» деб номланган тўртинчи боби билак суяғи синиқларининг битмай қолиши ва сохта бўғимида жарроҳликкача ва жарроҳликдан кейин иммун тизимни ўрганишга қаратилган.

Хужайравий ва гуморал иммунитетнинг жарроҳликдан аввал, жарроҳликдан 2, 4 ва 6 ой ўтиб, билак суяги синикларининг битмай қолиши ва сохта бўғими бўлган уч гуруҳдан иборат бўлган ва фермент кукумазим эритмаси ва жароҳат ўрнига ауто суяк кўмиги кўчирилиб ўтказилиши (2 ва 3-гуруҳлар) комплексида турли жарроҳлик амалиётлари ўтказилган беморларда асосий кўрсаткичлари тадқиқоти ўтказилди. 1-назорат гуруҳи ва 3-асосий гуруҳда остеосинтез Илизаров аппаратини қўллаш орқали амалга оширилди, 2-асосий гуруҳда ауто суяк пластикаси ўтказилди. Жарроҳликкача уччала гуруҳда лейкопения ва лимфопения (назорат маълумотларига нисбатан $p < 0,001$) кузатилган, биз томонимиздан жарроҳлик амалиёти ўтказилган беморларнинг уч гуруҳи ўртасида лейкоцитлари ва лимфоцитлари миқдорида ишончли фарқлар аниқланмади. Ўрта ҳисобда лейкоцитлар миқдори мос равишда, 30%, 28%, 20,7%га пасайган.

Кузатув муддатлари бўйича иммунологик кўрсаткичларнинг натижаларини умумлаштириб, биз қуйидаги ҳулосага келдик:

- жарроҳликдан аввал уччала гуруҳда беморларда дастурланган хужайралар нобуд бўлиши (апоптоз) CD95+ маркерлари ошиши фонида иммунитет Т-хужайравий бўғинининг кучли анергияси, IgA ва IgG концентрацияси сусайиши, CD25+ ва CD38+ ижобий фаоллик маркерлари ажралиши пасайиши кузатилган;



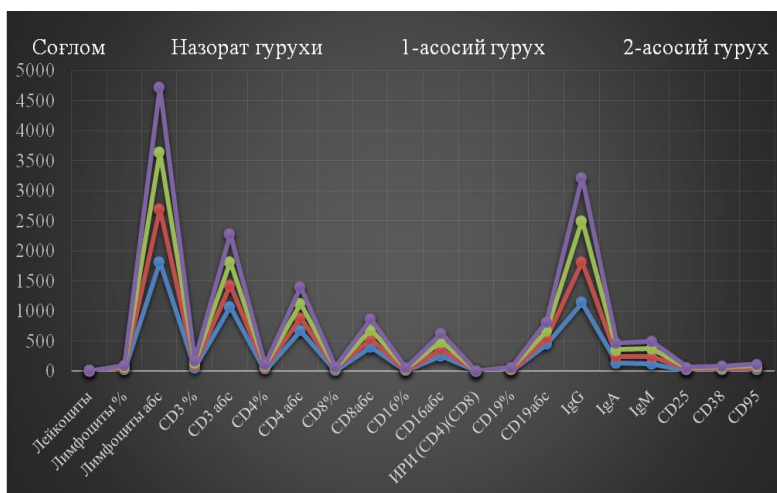
1-расм. Билак суяклари битмай қолган синиклари ва сохта бўғимлари бўлган беморларда фаолашиш маркерлари экспрессиясининг жарроҳликдан аввалги кўрсаткичлари

- жарроҳликдан 2 ой ўтиб, беморларга кукумазим эритмаси ва ауто суяк кўмиги юборилган 2- ва 3- гуруҳларда суяк тўқимаси регенерацияси фонида Т-хужайравий иммунитет бўғини кўрсаткичларининг ўсиши кузатилди, улар назорат кўрсаткичларидан ишончли ўзиб кетган эди; 1-гуруҳда В-лимфоцитларнинг миқдори ва IgG ва IgA нинг концентрацияси, ва CD25+ и CD38+ хужайраларнинг ажралиши кузатилди;

- остеосинтез Илизаров аппарати ёрдамида ўтказилган ва остеорепаляция жараёнлари секинлашган 1-гурух беморларида меъёр кўрсаткичига етмаган Т-хужайравий иммунитет кўрсаткичларининг ортиши кузатилди, IgG ва IgA иммуноглобулинларининг меъёр кўрсаткичларидан баланд бўлган ишончли ошиши аниқланган;

- жарроҳликдан кейинги даврдан 4 ой ўтиб, суяк тўқимасининг регенерацияси фонида уччала гуруҳда Т-лимфоцитлар, CD4⁺- Т- хелперлар/индукторларнинг умумий миқдори меъёрга келиши кузатилди; гуморал иммунитет кўрсаткичларининг белгиланган турлича йўналган кўрсаткичлари суяк тўқимаси регенерациясининг турлича жадаллиги натижасида рўй берган, у эса кукумазим эритмаси ва АСК юборилишига боғлиқ бўлган. Беморларнинг 1-гуруҳида хужайравий ва гуморал иммунитет кўрсаткичлари, ижобий фаоллик маркерлари ўзгариши соғлом инсонлар кўрсаткичларига нисбатан ишончли ошиши аниқланган, бу ҳолат иммунитет фаоллишининг давом этаётганидан дарак беради;

- кузатувнинг 6 ойига келиб, 2 ва 3 – гуруҳ беморларида хужайравий ва гуморал иммунитет ва ижобий фаоллашиш кўрсаткичлари меъёрга келиши кузатилди. Суяк тўқимаси регенерацияси секин кечаётган 1-гуруҳ беморларида иммунитетнинг Т-хужайравий бўғини тўлиқ тикланмади, IgG ва IgA иммуноглобулинлари юқори кўрсаткичлари сақланиб қолди.



2-расм. Билак суяклари битмай қолган синиқлари ва сохта бўғимлари бўлган беморларда фаоллашиш маркерлари экспрессиясининг жарроҳликдан 6 ой кейинги кўрсаткичлари

Каламушларда ўтказилган экспериментал ва морфологик текширувлар шакллантирилган регенератлардаги суяк тўқимаси майдони назорат гуруҳи кўрсаткичларига нисбатан 7-суткада 12,2 % га ошиши, хондроид майдонининг эса 12,6% га асосий гуруҳларда камайиши аниқланди. Бириктирувчи тўқима майдони текширув муддатларида катта фарқланмади.

Қизил суяк илиги юборилгач суяк тўқимаси майдони 14-суткада 7-суткага нисбатан 7,9% га ошди, хондроид майдони эса 7,2% га камайди.

Назорат гуруҳи кўрсаткичларига кўра регенератдаги суяк тўқимаси майдони экспериментал гуруҳга нисбатан 17% га ошди, хондроид майдони эса 15,7% га камайди. Хондроид майдонининг камайиши 28-суткада ҳам кузатилди. Шундай қилиб хондроид майдони 7-сутка билан таққослаганда 14,4% га ва 14-сутка билан таққослаганда эса 6,5% га ошиши қайд этилди. Бириктирувчи тўқима майдони деярли ўзгармади.

Экспериментал ва назорат гуруҳларида регенерат тўқималари майдонини 28-суткада таққослаш кўрсатдики, тажриба жонворларида хондроид майдони 24,3% га камаяди, суяк тўқимаси майдони эса 22,8% га кўпаяди. Тажриба охирига келиб, аутологик қизил суяк илиги таъсири регенератдаги суяк тўқимасининг умумий майдони 39% ни ташкил қилишига ижобий таъсир қилди. Ундан ташқари, суяк каналида регенератнинг қайта қурилиши ва редукцияси ҳисобига буткул регенерат майдонининг камайишига тенденция кузатилди. Суяк илигининг репаратив остеогенезига ижобий таъсир қилиш самараси трансплантат суяк илигининг нафақат фаол биологик моддаларга, балки мезенхимал стромал тўқималарга бойлиги ва остеобластларга айланиш хусусиятига эга эканлиги билан изоҳланади. Натив қизил суяк илигини суяк синишлари ва сохта бўғимларида репаратив остеогенез стимуляцияси учун қўллаш афзалликлари исботланди.

Диссертациянинг «**Билак суяклари битмаётган синиқлари ва сохта бўғимлари бўлган беморларни комплекс хирургик даволаш натижаларини таққослаш**» деб номланган бешинчи боби икки асосий гуруҳда биз томонимиздан ўтказилган жарроҳлик амалиётлари натижалари, ҳамда назорат гуруҳидаги жарроҳлик амалиётларининг ретроспектив маълумотлари таҳлилига бағишланган. Клиник-рентгенологик маълумотларга таянган ҳолда, билак суяклари битмай қолган синиқлари ва сохта бўғимларини жарроҳлик йўли билан даволаш тактикаси танланди. Танлов мезонлари сифатида жароҳат жойлашуви, тури (ГСБ ёки АСБ), билак суяклари битмай қолган синиқлари ёки сохта бўғим кабилар хизмат қилди.

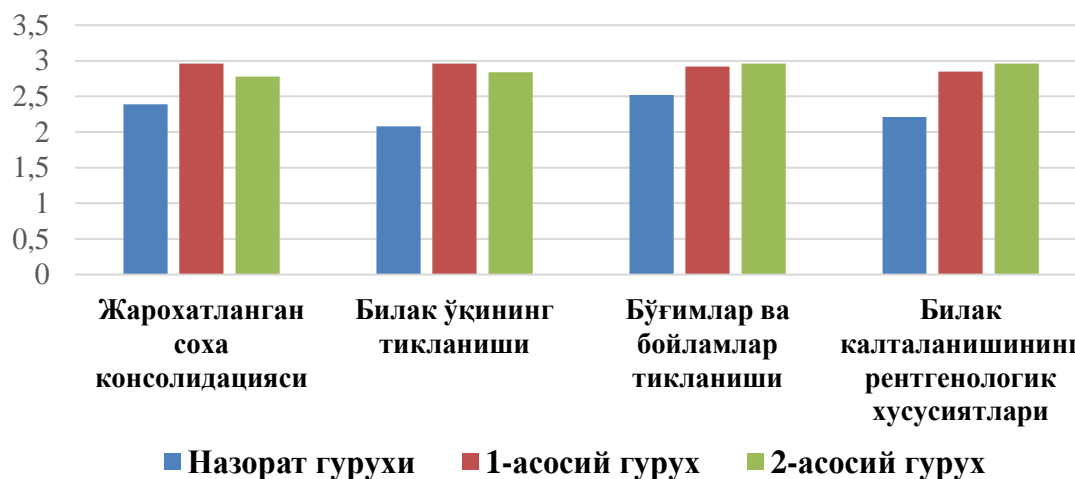
Яқин муддат (1 йилгача) ва узоқ муддатли (1 йилдан юқори) жарроҳлик амалиётлари таҳлили ўтказилди. Иммобилизация муддатларининг якуний натижалари сифати ва миқдорига кўра қиёсланди (0-3 балл). Танлаб олинган бемор гуруҳлари, яъни билак суяклари битмай қолган синиқлари ва сохта бўғимлари бўлган беморларда ўтказилган тадқиқотлар беморлар жароҳатларининг ўзига хослигини инобатга олган ҳолда, даволаш тактикасини танлашни енгиллаштирувчи «Билак суяги битмай қолган синиқлари ва сохта бўғимида даволаш тактикаси алгоритми» (DГУ 06751) ишлаб чиқилган (1-жадвал).

Узун найсимон суяклар битмай қолган синиқлари ва сохта бўғимини жарроҳлик йўли билан даволаш натижаларини баҳолаш бўйича биз томонимиздан ишлаб чиқилган дастур ўтказилган амалиёт сифатини тез ва аниқ баҳолаш имконини беради ва бунда анатомик, клиник, функционал ва рентгенологик маълумотларни инобатга олади.

Билак суяклари битмай қолган синиқлари ва сохта бўғимини ташхислаш ва даволаш тактикасини танлаш алгоритми

СУЯК БИТМАЙ ҚОЛИШИ	СОХТА БЎҒИМ
<p>Клиникаси:</p> <ol style="list-style-type: none"> 1. Аҳамиятсиз локал оғриқ; 2. Синиқ рўй бергандан 3-6 ойлик муддат 3. Синиқ соҳасида аҳамиятсиз патологик ҳаракатчанлик. 	<p>Клиникаси:</p> <ol style="list-style-type: none"> 1. Оғриқли синдром мавжуд эмас; 2. Муддат вақти – синиқ рўй бергандан 6 ой ўтган; 3. Аҳамиятли даражадаги атипик жойлашган патологик ҳаракатчанлик.
<p>Рентгенография:</p> <ol style="list-style-type: none"> 1. Периостал ва синиқ суяклар орасида кам кўринган қадоқ; 2. Синиқ чизиги сақланиб турибди; 3. Суяк синиқлари четлари склерози; 4. Суяк илиги канали бўш, ёпадиган пластиналар мавжуд эмас; 5. Суяк ўқи қийшаймаган. 	<p>Рентгенография:</p> <ol style="list-style-type: none"> 1. Ёпадиган пластиналар мавжуд эмас; 2. Суяк илиги каналлари ёпик; 3. Жароҳат жойида суяк тўқимасининг кучли склерози; 4. Суяк бўлақлари орасида ёриқ кузатилади; 5. Суяк ўқи қийшаган; 6. Суяк етишмовчилиги кузатилади.
<p>МСКТ:</p> <ol style="list-style-type: none"> 1. Суяк илиги канали ҳолати аниқланади; 2. Суяк бўлақлари битмай қолиши аниқланади. 	<p>МСКТ:</p> <ol style="list-style-type: none"> 1. Суяк фрагментларининг склерозланган даражаси кўринади; 2. Суяк илиги канали ёпиклиги кўринади. 3. Суяк бўлақларининг сўрилиши даражаси ва суяк дефекти аниқланади.
<p>Жароҳат билак суяклари юқори учдан бир қисмида жойлашишида “Жарроҳлик йўли билан комплекс даволаш: Пластинани маҳкамлаш, кукумазим эритмаси ва ауто суяк кўмиги трансплантацияси орқали суяк пластикасини ўтказиш” жарроҳлик амалиётининг тамойиллари:</p>	
<p>Асосланиши: жароҳат тирсак бўғимига яқин жойлашгани учун суяк бўлақларига маҳкамландиган пластина қўлланилади, негаки Илизаров аппаратини ўрнатишнинг иложи йўқ.</p>	
<p>- жароҳатнинг мазкур жойлашуви ўзининг анатомик хусусиятларига эга .</p>	
<p>- бир биридан узоқроқ турган билакнинг бир ёки иккала суяги жароҳатланишида.</p>	
<p>Жароҳат билак суяклари ўрта ва пастки учдан бир қисмида жойлашишида “Жарроҳлик йўли билан комплекс даволаш: Илизаров аппаратини ўрнатиш, кукумазим эритмасини бир марта юбориш ва ауто суяк кўмиги трансплантацияси”.</p>	
<p>- Билак суяклари битмай қолиши ёки гипертрофик сохта бўғим.</p>	
<p>- Илизаров аппаратини ўрнатиш эҳтимоли.</p>	
<p>- Сих маҳкамлагичлар ўрнатилаётган вақтда юмшоқ тўқималар жароҳатланиши минимал бўлади, ва улар ёндош бўғимлардан узоқроқ жойлашади.</p>	
<p>- билакнинг иккала суяги жароҳатланганда.</p>	
<p>Жароҳат билак суяклари ўрта ва пастки учдан бир қисмида жойлашишида “Жарроҳлик йўли билан комплекс даволаш: Илизаров аппаратини ўрнатиш, кукумазим эритмасини бир марта юбориш ва ауто суяк кўмиги трансплантацияси”.</p>	
<p>-Атрофия бўлган сохта бўғим ва суяк нуксонининг кучли ифодаланиши.</p>	
<p>- Дистракцион регенерат яратиш мақсадида проксимал синиқ юқори қисмида остеотомия.</p>	
<p>- Билак суяқларининг анатомик хусусиятларини инобатга олган ҳолда Илизаров аппаратини ўрнатиш.</p>	
<p>-Билакнинг бир суяги жароҳатланганда.</p>	

Бизнинг назорат гуруҳи беморлари ва 1, 2-асосий гуруҳлардаги билак суяклари битмай қолган синиқлари ва сохта бўғимлари бўлган беморларнинг жарроҳликдан кейинги натижалари қиёсий таҳлилини ўтказдик. Ўтказилган жарроҳлик амалиётини инобатга олган ҳолда биз беморларда суяк қадоғи пайдо бўлиш вақти ва тўлиқ етилиш муддати каби тушунчаларнинг ўртача кўрсаткичларини рентген суратлари, функцияларнинг ёндош бўғимларда ҳаракатлар амплитудаси орқали тикланиш муддатларини (ҳаракатлар ҳажми), юмшоқ тўқималар тикланиш муддатлари ва иммобилизация муддатлари давомийлиги маълумотлари бўйича қиёсладик.



3-расм. Билак суяклари битмай қолган синиқлари ва сохта бўғими бўлган назорат гуруҳи, 1-асосий ва 2-асосий гуруҳлар беморларида узок муддатли рентгенологик мезонлар

Назорат гуруҳидаги тадқиқотларга кўра, рентген-суратлар маълумотлари бўйича суяк қадоғининг ҳосил бўлиши $82,1 \pm 0,63$ кунни, 1-асосий гуруҳда бу жараён ўртача 5 кун аввал бошланган ва $77,1 \pm 0,67$ кунни, 2-асосий гуруҳ беморларида эса яна ҳам қисқа бўлиб, ўртача $73,2 \pm 0,52$ кунни ташкил этган ($p < 0,001$), назорат гуруҳига нисбатан ўрта ҳисобда 9 кун аввал бошланган. Бизнинг фикримизча, суяк қадоғи пайдо бўлишининг бу каби сезиларли қисқариши кукумазим эритмасини АСК билан юборилиши билан боғлиқ, бу воситалар остеорепарация жараёнларининг катализаторлари бўлдилар.

Суяк қадоғининг тўлиқ ҳосил бўлишининг ўртача кўрсаткичи назорат гуруҳида $206,4 \pm 0,66$ кун, иккала асосий гуруҳларда эса қадоқнинг етилиши муддати анча олдин: 1-гуруҳда – ўртача $197,5 \pm 0,48$ кун ($p < 0,001$), 2-асосий гуруҳда эса - $192,7 \pm 0,43$ кун ($p < 0,001$), яъни назорат гуруҳидан мос равишда, 9 ва 14 кунга олдин рўй берган.

Турли гуруҳлардаги беморларда тирсак бўғимида ҳаракатлар амплитудасининг қиёсий таҳлилида бирор фарқ кузатилмади ва уччала гуруҳда ҳам кўрсаткичлар меъерий ўлчамлар доирасида бўлган. Бироқ билак-кафт бўғимидаги кўрсаткичлар аҳамиятли тарзда фарқланган. Демак, назорат гуруҳида БКБда ҳаракатлар амплитудаси ўртача $138,2 \pm 1,7^\circ$ ни ташкил этди,

1-асосий гуруҳда - $170,2 \pm 1,1^\circ$, 2-асосий гуруҳда бу кўрсаткич $164,2 \pm 2,3^\circ$ ни, меъёр эса $170-180^\circ$ ни ташкил этади.

Ротацион ҳаракатлар (супинация-пронация) таҳлилида ҳам худди шундай ҳолат кузатилди: назорат гуруҳида ҳаракатлар амплитудаси ўрта ҳисобда чекланган ва узоқ муддатларда ҳам меъёрий маълумотларга мос келмайди. Шу вақтнинг ўзида 1- ва 2-асосий гуруҳларда ҳаракатлар амплитудаси узоқ муддатда деярли меъёрга етди ва мос равишда, $176,4 \pm 0,8^\circ$ ва $178,1 \pm 0,6^\circ$ ни ташкил қилди.

Энг нозик ва маъсулиятли вазият жароҳат ўрнида юмшоқ тўқималарнинг тикланишини баҳолаш ҳисобланади, негаки беморлар кўлнинг тикланаётган функциясига нисбатан, кўпинча, ташқи ўзгаришларга катта аҳамият берадилар. Тақдим этилган маълумотларга нисбатан шунга эътибор қилиш зарурки, назорат гуруҳи беморларида узоқ муддатли даврдаги юмшоқ тўқималар тикланишининг ўртача натижалари иккала асосий гуруҳлар кўрсаткичларидан анча орқада қолган, бунда бу фарқларнинг ишончилиги белгиланган ($p < 0,05$ - $p < 0,01$). Демак, назорат гуруҳида ўртача кўрсаткич $2,43 \pm 0,1$ баллни ташкил қилди, 1-асосий гуруҳда - $2,85 \pm 0,11$ балл, 2-асосий гуруҳда - $2,8 \pm 0,09$ баллни ташкил этди. Шунини айтиш керакки, 1-гуруҳдаги узоқ муддатли косметик натижалари тўқималар гипертрофияси ва бир беморда сегмент қисқариб қолиши туфайли талаб этиладиган 3 баллдан камроқ бўлган. Иккинчи асосий гуруҳда косметик натижалар баҳоси бир беморда узоқ муддатда юмшоқ тўқималар чала тикланганлиги туфайли уч баллдан паст бўлган, бироқ бу далил, бизнинг фикримизча, беморлардан олинган якуний натижаларни камайтирмайди.

Кейинги навбатда биз иммобилизация муддатларини уччала гуруҳнинг барча беморларида баҳоладик, ва шунини аниқладикки, назорат гуруҳида иммобилизация ўртача муддатлари $135,5 \pm 0,1$ кунни ташкил этди, шахсий кўрсаткичлар 127-148 кундан иборат. Иммобилизация муддатларининг ўртача давомийлиги қиёсланганда иккала асосий гуруҳларда аниқ қисқариши кузатилди. 1-асосий гуруҳда $105,1 \pm 1,0$ кунни ташкил қилди, кўрсаткичлар 94-112 кун оралиғида бўлди, 2-асосий гуруҳда эса $104,7 \pm 0,97$ кунни ташкил этди, кўрсаткичлар 96-110 кун оралиғида бўлди, бунда олинган маълумотлари ишончилигининг юқори даражаси аниқланди ($p < 0,0001$).

Иккинчи асосий гуруҳ беморларида билак суякларининг ўрта ва пастки учдан бир қисми жароҳати кузатилди, бунда бир ёки икки суяк жароҳатлангани аҳамиятсиз бўлди. Уларга остеосинтез Илизаров апаратини ўрнатиш орқали амалга оширилди. Атрофия бўлган сохта бўғими бўлган беморларда эса жароҳат ўрнидан тепароқда сегмент қисқаришини олдини олиш учун проксимал синиқ остеотомияси ўтказилди.

Уччала гуруҳда билак синиқ суяклари битмай қолиши ёки сохта бўғимлари бўлган беморларни даволашнинг энг муҳим фарқланувчи омили асосий гуруҳ беморларига жарроҳликдан бир кун аввал жароҳат соҳасига кукумазим ферменти эритмасини 50 ПЕ дозада юборилиши, жарроҳлик вақтида эса худди шу жойдан беморнинг ёнбош суягидан олинган ауто суяк кўмиги 3,0-4,0 мл ҳажмда худди шу соҳага юборилиши бўлди. Яқин ва узоқ

муддатли натижаларга кўра, бу уйғунликда фермент воситаси ва ўзининг ауто суяк кўмигининг юборилиши локал пролифератив жараёнлар шаклланишига ёрдам берган ва беморларга зарурий остеосинтезни тезлаштиради, зарурлигининг сабаби шуки, беморларда биринчи жароҳатдан кейин тўқималарнинг битиш жараёни кечга қолиши кузатилганди.

Жароҳат локализацияси ва патологиянинг индивидуал хусусиятларига кўра, кукумазим ва аутосуяк кўмиги ёрдамида комплекс хирургик даволаш тактикасини ишлаб чиқиш иммобилизация муддатларини асосий гуруҳларда назорат гуруҳига нисбатан 30 кунга камайишига имкон берди. Натижалар узоқ муддатларда асосий гуруҳда 60 нафардан 51 (85%) тасида кузатилди. Иккала асосий гуруҳдаги 7 (11,7%) нафар беморда сегментнинг 2 см га қисқаргани, тўқималар кичик гипертрофияси ва ёндош бўғимларда ҳаракатлар меъёрдан 80% га чекланиши туфайли натижалар қониқарли бўлди, бироқ бу камчиликлар вақт ўтиши билан тўғриланиши эҳтимолдан холи эмас. Иккала асосий гуруҳдаги 2 (3,3%) ҳолатда натижалар қониқарсиз бўлди: бир бемор қайта жароҳликдан бош тортди ва ўз хоҳишига кўра шифохонадан чиқиб кетди, 1-асосий гуруҳнинг бошқа беморида эса сегмент 2 см дан кўпроқ қисқарган эди (2-жадвал).

2-жадвал

Билак суяклари битмай қолган синиқлари ва сохта бўғими бўлган беморларни жарроҳлик комплекс даволашнинг узоқ муддатли натижалари

Гуруҳлар	Суяк қадоғининг ҳосил бўлиши (кун)	Суяк қадоғининг тўлиқ ҳосил бўлиши (кун)	Қўл функциясининг тикланиши			Юмшоқ тўқималар тикланиши (балл)	Иммобилизация муддати (кун)
			Тирсак бўғ. харак. ампл°	БКБ харакат ампл°	Ҳаракат ампл ° ротацияси		
Назорат гуруҳи	82,1±0,63	206,4±0,66	136,7±1,0	138,2±1,7	141,0±2,4	2,43±0,1	135,5±1,0 (127-148 инд. доираси)
1-асосий гуруҳ	77,1±0,67 ***	197,5±0,48* **	139,8±0,5	170,2±1,1	176,4±0,8	2,85±0,11 *	105,1±1,0 (94-112)***
2-асосий гуруҳ	73,2±0,52 ***	192,7±0,43* **	138,1±1,1 4	164,2±2,3	178,1±0,6	2,8±0,09* *	104,7±0,97 (96-110)***

Уччала гуруҳдаги беморларнинг жарроҳликдан кейинги қиёсий таҳлили ўтказилган даволашнинг қуйидаги хулоса қилиш имконини берди:

назорат гуруҳи беморларида узоқ муддатли «қониқарсиз натижалар»- 8,7%, «яхши» - 69,5% ни ташкил қилган бўлса, 1-асосий гуруҳда бу кўрсаткичлар мос равишда 3,6% ва 82,1% ни, 2-асосий гуруҳда эса 3,1% ва 87,6% ни ташкил қилган. Бу ҳолат жароҳатнинг хусусиятларини инobatга олган ҳолда (жароҳат ўрни ва табиати), даволаш тактикасининг танловига дифференциал ёндашувга, ҳамда протеолитик фермент эритма – кукумазим ва аутосуяк кўмиги юборилишига боғлиқ.

Шундай қилиб, билак суяклари битмаган синиқлари ва сохта бўғимлари бўлган беморлар жарроҳлик йўли билан даволанганда, олинган натижалар тахлили шуни кўрсатдики, билак суяклари битмаган синиқлари ва сохта бўғимлари шикастланишнинг жойлашуви ва турини ҳисобга олган ҳолда, даволанишнинг тез ва узоқ муддатли натижалари яхшиланди. Ушбу мақсадларни амалга ошириш, шу жумладан хирургик даволаш усуллари билан беморларни ахволини эрта тиклаш имконияти билан оптималлаштириш орқали, билак суякларининг битмаган синиқлари ва сохта бўғимлари беморларни даволанишнинг анатомо-функционал натижаларини такомиллаштириш асосий йўналишларидан бири ҳисобланади.

ХУЛОСАЛАР

1. Билак суякларининг битмаётган синиқлари ва сохта бўғимларини жарроҳлик йўли билан даволашнинг қониқарсиз натижалар учраши 8,7% ни ташкил этди, бунинг асосий сабаблари уларни сохта бўғимларнинг табиати ва билак суякларида жойлашишини ҳисобга олмаган ҳолда даволаш эди.

2. Жароҳатнинг жойлашиши ва хусусиятини ҳисобга олган ҳолда оператив даволаш усуллари оптималлаштириш қониқарсиз натижаларни 2,8 марта (3,1%) ва иммобилизация вақтини 30% га камайтирди.

3. Беморларнинг 87,6%ида протеолитик препарат кукумазим ва суяк кўмиги трансплантациясидан фойдаланиш натижасида жароҳатларнинг хусусияти ва жойлашишини ҳисобга олиб, жарроҳлик даволаш тактикасини оптималлаштириш натижасида қўл функциялари тўлиқ тикланган.

4. Жарроҳликдан кейинги дастлабки даврда Т-ҳужайрали ва гуморал иммунитетга эга бўлган турли хил жарроҳлик даволаш анергияси бўлган барча гуруҳларда иммунологик параметрлар динамикаси операциядан кейинги 6-ойда кукумазим ва АСК комбинациясида жарроҳликнинг илғор усуллари қўллаган беморларда, назорат гуруҳидаги беморларнинг натижаларидан фарқли ўлароқ, иммунитет кўрсаткичларининг тўлиқ тикланиши кузатилди.

5. Экспериментал каламушларда аутологик қизил суяк илигининг сохта бўғим соҳасида ангиогенез, энхондрал оссификация, деструктив ўзгаришларнинг пасайиши каби ҳолатлар суяк тўқимаси регенерацияси хусусияти эканлиги кўрсатилди.

6. 1 ва 2 жарроҳлик амалиёти усуллари қўллаш шикастланиш суякнинг ўрта ва пастки учдан бир қисмида жойлашган беморларда иммобилизация вақтини ўртача $105,1 \pm 1,0$ кунга камайтиришга ёрдам берди. Юқори учдан бир қисмида шикастланиш жойлашган ва жарроҳлик амалиётининг 3-усули ўтказилган беморларда вақтни ўртача $104,7 \pm 0,97$ кунгача, назорат гуруҳида эса $135,5 \pm 1,0$ кунни камайишига эришилди.

7. Операциядан кейинги узоқ даврда қўл функцияларининг тўлиқ клиник ва анатомик тикланиши 1-асосий гуруҳдаги 82,1% ҳолда, 2-асосий гуруҳда 87,6% да қайд этилди.

**НАУЧНЫЙ СОВЕТ ПО ПРИСУЖДЕНИЮ УЧЕНЫХ СТЕПЕНЕЙ
DSc.04/30.12.2019 Tib.62.01. ПРИ РЕСПУБЛИКАНСКОМ
СПЕЦИАЛИЗИРОВАННОМ НАУЧНО-ПРАКТИЧЕСКОМ
МЕДИЦИНСКОМ ЦЕНТРЕ ТРАВМАТОЛОГИИ И ОРТОПЕДИИ**

**РЕСПУБЛИКАНСКИЙ СПЕЦИАЛИЗИРОВАННЫЙ НАУЧНО-
ПРАКТИЧЕСКИЙ МЕДИЦИНСКИЙ ЦЕНТР ТРАВМАТОЛОГИИ И
ОРТОПЕДИИ**

РАХИМОВ АНВАР МЕЛИКМУРОТОВИЧ

**КОМПЛЕКСНОЕ ХИРУРГИЧЕСКОЕ ЛЕЧЕНИЕ НЕСРОСШИХСЯ
ПЕРЕЛОМОВ И ЛОЖНЫХ СУСТАВОВ КОСТЕЙ ПРЕДПЛЕЧЬЯ**

14.00.22 – Травматология и ортопедия

**АВТОРЕФЕРАТ ДИССЕРТАЦИИ ДОКТОРА ФИЛОСОФИИ (PhD)
ПО МЕДИЦИНСКИМ НАУКАМ**

ТАШКЕНТ – 2020

Тема диссертации доктора философии (PhD) зарегистрирована в Высшей аттестационной комиссии при Кабинете Министров Республики Узбекистан за №B2018.2.PhD/Tib174.

Диссертация выполнена в Специализированном научно-практическом медицинском центре травматологии и ортопедии.

Автореферат диссертации на трех языках (узбекский, русский, английский (резюме)) размещен на веб-страницах Научного совета (www.niito.uz), Информационно-образовательном портале «Ziyonet» (www.ziyonet.uz) и Национального информационного агентства (www.uza.uz).

Научный руководитель:

Ходжанов Искандар Юнусович
доктор медицинских наук, профессор

Официальные оппоненты:

Каримов Муродулла Юлдашевич
доктор медицинских наук

Валиев Эркин Юлдашевич
доктор медицинских наук

Ведущая организация:

**Самаркандский государственный
медицинский институт**

Защита диссертации состоится «05» август 2020 г. в 14⁰⁰ часов на заседании Научного совета DSc.04/30.12.2019 Tib.62.01. при Республиканском специализированном научно-практическом медицинском центре травматологии и ортопедии (Адрес: 100147, г.Ташкент, ул. Махтумкули, 78. Тел.: (+99871) 233-10-30; e-mail: niito-tashkent@yandex.ru, Республиканский специализированный научно-практический медицинский центр травматологии и ортопедии).

С диссертацией можно ознакомиться в Информационно-ресурсном центре Республиканского специализированного научно-практического медицинского центра травматологии и ортопедии (зарегистрирован за № 27). Адрес: 100147, г.Ташкент, ул. Махтумкули, 78. Тел.: (+99871) 233-10-30.

Автореферат диссертации разослан «20» июля 2020 года.
(реестр протокола рассылки № 27 от 20 июля 2020 года).



М.Э. Ирисметов
Председатель Научного совета по присуждению ученых степеней, доктор медицинских наук

У.М. Рустамова
Ученый секретарь Научного совета по присуждению ученых степеней, кандидат медицинских наук, старший научный сотрудник

А.П. Алимов
Председателя Научного семинара при Научном совете по присуждению ученых степеней доктор медицинских наук

ВВЕДЕНИЕ (аннотация диссертации доктора философии (PhD))

Актуальность и востребованность темы диссертации. Медленно срастающиеся переломы костей предплечья и ложные суставы костей предплечья продолжают оставаться одним из тяжелых осложнений этого сегмента. По данным разных авторов «ложные суставы и несращения костей предплечья в практике восстановительной травматологии составляют до 20% по отношению ко всем псевдоартрозам длинных костей»¹. «Среди переломов длинных костей верхних конечностей посттравматические ложные суставы составляют 53,5%»². При ложных суставах отмечаются не только изменения со стороны костной системы, но и мышечной системы, что в свою очередь приводит к затруднениям при лечении. Природа атрофического или гипертрофического ложного сустава, а также несрастающиеся переломы костей предплечья и связанные с этими проблемами методов остеостимуляции, привело нас к новым изысканиям оптимального комплексного лечения этой патологии.

По всему миру ведутся разработки диагностики и оптимального лечения несросшихся переломов и ложных суставов костей предплечья. Проводятся ауто- и аллотрансплантация патологического очага, разрабатываются разные виды наружной фиксации, а также различные методы компрессионно-дистракционного лечения. Разрабатываются различные методы усиления стимуляции костной регенерации и новые методы стабильной фиксации. Разрабатываются новые методы дифференцированного подхода и новых методов оперативного лечения посттравматических ложных суставов костей предплечья. Проводятся при костных дефектах аутоостеотрансплантация, используются тромбоциты и аутоплазма, свободная микрохирургическая реваскулярная аутоотрансплантация, а также различные виды наружного аппаратного остеосинтеза. Несмотря на проводимые современные методы диагностики и лечения, частота встречаемости патологии среди людей трудоспособного возраста остаётся высоким и естественно увеличение дней нетрудоспособности, также имеет высокие цифры и поэтому проблема остается до сих пор актуальной.

Одной из основных задач медицинской службы в нашей стране является обеспечение коренного улучшения качества оказываемых медицинских услуг населению при повреждениях опорно-двигательного аппарата и проведение комплексных целевых мероприятий. В стратегию действий по пяти приоритетным направлениям развития Республики Узбекистан на 2017-2021 гг. поставлены задачи по развитию и «дальнейшее развитие и совершенствование системы медико-социальной помощи»³ другим уязвимым категориям населения для обеспечения их полноценной жизнедеятельности.

¹ Ахмедов Б.А. Способ лечения пострадавших с несросшимися переломами и ложными суставами длинных костей конечностей огнестрельного генеза // Травматология и ортопедия России, 2010.-№1(55).-94-98

² Соколова М.Н. Лечение больных с дефектами и ложными суставами костей предплечья методом чрескостного остеосинтеза // Диссертация кан.мед.наук.-Курган, 2011.-138с.

³ Указ Президента Республики УП № 5590 «О комплексных мерах коренного совершенствования системы здравоохранения» от 7 декабря 2018 года

Реализация данных задач, в том числе улучшение анатомо-функциональных результатов лечения больных с несросшимися переломами или ложными суставами костей предплечья путем оптимизации оперативных методов и стимуляции остеорегенерации применением лекарственных препаратов из местного сырья и использования собственных ресурсов организма (аутокостный мозг) является одним из актуальных направлений в травматологии и ортопедии.

Соответствие исследования приоритетным направлениям развития науки и технологий республики. Диссертационное исследование выполнено в соответствии с приоритетным направлением развития науки и технологий республики VI «Медицина и фармакология».

Степень изученности проблемы. По данным литературы, за последние 10-15 лет, количество случаев переломов костей предплечья уменьшилось и по различным авторам составляет 10-53% (Борзунов Д.Ю., Соколова М.Н. 2010; Купкенов Д.Е. 2011; Neverov VA, Cherniaev SN., 2013; Матвеев Р.П., Брагина С.В, Шнейвейс А.М., 2017; Мироманов А.М., Гусев К.А., Усков С.А. и др., 2017). Неудовлетворительные результаты хирургического лечения несросшихся переломов и ложных суставов костей предплечья составляет 17.5-24%. (Ашимов К.Д., 2000; Соколова М.Н., 2011). Различные виды костной пластики, погружного остеосинтеза с костной пластикой, а также различные виды аппаратного метода лечения переломов костей предплечья и их последствий привели к положительным результатам. Но все же несращение костей предплечья и ложные суставы костей предплечья до сих пор остается еще не разрешенной проблемой. (Соколова М.Н., 2011; Ибрагимов С.Х., 2000; Oestern H.G., Giebel, 2002).

В связи с этим в нашей Республике проводится ряд изыскательских работ. Разрабатываются малоинвазивные методы остеосинтеза при лечении переломов костей предплечья и их последствий (Мусаев Т.С., Толипов Н.Н., Наврузов С.Ю., Машарипов Ф.А. и др., 2016, Ходжанов И.Ю., Байимбетов Г.Дж. 2010) переломы костей предплечья и их последствий, частота их, временная нетрудоспособность и инвалидизация наводит на мысль более углубленно заняться этой проблемой (Муминов А.Ш., 2003).

На сегодняшний день в травматологии известно более 100 видов фиксаторов, это спицы, стержни и т.д. При использовании компрессионно-дистракционных аппаратов возможны такие осложнения (воспаление вокруг спиц, нейроваскулярные нарушения, спицевой остеомиелит и т.д.) достигает до 27-33% (Зедгенидзе И.В., 2008; Ключин Н.М., Шляхов В.И., Злобин А.В., и др., 2010; Шалыгина О.И., Кузнецова Н.Л., Золотушкин М.Л., 2012). По данным авторов (Пусева М.Э., Михайлов И.Н., Сидорова Г.В., 2009; Соломин Л.Н., Кулеш П.Н., Пусева М.Э., 2007; Чепелева М.В., Борзунов Д.Ю., Злобин А.В. и др., 2012), необходимое условие для восстановления функции предплечья, является «необходимость созданные нормального анатомического соотношения между костями предплечья». При застарелых повреждениях Монтеджи, многие исследователи склонные к резекции головки лучевой кости (Пусева М.Э., Михайлов И.Н., Сидорова Г.В.), некоторые из них

предлагают использовать резецированную кость в места наращивания локтевой кости для ускорения остеогенеза (Panov A.A., Kopysova V.A., Svetashov A.N., et al., 2018). По мнению некоторых авторов (Krzykawski R., Król R., Kamiński A., 158) использование металлических штифтов ускоряет процесс сращения, а по мнению других авторов (Ihab Badawi, 2017), использование интрамедуллярных штифтов, нарушает эндостальное кровообращение, что в свою очередь сказывается на репаративном остеогенезе. Многие авторы не пришли к единому мнению при хирургическом методе лечения последствий травм в области предплечья.

Связь диссертационного исследования с планами научно-исследовательских работ высшего образовательного учреждения, где выполнена диссертация. Диссертационное исследование выполнено в рамках плана научно-исследовательских работ НИИТО МЗ РУз за 2010 – 2013 гг. и АТСС 7.2. в 2009-2011 гг. на тему «Разработка и совершенствование новых методов лечения ложных суставов длинных трубчатых костей».

Целью исследования является улучшение результатов лечения несросшихся переломов и ложных суставов костей предплечья путем комплексного подхода в зависимости от характера и локализации повреждения.

Задачи исследования:

изучить частоту неудовлетворительных результатов послеоперационного лечения несросшихся переломов и ложных суставов костей предплечья;

оптимизировать методы комплексного лечения несросшихся переломов и ложных суставов костей предплечья в зависимости от характера и локализации повреждения;

изучить динамику иммунологических показателей у больных с несросшимися переломами и ложными суставами костей предплечья после разных видов оперативного лечения;

изучить влияние аутогенного костного мозга в области посттравматического ложного сустава в эксперименте;

провести сравнительный анализ результатов послеоперационного лечения несросшихся переломов и ложных суставов костей предплечья в различные сроки в зависимости от вида оперативного вмешательства;

изучить отдаленные результаты лечения несросшихся переломов и ложных суставов костей предплечья у больных с разными видами операций.

Объектом исследования явились 83 больных с несросшимися переломами и ложными суставами костей предплечья, находившихся на лечении в отделении взрослой травматологии Республиканского специализированного научно-практического медицинского центра травматологии и ортопедии за период с 2009 по 2017 гг.

Предмет исследования составляют результаты клиничко-лабораторных исследований, иммунологических, МСКТ и рентгенографических исследований.

Методы исследования. В процессе научного исследования были использованы клинические, антропометрические, рентгенологические, мультиспиральная компьютерная томография, иммунологические и статистические методы исследования.

Научная новизна исследования заключается в следующем:

доказано, что дифференцированный выбор тактики оперативного лечения больных с несросшимися переломами и ЛС костей предплечья с учетом характера и локализации повреждения приводит к полному восстановлению функции конечности;

установлено, что сочетанное применение протеолитического ферментного препарата (кукумазим) с трансплантацией аутокостного мозга приводит к ускорению процессов остеорепарации;

доказано, что локальное применение ферментного препарата (кукумазим) в сочетании с аутокостным мозгом способствует позитивным сдвигам в иммунной системе, тем самым стимулируя процессы костного заживления;

Определена частота применения протеолитического фермента (кукумазима) при хирургическом лечении несросшихся переломов и ложных суставов костей предплечья в зависимости от состояния гипертрофических и атрофических локальных изменений.

Практические результаты исследования заключаются в следующем:

предложены антропометрические и рентгенологические критерии диагностики несросшихся переломов и ложных суставов костей предплечья;

предложены критерии выбора тактики оперативного лечения несросшихся переломов и ложных суставов костей предплечья;

разработана электронная программа «Алгоритм выбора тактики лечения несросшихся переломов и ложных суставов костей предплечья»;

усовершенствована классификация ложных суставов длинных костей.

Достоверность результатов исследования. Достоверность результатов исследования подтверждена примененными современными широко используемыми в практике клинико-инструментальными, иммунологическими и статистическими методами исследования. Методы статистического анализа подтвердили достоверность полученных данных.

Научная и практическая значимость результатов исследования.

Научная значимость диссертации заключается в новом взгляде на теоретические знания об иммунологических изменениях при несросшихся переломах и ложных суставах костей предплечья, стимуляция которых в сочетании с применением протеолитического ферментного препарата способствует оптимизации сроков восстановления функций конечности. Результаты работы дают возможность усовершенствования структуры программы обучения студентов и курсантов по диагностике и хирургическому лечению больных с несросшимися переломами и ложными суставами костей предплечья.

Практическая значимость исследования заключается в том, что разработан алгоритм для выбора тактики лечения несросшихся переломов и

ложных суставов костей предплечья, внедрение которой способствовало значительному снижению развития осложнений, а также реализована возможность повышения эффективности их лечения, основанных на клинических и рентгенологических критериях.

Внедрение результатов исследования. На основании результатов исследования, проведенных по диагностике и лечению несросшихся переломов и ложных суставов костей предплечья:

утверждены методические рекомендации на тему: «Комплексное лечение несросшихся переломов и ложных суставов длинных трубчатых костей» (Заключение Министерства здравоохранения Республики Узбекистан №8н-д/267 от 12 ноября 2019 года). Данные методические рекомендации позволили оптимизировать лечебно-диагностическую тактику при несросших переломов и ложных суставов костей предплечья;

разработан алгоритм для выбора тактики лечения несросшихся переломов и ложных суставов костей предплечья по диагностике и времени регенерации, а также оценка результатов лечения (справка Министерства здравоохранения №8н-д/267 от 12 ноября 2019 года). Полученные результаты позволили получить положительные сдвиги в уровне иммунологических показателей;

внедрение научных результатов исследований несросшихся переломов и ложных суставов костей предплечья и методов их лечения, в частности, в практическую деятельность Республиканского специализированного научно-практического медицинского центра травматологии и ортопедии, Навоийского филиала Республиканского научного центра экстренной медицинской помощи, Самаркандского филиала Республиканского специализированного научно-практического медицинского центра травматологии и ортопедии и Андижанского областного многопрофильного медицинского центра позволило в 1,5 раза улучшить результаты.

Апробация результатов исследования. Результаты данного исследования были обсуждены на 25 научно-практических конференциях, в том числе, на 11 международных и 14 республиканских.

Опубликованность результатов исследования. По теме диссертации опубликованы 34 научные работы, из них 8 статей были изданы в рекомендованных ВАК Республики Узбекистан научных изданиях для опубликования основных научных результатов докторской диссертации, из которых 7 - в республике и 1 – опубликованы в иностранных журналах.

Структура и объем диссертации. Диссертация состоит из введения, пяти глав, заключения, выводов, списка использованной литературы. Объем диссертации составляет 115 страниц.

ОСНОВНОЕ СОДЕРЖАНИЕ ДИССЕРТАЦИИ

Во введении обосновывается актуальность и востребованность проведенного исследования, определены цель и задачи, характеризуются объект и предмет, показано соответствие исследования приоритетным направлениям развития науки и технологий республики, излагаются научная новизна и

практические результаты исследования, раскрываются научная и практическая значимость полученных результатов, внедрение в практику результатов исследования, сведения по опубликованным работам и структуре диссертации.

Первая глава диссертации **«Современное состояние вопроса диагностики и лечения несросшихся переломов и ложных суставов костей предплечья (Обзор литературы)»** посвящена анализу современной литературы по этиопатогенезу, классификацию, особенностям течения несращения и ложных суставов, клинических проявлений, диагностики и иммунологические аспекты и существующих методов лечения. Проведен анализ литературных сообщений, посвященных проблемам диагностики и лечения несросшихся переломов и ложных суставов костей предплечья, описаны существующие методы медикаментозного, биохимического, протеолитических ферментов и оперативного лечения, причины осложнений в отдаленном периоде с несросшимися переломами и ложными суставами костей предплечья.

Во второй главе **«Характеристика клинического материала и методов исследования»** приведена характеристика больных, данные использованных инструментальных, антропометрических, иммунологических и статистических исследований с помощью программ Excel 7,0. Приведены результаты обследования и лечения 83 пациентов (54 мужчины, 29 женщины, средний возраст $34,2 \pm 1,3$ лет) с несросшимися переломами и ложными суставами костей предплечья, получавших лечение в научно-исследовательском институте травматологии и ортопедии в 2012-2017 гг.

Больные были разделены на две основные (1 и 2) и контрольную группы. 1-ю основную группу составили 28 (33,8%) больных с несросшимся переломом (3 пациента) и ложным суставом костей предплечья (25 больных), пролеченных после 2012 года. Из них в 20 случаях была произведена аутокостная пластика с фиксацией пластинами и 8 больным проведена костная пластика по методу Хахутова, так как повреждение локализовалось в верхней трети костей предплечья.

2-ю основную группу составили 32 (38,5%) пациента, с повреждением средней и нижней трети костей предплечья, находившихся под нашим наблюдением с 2012 года. Из них у 3-х больных отмечалось несращение перелома, а у 29 пациентов – ложный сустав. Больным 2-й основной группы с атрофическим ложным суставом (19 человек) проведена остеотомия над уровнем ложного сустава с созданием условий для дистракционной регенерации наложением аппарата Илизарова и введением раствора кукумазина и аутокостного мозга. В 10 случаях гипертрофического ложного сустава и 3-х больных с несращением проводилось наложение аппарата Илизарова, а также введение раствора кукумазина и аутокостного мозга.

В контрольную группу включены 23 (27,7%) больных с несросшимся переломом (5 случаев) и ложным суставом костей предплечья (18 человек), пролеченных с 2009 г. по 2012 г. методом компрессионно- дистракционного остеосинтеза аппаратом Илизарова (17 больных) и интрамедуллярным остеосинтезом спицей (6 больных).

На 30 белых лабораторных крысах (живой массой 250-270 г) выполнены эксперименты. Работу с животными проводили, руководствуясь Международными правилами гуманного отношения к экспериментальным животным [14] и протоколом экспериментальных исследований утвержден Комитетом по биоэтике (протокол № 120 от 09.09.2013 г.).

Сформированы посттравматические ложные суставы бедренных костей у крыс, которые были в наблюдении в течение 49 дней. Животные разделены на 2 группы: 1 – контрольная (без лечения); 2 – опытная с введением в область ложного сустава аутогенного красного костного мозга в количестве 0,4-0,5 мл в область ложного сустава с помощью инъекционной иглы диаметром 1,3-1,5 мм. Конечность фиксирована.

Сформировавшийся регенерат гистологически исследован и выявлены соотношения остеоидных, хондроидных, соединительных тканей.

В третьей главе **«Клинический анализ различных методов комплексного хирургического лечения больных с несросшимся переломом и ложным суставом костей предплечья»** приведены виды хирургического лечения в зависимости от локализации и вида несросшегося перелома и ложного сустава в двух основных группах.

Технология операции №1: «Комплексное хирургическое лечение с наложением аппарата Илизарова, введением кукумазима и аутокостного мозга» при локализации несросшегося перелома или гипертрофического ложного сустава костей предплечья в средней и нижней трети.

При данном способе под общим наркозом после сопоставления костных отломков, включающем исправление оси и устранение укорочения сегмента в условиях стабильного остеосинтеза, в область ложного сустава или несращения перелома за 1 сутки до операции вводят препарат кукумазим, ускоряющий костную регенерацию, в дозе 50 ПЕ. На следующий день в стерильных условиях под общим обезболиванием в положении больного 9на спине накладывают аппарат Илизарова на поврежденный сегмент. Затем из толщи гребня подвздошной кости производится забор смеси костного мозга в объеме 2 мл, и вводят его непосредственно в область ложного сустава или несращения перелома в асептических условиях. Со следующего дня начинают дистракцию аппаратом Илизарова непрерывно по 25 мм 3-4 раза в день. После достижения необходимой дистракции производят рентгенографию в двух проекциях, при наличии остаточных смещений производят компрессию с помощью аппарата Илизарова. Независимо от характера ложного сустава (ГЛС или АЛС) или несращения после введения кукумазима компрессионно-дистракционный остеосинтез производился закрытым способом. Через 5-6 суток с момента установления аппарата Илизарова давали компрессию по полному контакту.

Технология операции №2 при локализации АЛС костей предплечья в средней и нижней трети: «Комплексное хирургическое лечение с остеотомией костных отломков с наложением аппарата Илизарова, с однократным введением раствора кукумазима и аутокостного мозга».

При данной патологии предварительно за 1 сутки до операции в область атрофического ложного сустава вводят препарат кукумазим в дозе 50 ПЕ. На следующие сутки после этого под общим наркозом осуществляют правильную ориентацию костных фрагментов с исправлением оси и устранением укорочения сегмента в условиях стабильного остеосинтеза аппаратом Илизарова, производят остеотомию проксимального отломка до рабочего кольца. Дистракцию костных фрагментов производят ежедневно по 1-2 мм до полного устранения дефекта. В зависимости от дефекта дистракция проводилась в течение 2 – 6 недель, в этот промежуток времени проводится контрольная рентгенография для определения наличия костной мозоли. При соприкосновении костных отломков в область повреждения вводят аутокостный мозг в объеме 2 мл, накладывают асептическую повязку на поврежденный участок, вокруг спиц аппарата Илизарова и в места вкола иглы. Аппарат Илизарова удерживается до полного сращения костных фрагментов после последствий травмы.

Технология операции №3 при локализации несросшегося перелома или ложного сустава (АЛС и ГЛС) костей предплечья в верхней трети: «Комплексное хирургическое лечение: костная пластика с фиксацией пластиной, с однократным введением раствора кукумазима и аутокостного мозга».

За 1 сутки до операции в область повреждения вводят препарат кукумазима в дозе 50 ПЕ. На следующие сутки под общим наркозом производится вскрытие области повреждения, концы костных отломков защищаются от фиброзированных участков мягких тканей. Для стимуляции области заживления накладывают предварительно взятый фрагмент аутокости, который фиксируют сверху металлической пластиной. Через 1 месяц в стерильных условиях из подвздошной кости производят забор 2 мл аутокостного мозга, и вводят его в область повреждения. После полного сращения отломков под контролем рентгенографии металлические фиксаторы удаляются.

Проведенные исследования позволили разработать «Алгоритм тактики лечения несросшегося перелома и ложного сустава костей предплечья», облегчающий выбор тактики лечения с учетом индивидуальных особенностей повреждения у больных, и зарегистрированный в Агентстве интеллектуальной собственности РУз за №DGU 06751 от 23.07.2019 г.

Четвертая глава **«Результаты иммунологических и экспериментальных исследований при комплексном хирургическом лечении несрастающихся переломов и ложных суставов»** посвящена изучению иммунной системы при несросшихся переломах и ложных суставах костей предплечья до и после операции.

Проведено исследование основных параметров клеточного и гуморального иммунитета до операции, через 2 месяца, 4 и 6 месяцев после операции в трех группах пациентов с несросшимися переломами или ложным суставом (ЛС) костей предплечья с разными методами хирургического лечения в комплексе с ферментным препаратом кукумазим и пересадкой аутокостного мозга (АКМ) в область повреждения, которые проводились у больных 2-й и 3-ей групп. В 1-й

контрольной и 3-ей основной группе остеосинтез проводился с применением аппарата Илизарова, во 2-й основной группе проведена аутокостная пластика.

До операции во всех трех группах пациентов наблюдалась лейкопения и лимфопения ($p < 0,001$, относительно контрольных данных), достоверных различий в содержании лейкоцитов и лимфоцитов между тремя группами оперированных пациентов нами не выявлено. В среднем содержание лейкоцитов снижалось на 30%, 28%, 20,7% соответственно.

Обобщая результаты исследования иммунологических показателей по срокам наблюдения мы пришли к следующему (Рисунок 1):

- в дооперационном периоде во всех трех группах у пациентов наблюдается выраженная анергия Т- клеточного звена иммунитета, угнетение концентрации IgA и IgG, выраженное снижение экспрессии маркеров позитивной активации $CD25^+$ и $CD38^+$ на фоне повышения маркера запрограммированной гибели клеток (апоптоза) $CD95^+$;

- через 2 месяца после операции на фоне регенерации костной ткани во 2-й и 3-й группе, где больным локально вводили раствор кукумазима и АКМ, наблюдался рост показателей Т- клеточного звена иммунитета, достоверно превышающий данные контроля; рост численности В- лимфоцитов и концентрации IgG и IgA в 1-й группе, и экспрессия $CD25^+$ и $CD38^+$ - клеток;

- в 1-й группе больных, у которых остеосинтез проводился с помощью аппарата Илизарова на фоне традиционной терапии, и с замедленной интенсивностью процессов остеорепарации, наблюдалось повышение Т-клеточных показателей иммунитета, не достигший показателей нормы, отмечено достоверное повышение иммуноглобулинов IgG и IgA, превышающее показатели нормы;

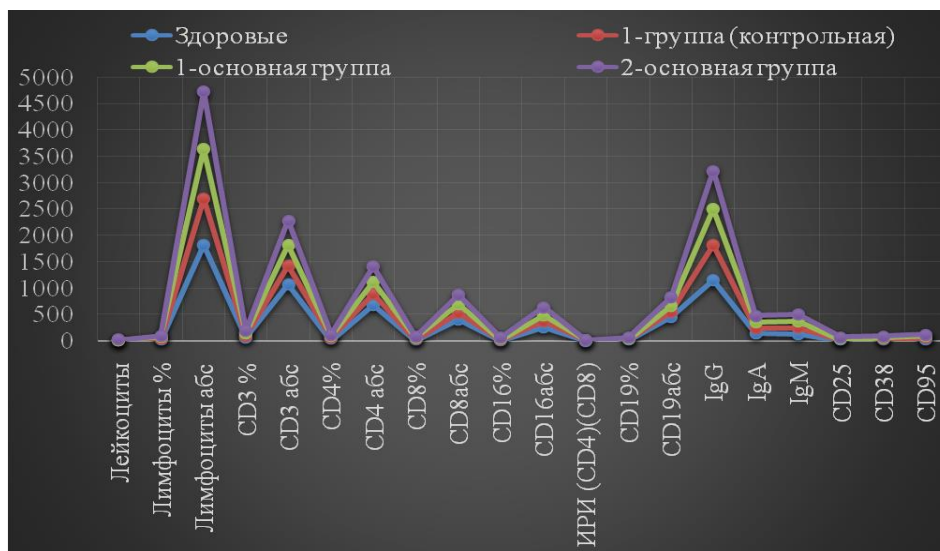


Рисунок 1. Показатели экспрессии маркеров активации у пациентов с несросшимся переломом и ЛС костей предплечья до операции

- через 4 месяца послеоперационного периода на фоне регенерации костной ткани во всех трех группах наблюдалась нормализация общего пула Т-лимфоцитов, $CD4^+$ - Т- хелперов/ индукторов; отмеченные разнонаправленные изменения показателей гуморального иммунитета видимо происходили в

результате разной интенсивности регенерации костной ткани, зависимой от введения раствора кукумазима и АКМ. В 1-й группе пациентов изменение показателей клеточного и гуморального иммунитета, маркеров активации выявлялись достоверно выше показателей здоровых лиц, что свидетельствует о продолжающейся активации иммунитета;

- через 6 месяцев наблюдения у пациентов 2 и 3 групп наблюдалась нормализация показателей клеточного и гуморального иммунитета и маркеров позитивной активации. У пациентов 1-й группы с замедленной интенсивностью регенерации костной ткани не выявлено полного восстановления Т-клеточного звена иммунитета, сохранялись высокие значения IgG и IgA (Рисунок 2).

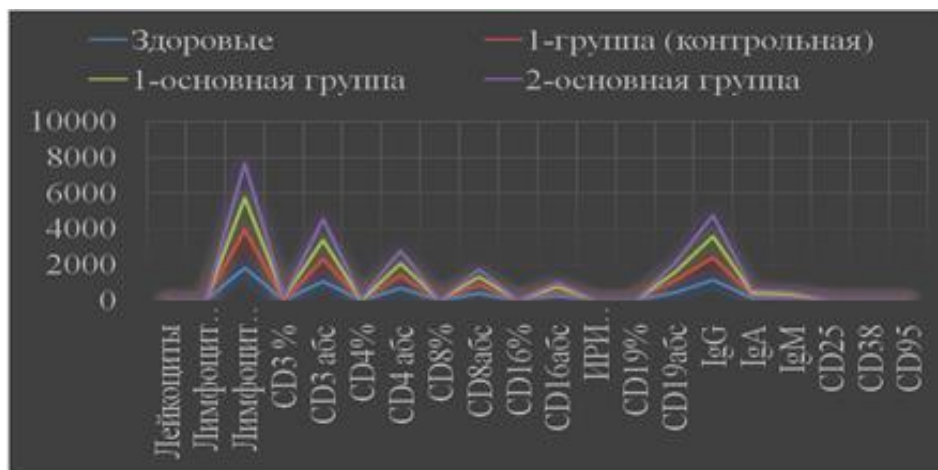


Рисунок 2. Показатели экспрессии маркеров активации у пациентов с несросшимся переломом и ЛС костей предплечья через 6 месяца после операции.

На основании проведенных экспериментальных и морфологических исследований установлено, что площадь костной ткани в регенератах *на 7 суток* была выше на 12,2 %, а площадь хондроиды была на 12,6 % ниже по сравнению с показателями контрольных животных. Площадь соединительной ткани на сроки исследования достоверно не отличалась.

На 14 суток после введения красного костного мозга площадь костной ткани превышала на 7,9 % показатели 7 суток, а хондроиды – была ниже на 7,2 %.

Относительно показателей животных контрольной группы (моделирование ложного сустава) площадь костной ткани в регенерате опытных животных была выше на 17 %, а хондроиды – ниже на 15,7%. Снижение площади хондроиды наблюдали и *на 28 суток*. Так, площадь хондроиды снизилась по сравнению с 7 сутками на 15,1 % и на 7,9 % относительно 14 суток. Зафиксировано повышение площади костной ткани на 14,4 % и на 6,5 % по сравнению с 7 и 14 сутками. Площадь соединительной ткани практически не изменилась.

Сравнение площадей тканей в регенерате опытных и контрольных животных *на 28 суток* показало, что площадь хондроиды у опытных животных на этот срок была снижена на 24,3 %, а костной ткани – повышена на 22,8 % по сравнению с контрольными животными. Положительным

звеном влияния аутологичного красного костного мозга было то, что общая площадь костной ткани в регенерате составила 39 % к концу эксперимента. Также наблюдалась тенденция к снижению площади всего регенерата за счет перестройки и редукции регенерата в костном канале. Эффект положительного влияния на репаративный остеогенез костного мозга заключается в том, что трансплантированный костный мозг богат не только биологически активными веществами, но и содержит мезенхимальные стромальные клетки. Применение нативного красного костного мозга характеризовалось доступностью, простотой технологии его получения и трансплантации, что свидетельствует о преимуществах его применения для стимуляции репаративного остеогенеза при переломах кости и формировании ложных суставов.

Пятая глава **«Сравнительный анализ результатов комплексного хирургического лечения больных с несросшимися переломами и ложными суставами костей предплечья»** посвящена анализу результатов проведенных нами операций в двух основных группах, а также ретроспективные данные результатов операций в контрольной группе. Основываясь на клинорентгенологических данных выбрана тактика оперативного лечения несросшихся переломов и ложных суставов костей предплечья. Критериями служили локализация, вид повреждения (ГЛС или АЛС), несращение или ложный сустав.

Проведен анализ оперативного лечения в ближайший (до года) и отдаленный периоды (свыше 1 года). Сравнивались окончательные результаты сроков иммобилизации качественно (хороший, удовлетворительный и неудовлетворительный результат) и количественно (0-3 балла).

Проведенные исследования на отобранном контингенте больных с несращениями переломов и ложным суставом костей предплечья позволили разработать **«Алгоритм тактики лечения несросшегося перелома и ложного сустава костей предплечья»**, облегчающий выбор тактики лечения с учетом индивидуальных особенностей повреждения у больных, и зарегистрированный в Агентстве интеллектуальной собственности РУз за № DGU 06751 от 23.07.2019 год (таблица 1).

Разработанная нами программа по оценке результатов оперативного лечения несросшихся переломов и ЛС длинных костей позволяет быстро и точно оценить качество проведенных хирургических методов лечения с учетом анатомических, клинических, функциональных и рентгенологических данных.

Нами проведен сравнительный анализ послеоперационных результатов у больных контрольной группы с результатами пациентов 1-й основной и 2-й основной групп с несросшимся переломом или ложным суставом костей предплечья. Мы сравнили у больных средние показатели таких параметров, как начало образования и срок полного созревания костной мозоли по данным рентгеновских снимков, сроки восстановления функций (объем движений) в смежных суставах с амплитудой ротационных движений, сроки восстановления мягких тканей и длительность сроков иммобилизации в днях с учетом проведенной операции (Рисунок 3).

Алгоритм диагностики и выбора тактики лечения несросшегося перелома и ложного сустава костей предплечья

НЕСРАЩЕНИЕ	ЛОЖНЫЙ СУСТАВ
<p>Клиника:</p> <p>1. Незначительная локальная болезненность;</p> <p>2. Срок давности от момента перелома 3-6 месяцев</p> <p>3. Незначительная патологическая подвижность в области перелома.</p>	<p>Клиника:</p> <p>1. Болевой синдром отсутствует;</p> <p>2. Срок давности – более 6 месяцев с момента перелома;</p> <p>3. Значительная атипично расположенная патологическая подвижность.</p>
<p>Рентгенография:</p> <p>1. Слабо выраженная периостальная и межотломковая мозоль;</p> <p>2. Линия перелома сохранена;</p> <p>3. Склероз концов костных отломков;</p> <p>4. Костномозговой канал свободен, замыкательные пластинки отсутствуют;</p> <p>5. Ось конечности не искривлена.</p>	<p>Рентгенография:</p> <p>1. Замыкательные пластинки присутствуют;</p> <p>2. Костномозговые каналы закрыты;</p> <p>3. Выраженный склероз костной ткани в области повреждения;</p> <p>4. Между костными отломками определяется щель;</p> <p>5. Искривление оси конечности;</p> <p>6. Определяется костный дефект.</p>
<p>МСКТ:</p> <p>1. Выявляется состояние костномозгового канала;</p> <p>2. Определяется несращение костных фрагментов.</p>	<p>МСКТ:</p> <p>1. Выявляется степень склерозированности костных фрагментов;</p> <p>2. Визуализация закрытости костномозгового канала.</p> <p>3. Определяется костный дефект и степень рассасывания костных отломков.</p>
<p>Принципы операции «Комплексное хирургическое лечение: костная пластика с фиксацией пластиной с однократным введением раствора кукумазима и трансплантацией аутокостного мозга» при локализации повреждения в верхней трети костей предплечья:</p>	
<p>Обоснование: из-за близкого расположения повреждения к локтевому суставу используется пластина, фиксирующаяся к костным отломкам, т.к. аппарат Илизарова из полных колец установить невозможно.</p>	
<p>-данная локализация повреждения имеет свои анатомические особенности.</p>	
<p>-при повреждении одной или обеих костей предплечья, но несколько отстоящих друг от друга.</p>	
<p>Принципы операции «Комплексное хирургическое лечение: наложение аппарата Илизарова с однократным введением раствора кукумазима и трансплантацией аутокостного мозга» при локализации повреждения в средней или нижней трети костей предплечья.</p>	
<p>- При несращении или гипертрофическом ложном суставе.</p>	
<p>- Возможна установка аппарата Илизарова.</p>	
<p>- При установке фиксаторов повреждения мягких тканей минимальны и вдали от смежных суставов.</p>	
<p>- При повреждении обеих костей предплечья.</p>	
<p>Принципы операции «Комплексное хирургическое лечение: наложение аппарата Илизарова и остеотомия кости с однократным введением раствора кукумазима и трансплантацией аутокостного мозга» при локализации повреждения в средней или нижней трети костей предплечья.</p>	
<p>- При атрофическом ложном суставе и выраженном костном дефекте.</p>	
<p>- Остеотомия в верхней части проксимального отломка с целью создания distractionного регенерата.</p>	
<p>- Наложение аппарата Илизарова с учетом анатомических особенностей костей предплечья.</p>	
<p>- При повреждении одной из костей предплечья.</p>	

Как показали исследования в контрольной группе начало образования костной мозоли по данным рентген-снимков в среднем составил $82,1 \pm 0,63$ дня, в то время как в 1-й основной группе у пациентов этот процесс отмечался в среднем достоверно раньше на 5 дней и в среднем составил $77,1 \pm 0,67$ дней ($p < 0,001$), в то же время показатель начала созревания костной мозоли у больных 2-й основной группы был еще короче, чем в контрольной и 1-й основной группе и составил в среднем $73,2 \pm 0,52$ дня ($p < 0,001$), что в среднем почти на 9 дней происходило раньше, чем в контроле. По нашему мнению, такое ощутимое сокращение начала образования костной мозоли относительно проведенной операции связано с введением раствора кукумазима в сочетании с введением АКМ, которые явились катализаторами процессов остеорепарации.

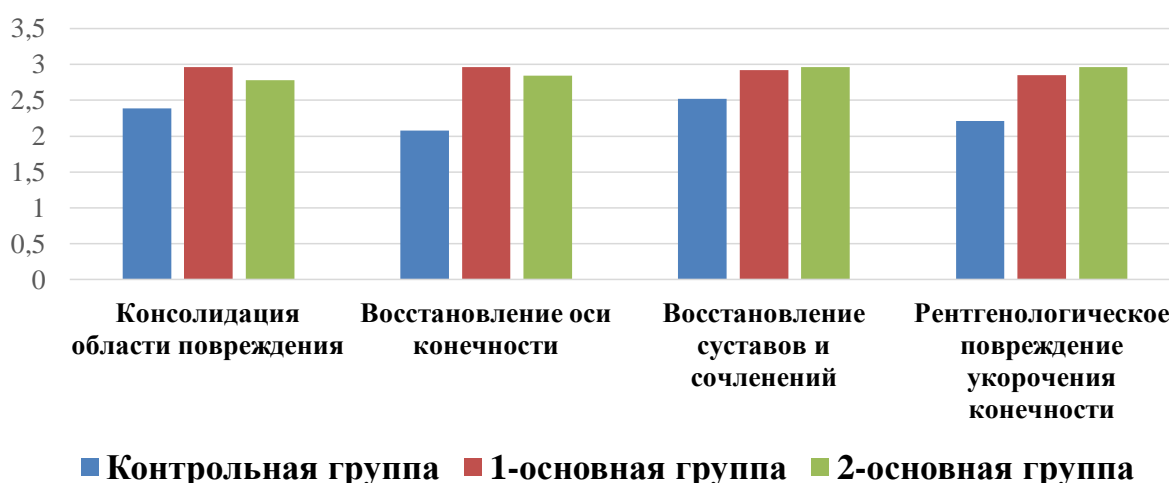


Рисунок 3. Рентгенологические критерии у больных с несросшимся переломами и ЛС костей предплечья отдаленный период в контрольной, 1-основной и 2-основной группы (балл)

Средний показатель полного образования костной мозоли в контрольной группе отмечен почти на 207 сутки - $206,4 \pm 0,66$ дней, а в обеих основных группах полное созревание мозолей отмечалось достоверно раньше: в 1-й основной группе в среднем на $197,5 \pm 0,48$ сутки ($p < 0,001$), во 2-й основной группе на $192,7 \pm 0,43$ сутки ($p < 0,001$), т.е. на 9 и 14 дней соответственно раньше, чем в контроле.

Сравнительный анализ амплитуды движений в локтевом суставе у больных разных групп не выявил особой разницы и показания во всех трех группах находились в пределах нормативных значений. Однако показания в лучезапястном суставе были значимо отличными. Так в контрольной группе амплитуда движений в ЛЗС составила в среднем $138,2 \pm 1,7^\circ$, в 1-й основной группе – $170,2 \pm 1,1^\circ$ и во 2-й основной группе этот показатель составил $164,2 \pm 2,3^\circ$ при норме $170-180^\circ$, можно в этом случае смело сказать «результат налицо».

Точно такая же картина наблюдается при анализе ротационных движений (супинация-пронация): в контрольной группе амплитуда движений в среднем ограничена и не соответствует нормативным данным даже в отдаленный период.

В то же время амплитуда движений в среднем в 1-й и 2-й основных группах в отдаленный период практически достигла нормы (180°) и составила $176,4 \pm 0,8^\circ$ и $178,1 \pm 0,6^\circ$ соответственно.

Наиболее тонким и ответственным моментом является оценка восстановления мягких тканей в зоне повреждения, так как зачастую больные придают очень большое значение внешним изменениям, чем восстановленной функции конечности. Из представленных данных однозначно можно отметить, что в отдаленном периоде средние результаты восстановления мягких тканей у пациентов контрольной группы значительно отстают от показаний обеих основных групп, причем установлена достоверность этих отличий ($p < 0,05$ - $p < 0,01$). Так в контрольной группе средний показатель составил $2,43 \pm 0,1$ баллов, а в 1-й основной группе – $2,85 \pm 0,11$ баллов, во 2-й основной группе – $2,8 \pm 0,09$ баллов. Надо отметить, что выше мы упоминали, что отдаленные косметические результаты в 1-й основной группе в среднем чуть ниже требуемых 3 баллов из-за наблюдавшейся гипотрофии тканей и укорочения сегмента у одного пациента. Во второй основной группе также оценка косметического результата ниже трех баллов из-за неполного восстановления мягких тканей у одного больного в отдаленный период, но данный факт, по-нашему мнению, несколько не умаляет окончательные результаты, полученные у больных.

Далее мы оценивали сроки иммобилизации у всех пациентов трех групп и уже отмечали, что в среднем срок иммобилизации в контрольной группе составил $135,5 \pm 0,1$ дней с размахом индивидуальных показаний в 127-148 дней. При сравнении средней длительности сроков иммобилизации отмечается явное укорочение их в обеих основных группах – в 1-й основной группе этот показатель составил $105,1 \pm 1,0$ дней с размахом значений 94-112 дней, а во 2-й основной группе $104,7 \pm 0,97$ дней с индивидуальным размахом 96-110 дней, причем установлена высокая степень достоверности полученных данных ($p < 0,0001$).

Во второй основной группе у пациентов отмечалось повреждение средней и нижней трети костей предплечья, причем не имело значения травмирована одна кость или обе. Больным второй основной группы остеосинтез проводили установлением аппарата Илизарова, а у больных с атрофическим ложным суставом еще проводили остеотомию проксимального отломка выше места повреждения, чтобы устранить укорочение сегмента.

Наиболее важным отличительным фактором лечения больных с несросшимся переломом или ЛС костей предплечья в трех группах, как уже не раз отмечалось выше, явилось то, что всем пациентам обеих основных групп за один день до операции в зону повреждения вводили раствор ферментного препарата кукумазима в дозе 50 ПЕ, а во время операции всем этим больным в эту же зону вводили 3,0-4,0 мл аутокостного мозга, взятого тут же во время операции из крыла подвздошной кости пациента. В этом сочетании, как показали ближайшие и отдаленные результаты, введение ферментного препарата и собственного костного мозга индуцировало локальные пролиферативные процессы и ускоряло остеосинтез, что являлось очень необходимым для наших

пациентов, из-за того, что у них и так уже отмечалось отставание процессов заживления после первой травмы.

В свою очередь, дифференцированный индивидуальный подход к выбору тактики оперативного лечения в соответствии с локализацией повреждения и всех индивидуальных особенностей патологии и в комплексе с кукумазимом и аутокостным мозгом позволил добиться снижения сроков иммобилизации в основных группах более, чем на 30 дней в сравнении с контрольной группой, а выздоровление отмечено у 51 (85%) пациента из 60 больных обеих основных групп в отдаленный период. В 7 (11,7%) случаях в обеих основных группах результаты были удовлетворительные из-за укорочения сегмента до 2 см, небольшой гипотрофии тканей и ограничения движения в смежных суставах чуть менее 80% от нормы, но эти недостатки с большой долей вероятности со временем у больных нивелируются. И в 2 (3,3%) случаях в обеих основных группах результаты были неудовлетворительные: один пациент отказался от повторной операции и выписался по собственному желанию, а у одного пациента 1-й основной группы укорочение сегмента было более 2 см (таблица 2).

Таблица 2

Результаты комплексного хирургического лечения больных трех групп с несросшимся переломом и ЛС костей предплечья в отдаленный период

Группы	Начало образования костной мозоли (дни)	Полное образование костной мозоли (дни)	Восстановление функций конечности			Восстановление мягких тканей (балл)	Срок иммобилизации (дни)
			Локт. суст. амп. движ°	ЛЗС амп. движ°	Ротация амп. движ°		
Контрольная группа	82,1±0,63	206,4±0,66	136,7±1,0	138,2±1,7	141,0±2,4	2,43±0,1	135,5±1,0 (127-148 инд. размах)
1-основная группа	77,1±0,67* **	197,5±0,48* **	139,8±0,5	170,2±1,1	176,4±0,8	2,85±0,11 *	105,1±1,0 (94-112)***
2-основная группа	73,2±0,52* **	192,7±0,43* **	138,1±1,1 4	164,2±2,3	178,1±0,6	2,8±0,09* *	104,7±0,97 (96-110)***

Сравнительный анализ послеоперационных результатов пациентов трех групп позволяет сделать следующее заключение проведенному лечению:

у больных контрольной группы «неудовлетворительные» результаты в отдаленный период отмечались в 8,7%, а «хорошие» - у 69,5% больных, в то время как в 1-й основной группе эти показатели составили 3,6% и 82,1%, а во 2-й основной группе – 3,1% и 87,6%. Это связано с дифференцированным подходом к выбору тактики лечения с учетом особенностей повреждения – характера и его локализации, а также с использованием протеолитического ферментного препарата кукумазима и введением аутокостного мозга.

Таким образом, анализ полученных нами результатов хирургического лечения убедительно показывает, что с учетом локализации и вида повреждения несросшихся переломов и ложных суставов костей предплечья улучшают как ближайшие, так и отдалённые результаты лечения. Реализация данных задач, в том числе, улучшение анатомо-функциональных результатов лечения больных с несросшимися переломами и ложными суставами костей предплечья путем оптимизации оперативных методов лечения с возможностью ранней их реабилитации является одним из актуальных направлений.

ЗАКЛЮЧЕНИЕ

1. Частота неудовлетворительных результатов хирургического лечения несросшихся переломов и ложных суставов костей предплечья составила 8,7%, основными причинами явилось их лечение без учета характера ложных суставов и локализации их на костях предплечья.

2. Оптимизация оперативных методов лечения с учетом локализации и характера повреждения позволило сократить неудовлетворительные результаты в 2,8 раз (3,1%) и сроки иммобилизации – до 30%.

3. В 87,6% у больных наблюдалось полное восстановление функций конечности в результате применения протеолитического препарата кукумазима и пересадки аутокостного мозга в комплексе с оптимизацией тактик оперативного лечения с учетом характера и локализации повреждения.

4. Динамика иммунологических показателей выявила во всех группах с разными видами оперативного лечения анергию Т-клеточного и гуморального звеньев иммунитета в ранний послеоперационный период. К 6 месяцу послеоперационного периода у больных с применением усовершенствованных методов операции в комплексе с кукумазимом и АКМ наблюдалось полное восстановление показателей иммунитета, в отличие от результатов больных контрольной группы.

5. Особенностью течения репаративного процесса были следующие показатели: активизация ангиогенеза, энхондральная оссификация, снижение деструктивных проявлений в области травматического повреждения отделов материнской кости экспериментальных крыс.

6. У больных с локализацией повреждения в средней и нижней трети с использованием техники операции №1 и №2 способствовало сокращению сроков иммобилизации в среднем до $105,1 \pm 1,0$ дней. У больных с локализацией повреждения в верхней трети и использованием техники операции №3 к сокращению сроков в среднем до $104,7 \pm 0,97$ дней. В контрольной группе этот показатель составил $135,5 \pm 1,0$ дней.

7. В отдаленный послеоперационный период полное клиническое и анатомическое восстановление функций конечности отмечено в 82,1% случаев в 1-й основной группе, во 2-й основной группе – в 87,6%.

**SCIENTIFIC COUNCIL ON AWARDING SCIENTIFIC DEGREES
DSc.04/30.12.2019 Tib.62.01. AT THE REPUBLIC SPECIALIZED
SCIENTIFIC AND PRACTICAL MEDICAL CENTER OF
TRAUMATOLOGY AND ORTHOPEDICS**

**REPUBLIC SPECIALIZED SCIENTIFIC AND PRACTICAL MEDICAL
CENTER OF TRAUMATOLOGY AND ORTHOPEDICS**

RAKHIMOV ANVAR MELIKMUROTOVICH

**COMPLEX SURGICAL TREATMENT OF NON-UNITED FRACTURES
AND PSEUDOARTHROSIS OF THE BONES OF THE FOREARMS**

14.00.22 - Traumatology and orthopedics

**ABSTRACT OF DOCTOR OF PHILOSOPHY (PhD)
DISSERTATION ON MEDICAL SCIENCES**

TASHKENT – 2020

The subject of doctor of philosophy (PhD) dissertation registered by the Supreme Attestation Commission under the Cabinet of Ministers of the Republic Uzbekistan in №B2018.2.PhD/Tib174.

The dissertation has been done in the Republican specialized scientific and practical medical centre of traumatology and orthopedics.

Abstract of the doctoral dissertation in three languages (uzbek, russian, english (resume)) has been posted on the websites of Scientific council (www.niito.uz), the Information-educational portal «Ziyonet» at (www.ziyonet.uz) and the National Information at (www.uza.uz).

Scientific adviser:

Khodjanov Iskandar Yunusovich
Doctor of Medicine, Professor

Official opponents:

Karimov Murodulla Yuldashevich
Doctor of Medicine

Valiev Erkin Yuldashevich
Doctor of Medicine

Leading organization:

Samarkand State Medical Institute

The defense will be take place on «05» august 2020 at the 14⁰⁰ o'clock at the meeting of the Scientific Council DSc.04/30.12.2019 Tib.62.01. at the Republican specialized scientific and practical medical centre of traumatology and orthopedics (Address: 100147, Tashkent c., Makhtumquli, str. 78, Republican specialized scientific and practical medical center of traumatology and orthopedics; Phone: (99891) 233-10-30; fax: (99871) 233-10-30; e-mail: niito-tashkent@yandex.ru).

The dissertation is available in the Information Resource Center of the Republican specialized scientific and practical medical centre of traumatology and orthopedics (Registration № 27), (Address: 100147, Tashkent c., Makhtumquli, str. 78. Phone: (+99871) 233-10-30; fax (+99871) 233-10-30).

Abstract of the dissertation sent out on «20» July 2020.
(mailing report № 27 of «20» July 2020).



M.E. Irismetov
Chairman of the Scientific council on awarding of scientific degrees, Doctor of Medicine

U.M. Rustamova
Scientific secretary of the Scientific council on awarding of scientific degrees, Doctor of Philosophy, Senior scientific researcher

A.P. Alimov
Chairman of the Scientific seminar at the Scientific council on awarding of scientific degrees, Doctor of Medicine

INTRODUCTION (abstract of doctoral (PhD) thesis)

The aim of the study is to improve results of treatment of patients nonunions and pseudoarthroses of the forearm by means complex approach depending characteristics and localization of the injury.

The object of the research were 83 patients with nonunions and pseudoarthroses of the forearm treated at the department of Adults' Traumatology of the Republican Specialized Scientific and Practical Medical Center of Traumatology and Orthopedics for the period from 2009 to 2017.

The scientific novelty of the research work is the following:

it was proven that the differential choice of the tactics of surgical treatment of patients with nonunions and pseudoarthroses of the forearm taking into account the fracture pattern and injury localization leads to full restoration of the extremity function;

it was determined that the combined use of a proteolytic enzyme medication (cucumazim) with autologous bone marrow transplantation leads to the acceleration of the osteoreparative process;

it was proven that the local use of a proteolytic enzyme medication cucumazim with autologous bone marrow contributes the positive shifts in the immune system thereby stimulating bone healing processes;

it was determined that the use of complex surgical treatment contributes to significant reduction of immobilization period and possibilities of carrying out of early rehabilitation procedures.

The introduction of research results. Based on the results of studies on the diagnosis and treatment of nonunions and pseudoarthroses of the forearm:

approved methodological recommendations on the topic: "Complex treatment of nonunited fractures and false joints of long bones" (Conclusion of the Ministry of Health of the Republic of Uzbekistan No. 8n-d/267 of November 12, 2019). These guidelines made it possible to optimize the therapeutic and diagnostic tactics for non-accrete fractures and false joints of the forearm bones;

an algorithm has been developed to select the tactics for the treatment of nonunited fractures and pseudoarthrosis of the forearm bones based on the diagnosis and time of regeneration, as well as the assessment of treatment results (Conclusion of the Ministry of Health No. 8n-d / 267 dated November 12, 2019). The results obtained made it possible to obtain positive shifts in the level of immunological parameters;

implementation of scientific results of studies of non-fused fractures and false joints of the forearm bones and methods of their treatment, in particular, in the practical activities of the Republican Specialized Scientific and Practical Medical Center of Traumatology and Orthopedics, the Navoi Branch of the Republican Scientific Center for Emergency Medical Aid, the Samarkand branch of the Republican Specialized Scientific and Practical Medical the center of traumatology and orthopedics and the Andijan regional multidisciplinary medical center made it possible to improve the results by 1.5 times.

The structure and scope of the dissertation. The thesis consists of an introduction, five chapters, conclusions, output and a list of references. The volume of the thesis is 115 pages.

ЭЪЛОН ҚИЛИНГАН ИШЛАР РЎЙХАТИ
СПИСОК ОПУБЛИКОВАННЫХ РАБОТ
LIST OF PUBLISHED WORKS

I бўлим (I часть; part I)

1. Рахимов А.М. Стимуляция аутогенным костным мозгом остеорепарации в зоне смоделированного ложного сустава бедренной кости у крыс // Гений ортопедии. –Россия, Курган, 2016. - №4. – С. 88-93 (14.00.00; №39)

2. Рахимов А.М. Наш опыт лечения несросшихся переломов и ложных суставов плечевой кости // Хирургия Узбекистана. – Ташкент, 2014. - №1. – С. 39-42 (14.00.00; №9).

3. Рахимов А.М., Дедух Н.В. Экспериментальное моделирование псевдоартроза // Хирургия Узбекистана. – Ташкент, 2014. - №4. – С. 60-65 (14.00.00; №9).

4. Абдулхаков Н.Т., Рахимов А.М. Лечение ложных суставов костей голени методом внеочагового остеосинтеза с применением кукумазима // Хирургия Узбекистана. – Ташкент, 2013. - №4. – С. 3-6 (14.00.00; №9).

5. Ходжанов И.Ю., Рахимов А.М. Хирургические методы лечения несросшихся переломов и ложных суставов костей предплечья // Назарий ва клиник тиббиёт журнали. – Тошкент, 2013. - №3. – С. 114-117 (14.00.00; №3).

6. Абдулхаков Н.Т., Рахимов А.М., Кодиров М.Ф. Несросшийся переломы и ложные суставы костей предплечья // Узбекистон тиббиёт журнали. – Тошкент, 2013. - №1. – С. 109-114 (14.00.00; №8).

7. Абдулхаков Н.Т., Рахимов А.М. Елка ва билак суюжларининг битмаётган синиклари ва сохта бўғимлари // Узбекистон тиббиёт журнали. – Тошкент, 2013. - №2. – С. 119-126 (14.00.00; №8).

8. Ходжанов И.Ю., Рахимов А.М., Кодиров М.Ф. Лечение ложных суставов костей предплечья методом внеочагового остеосинтеза с применение кукумазима и костного мозга // Узбекистон тиббиёт журнали. – Тошкент, 2013. - №5. – С. 31-34 (14.00.00; №8).

II бўлим (II часть; part II)

9. Рахимов А.М. Программа выбора тактики лечения несросшегося перелома или ложного сустава костей предплечья. DGU 06751, 27.07.2019.

10. Рахимов А.М. Программа оценки результатов лечения больных с несросшимися переломами и ложными суставами длинных трубчатых костей. DGU 06897, 10.09.2019.

11. Рахимов А.М. Программа для определения классификации ложных суставов и выбора тактики лечения. DGU 02783, 03.05.2013.

12. Азизов М.Ж., Абдулхаков Н.Т., Рахимов А.М. Способ хирургического лечения несросшихся переломов и ложных суставов костей верхней конечности // Ортопедия, травматология и протезирование. – Украина, 2013. - №3. – С. 64-66.

13. Азизов М.Ж., Абдулхаков Н.Т., Рахимов А.М. Хирургические методы лечения ложных суставов костей предплечья // Врач-аспирант 2013, №2, с245-249.

14. Рахимов А.М., Шатурсунов Ш.Ш. Анализ результатов хирургического лечения несросшихся переломов и ложных суставов диафиза костей предплечья // Материалы международной конференции молодых ученых, 19 февраль 2014 г. г. Караганда, Казахстан.

15. Khodjanov I.Yu., Rakhimov A.M., Qodirov M.F. The role of compressive – destructive osteosynthesis with introduction of cucumazim and marrow in nonunion fractures and pseudoarthrosis of humeral bone // Medical Health and Science Journal. -Issue 1-2014y., Vol 15.

16. Рахимов А.М., Мирзаев Ш.Х., Дурсунов А.М., Шодиев Б.У. Результаты иммунологического исследования больных с ложными суставами длинных трубчатых костей // Материалы XI Всероссийского съезда травматологов-ортопедов. -Россия, С.Петербург. 11-13 апреля 2018г., ТОМ II., с.521.

17. Рахимов А.М. Наш подход к лечению несросшихся переломов и ложных суставов длинных костей // Материалы научно-практической конференции “Актуальные проблемы травматологии и ортопедии” Узбекистан. -Джиззах, 8-июня 2019г., с.74-75.

18. Рахимов А.М., Мирзаев Ш.Х. Новый подход к экспериментальному моделированию псевдоартроза // Материалы научно-практической конференции “Актуальные проблемы травматологии и ортопедии” Узбекистан. Джиззах 8-июня 2019г., с.75-76.

19. Абдулхаков Н.Т., Рахимов А.М., Камолов Б.Х. Роль компрессионно-дистракционного остеосинтеза с введением кукумазима при лечении несросшихся переломов и ложных суставов длинных костей // Материалы научно-практической конференции с международным участием "Илизаровские чтения" Россия. Курган 10-11 июня 2015г. С.58-59.

20. Дедух Н.В., Рахимов А.М. Экспериментальное моделирование псевдоартроза // Материалы научно-практической конференции с международным участием "Илизаровские чтения" Россия. Курган 10-11 июня 2015г. С.68-69.

21. Рахимов А.М., Абдулхаков Н.Т., Сапаев З.Э., Кобилов Н.Р. Результаты хирургического лечения несросшихся переломов и ложных суставов диафиза костей предплечья // Материалы научно-практической конференции с международным участием "Илизаровские чтения" Россия. Курган 10-11 июня 2015г. С.76-77.

22. Рахимов А.М., Камолов З.С. Результаты иммунологического исследования больных с ложными суставами костей верхней конечности // Материалы научно-практической конференции с международным участием "Илизаровские чтения" Россия. Курган 10-11 июня 2015г. С.78.

23. Рахимов А.М. Новый подход к экспериментальному моделированию псевдоартроза // Материалы научно-практической конференции с

международным участием "Илизаровские чтения-Костная патология: от теории до практики" Россия. Курган 16-18 июня 2016г. С.296-297.

24. Рахимов А.М., Каримов Х.М., Кобиров Р.К., Хошимов А.Р. Стимуляция аутогенным костным мозгом остеорепарации в зоне смоделированного ложного сустава бедренной кости у крыс // Материалы научно-практической конференции с международным участием "Илизаровские чтения-Костная патология: от теории до практики" Россия. Курган 16-18 июня 2016г. С.297-298.

25. Рахимов А.М., Каримов Х.М., Кобиров Р.К., Хошимов А.Р. Результаты иммунологического исследования больных с ложными суставами длинных трубчатых костей // Материалы научно-практической конференции с международным участием "Илизаровские чтения-Костная патология: от теории до практики" Россия. Курган 16-18 июня 2016г. С.298-299.

26. Рахимов А.М., Каримов Х.М., Кобиров Р.К., Хошимов А.Р. Анализ результатов иммунологического исследования больных с ложными суставами длинных трубчатых костей // Материалы научно-практической конференции "Актуальные проблемы травматологии и ортопедии" Узбекистан, Бухара 3-4 июня 2016 г. С. 178-179.

27. Рахимов А.М., Каримов Х.М., Кобиров Р.К., Хошимов А.Р. Роль стимуляции аутогенным костным мозгом остеорепарации в зоне смоделированного ложного сустава бедренной кости у крыс // Материалы научно-практической конференции "Актуальные проблемы травматологии и ортопедии" Узбекистан, Бухара 3-4 июня 2016 г. С. 180.

28. Рахимов А.М. Новый подход экспериментального моделирования псевдоартроза // Материалы научно-практической конференции "Актуальные проблемы травматологии и ортопедии" Узбекистан, Бухара 3-4 июня 2016 г. С. 179-180.

29. Абдулхаков Н.Т., Рахимов А.М., Мирзаев Ш.Х. Новый способ лечения несросшихся переломов и ложных суставов длинных костей // Материалы IX съезда травматологов-ортопедов Узбекистана "Актуальные проблемы травматологии и ортопедии" Узбекистан, Ташкент 20-21 октября 2017 г. С.111-112.

30. Рахимов А.М., Каримов Х.М., Кобиров Р.К., Хошимов А.Р. Стимуляция аутогенным костным мозгом остеорепарации в зоне смоделированного ложного сустава бедренной кости у крыс // Материалы IX съезда травматологов-ортопедов Узбекистана "Актуальные проблемы травматологии и ортопедии" Узбекистан, Ташкент 20-21 октября 2017 г. С.179-180.

31. Рахимов А.М., Мирзаев Ш.Х. Новый подход экспериментального моделирования псевдоартроза // Материалы IX съезда травматологов-ортопедов Узбекистана "Актуальные проблемы травматологии и ортопедии" Узбекистан, Ташкент 20-21 октября 2017 г. С.178-179.

32. Рахимов А.М., Каримов Х.М., Кобиров Р.К. Наш опыт хирургического лечения несросшихся переломов и ложных суставов костей предплечья // Лечение артрозов всё, кроме замены сустава- Материалы

Междисциплинарной научно-практической конференции с международным участием. Россия. Казань 13-14 мая 2016 г. С.158-159.

33. Рахимов А.М., Каримов Х.М., Хошимов А.Р. Новый подход к экспериментального моделирования псевдоартроза // Лечение артрозов всё, кроме замены сустава- Материалы Междисциплинарной научно-практической конференции с международным участием. Россия. Казань 13-14 мая 2016 г. С.160-161.

34. Абдулхаков Н.Т., Камолов Б.Х., Рахимов А.М., Хсанов Х.У. Наш опыт лечения при несросшихся переломах и ложных суставов костей голени // Материалы научно-практической конференции “Актуальные проблемы вертебологии и артрологии” Узбекистан. Андижан 8-июня 2013 г. С.369-370.

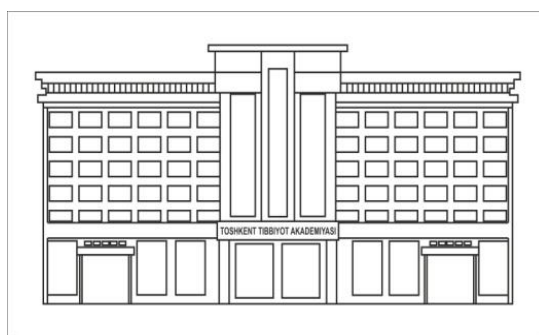
35. Абдулхаков Н.Т., Рахимов А.М. Наш опыт хирургического лечения переломов и ложных суставов костей предплечья // // Материалы научно-практической конференции “Актуальные проблемы вертебологии и артрологии” Узбекистан. Андижан 8-июня 2013 г. С.370-371.

36. Абдулхаков Н.Т., Рахимов А.М., Кодиров М.Ф., Сафаров Н.Н. Анализ результатов лечения несросшихся переломов и ложных суставов диафиза костей предплечья // VIII съезд травматологов-ортопедов Узбекистана «Актуальные вопросы травматологии и ортопедии» Узбекистан. Ташкент 15-16 июня 2012 г. С.8-9.

37. Сафаров Н.Н, Абдулхаков Н.Т., Кодиров М.Ф., Рахимов А.М. Елка суяги пастки учлиги синишарини даволашда ёпик усулда Илизаров аппарати ёрдамида остеосинтез усулининг урни // Материалы VIII съезда травматологов-ортопедов Узбекистана «Актуальные вопросы травматологии и ортопедии».- Ташкент, 15-16 июня 2012.- С.189-190.

38. Рахимов А.М. Комплексное лечение несросшихся переломов и ложных суставов длинных трубчатых костей.-Ташкент, 2014. Услубий тавсияномалар.

Автореферат «Тошкент тиббиёт академияси ахборотномаси» журнали
тахририятида тахрирдан ўтказилди.



MUHARRIRIYAT VA NASHRIYOT BO'LIMI

Разрешено к печати: 20 июля 2020 года
Объем – 2,62 уч. изд. л. Тираж –70. Формат 60x84. 1/16. Гарнитура «Times New Roman»
Заказ № 0645-2020. Отпечатано РИО ТМА
100109. Ул. Фароби 2, тел: (998 71)214-90-64, e-mail: rio-tma@mail.ru