

**РЕСПУБЛИКА ИХТИСОСЛАШТИРИЛГАН ТРАВМАТОЛОГИЯ ВА
ОРТОПЕДИЯ ИЛМИЙ-АМАЛИЙ ТИББИЁТ МАРКАЗИ ХУЗУРИДАГИ
ИЛМИЙ ДАРАЖАЛАР БЕРУВЧИ DSc.04/30.12.2019.Tib.62.01
РАҚАМЛИ ИЛМИЙ КЕНГАШ**

ТОШКЕНТ ТИББИЁТ АКАДЕМИЯСИ

МАМАТКУЛОВ КОМИЛЖОН МАРДАНКУЛОВИЧ

**ТИЗЗА ҚОПҚОҒИНИНГ НОСТАБИЛЛИГИНИ ТАШҲИСЛАШ ВА
КАМИНВАЗИВ ЖАРРОҲЛИК ДАВОЛАШНИ
ТАКОМИЛЛАШТИРИШ**

14.00.22 – Травматология ва ортопедия

**Тиббиёт фанлари фалсафа доктори (PhD) диссертацияси
АВТОРЕФЕРАТИ**

ТОШКЕНТ – 2020

Фалсафа доктори (PhD) диссертацияси автореферати мундарижаси

Оглавление автореферата диссертации доктора философии (PhD)

Contents of dissertation abstract of doctor of philosophy (PhD)

Маматкулов Комилжон Марданкулович

Тизза қопқоғининг ностабилигини ташҳислаш ва каминвазив

жарроҳлик даволашни такомиллаштириш..... 3

Маматкулов Комилжон Марданкулович

Оптимизация диагностики и малоинвазивного

хирургического лечения нестабильности

надколенника..... 19

Mamatkulov Komiljon Mardankulovich

Optimization of diagnostics and minimally invasive surgical treatment of

patellar instability..... 35

Эълон қилинган ишлар рўйхати

Список опубликованных работ

List of published works..... 40

**РЕСПУБЛИКА ИХТИСОСЛАШТИРИЛГАН ТРАВМАТОЛОГИЯ ВА
ОРТОПЕДИЯ ИЛМИЙ-АМАЛИЙ ТИББИЁТ МАРКАЗИ ХУЗУРИДАГИ
ИЛМИЙ ДАРАЖАЛАР БЕРУВЧИ DSc.04/30.12.2019.Tib.62.01
РАҚАМЛИ ИЛМИЙ КЕНГАШ**

ТОШКЕНТ ТИББИЁТ АКАДЕМИЯСИ

МАМАТКУЛОВ КОМИЛЖОН МАРДАНКУЛОВИЧ

**ТИЗЗА ҚОПҚОҒИНИНГ НОСТАБИЛЛИГИНИ ТАШҲИСЛАШ ВА
КАМИНВАЗИВ ЖАРРОҲЛИК ДАВОЛАШНИ
ТАКОМИЛЛАШТИРИШ**

14.00.22 – Травматология ва ортопедия

**Тиббиёт фанлари фалсафа доктори (PhD) диссертацияси
АВТОРЕФЕРАТИ**

ТОШКЕНТ – 2020

**Фалсафа доктори (PhD) диссертацияси мавзуси Ўзбекистон Республикаси Вазирлар
Маҳкамаси ҳузуридаги Олий аттестация комиссиясида B2018.2.PhD/Tib688 рақам билан
рўйхатга олинган.**

Докторлик диссертацияси Тошкент тиббиёт академиясида бажарилган.
Диссертация автореферати уч тилда (ўзбек, рус, инглиз (резюме)) Илмий кенгаш веб-
саҳифаси (www.uzniito.uz), «Ziyonet» Ахборот таълим порталида (www.ziyonet.uz) ва Ўзбекистон
Миллий ахборот агентлиги электрон саҳифасида (www.uza.uz) жойлаштирилган.

Илмий раҳбар:

Каримов Муродулла Юлдашевич
тиббиёт фанлари доктори

Расмий оппонентлар:

Ахтямов Илдар Фуатович
тиббиёт фанлари доктори, профессор
(Россия Федерацияси)

Дурсунов Ахмат Маликшаевич
тиббиёт фанлари доктори, катта илмий ходим

Етакчи ташкилот:

**Қозоғистон Узлуксиз Таълим
Медицина Университети**

Диссертация химояси Республика ихтисослаштирилган травматология ва ортопедия илмий-
амалий тиббиёт маркази ҳузуридаги Илмий даражалар берувчи DSc.04/30.12.2019.Tib.62.01 рақамли
илмий кенгашнинг 2020 йил «_____» _____ соат _____ дагимажлисида бўлиб ўтади.
(Манзил: 100147, Тошкент шаҳри, Махтумқули кўчаси, 78 уй. Тел.: (+99871) 233-10-30; e-mail: niito-
tashkent@yandex.ru, Республика ихтисослаштирилган травматология ва ортопедия илмий-амалий
тиббиёт маркази мажлислар зали).

Диссертация билан Республика ихтисослаштирилган травматология ва ортопедия илмий-
амалий тиббиёт маркази Ахборот-ресурс марказида танишиш мумкин (_____ рақам билан
рўйхатга олинган). Манзил: 100147, Тошкент шаҳри, Махтумқули кўчаси, 78 уй. Тел.: (+99871)
233-10-30.

Диссертация автореферати 2020 йил «_____» _____ куни тарқатилди.
(2020 йил «_____» _____ даги _____ рақамли реестр баённомаси).



М.Э. Ирисметов
Илмий даражалар берувчи илмий кенгаш раиси,
тиббиёт фанлари доктори

У.М.Рустамова
Илмий даражалар берувчи илмий кенгаш илмий котиби,
тиббиёт фанлари номзоди, катта илмий ходим

А.П.Алимов
Илмий даражалар берувчи илмий
кенгаш қошидаги Илмий семинар раиси,
тиббиёт фанлари доктори

КИРИШ (фалсафа доктори (PhD) диссертацияси аннотацияси)

Диссертация мавзуси долзарблиги ва зарурати. Пателлофеморал бўғим (ПФБ) патологияси ҳали ҳам ортопедия учун жиддий муаммо бўлиб қолмоқда ва ушбу касаллик пайдо бўлишига олиб келадиган сабаблар хилма-хилдир. Тизза қопқоғи чиқишлари «tizza бўғими жароҳатлари орасида иккинчи ўринни эгаллаб, 0,4% дан 11,8% гача ташкил этади»¹. Бундай патология ҳолатларининг «33% дан 37% гача бўлган қисми меҳнатга лаёқатли ёшларда аниқланганлиги»² сабабли, муаммо юқори ижтимоий аҳамият касб этади. Диагностика ва жарроҳлик йўли билан даволашни кечикиб ҳамда патогенетик асосланмаган ҳолатда бажариш «47%-60% ҳолларда тизза бўғимининг турли хил вариантлардаги ностабиллигига»³, шунингдек беморларнинг доимий ногиронлиги ва ҳаёт даражасининг пасайишига олиб келади. Тизза бўғими соҳадаги патологик жараёнларнинг хилма-хиллигини ташхислаш ва даволаш тактикасининг янги усулларини излаш, ишлаб чиқиш кераклигини кўрсатади.

Жаҳон миқёсида тизза қопқоғи ностабиллигининг самарали каминвазив жарроҳлик даволаш усулларини ишлаб чиқишда илмий тадқиқотлар кенг олиб борилмоқда. Жарроҳлик даволашда қўлланилган: ички ретинакулумни очик усулда тикиш, соннинг тўрт бошли мушагини лавсан ёрдамида медиализация қилиш, ташқи ретинакулум очик релизи, аутотрансплантант ёрдамида тўрт бошли мушак пайи остидан ўтказилиб тикиш, сон суягини коррекцияли остеотомияси, трохлеопластика, соннинг тўрт бошли мушак мобилизацияси, катта болдир суяги ғадир будирлигини медиализация қилиш каби усуллар такомиллаштирилмоқда. Замонавий инновацион технологияларнинг қўлланилиши (артроскопия, МРТ) жароҳатланган пайни тикиш ёки реконструкция қилиш, пластика ёки элементларни имитация қилиш, амалиётнинг ҳажмини белгилаш, жарроҳлик муолажасини бир босқичли ёки икки босқичли равишда ўтказиш масалалари юзасидан илмий изланишлар ўтказилмоқда. Мазкур касаллик ўзининг асоратларига (tizza бўғими контрактуралари, мушаклар гипотрофияси, рецидив ҳолатлари) кўра мураккаб ҳисобланиб, ҳозирги вақтгача пателлофеморал бўғим патологиясини даволаш тактикасини танлашда асосланган қарашларнинг мавжуд эмаслиги сабабли каминвазив ҳамда патогенетик асосланган жарроҳлик усулини ишлаб чиқиш долзарблигича қолмоқда ва ушбу патологияни жарроҳлик даволаш усулларини ишлаб чиқиш зарурияти янада ошмоқда.

Ҳозирги кунда мамлакатимизда пателлофеморал бўғим патологияларида тиббий хизмат даражасини ошириш мақсадида анъанавий жарроҳлик даволаш усулларини ишлаб чиқиш юзасидан қатор илмий ишлар олиб борилмоқда. Пателлофеморал бўғим патологиясини жарроҳлик даволашнинг адекват

¹ Aglietti P., Buzzi R., De Biase P. et al. (1994) Surgical treatment of recurrent dislocation of the patella // Clin. Orthop. – N. 308. – P. 8-17.

² Гиршин С.Г., Лазишвили Г. Д. Коленный сустав: повреждения и болевые синдромы: [рук. по диагностике и лечению повреждений и некоторых заболеваний коленного сустава]. Москва: НЦССХим. А.Н.БакулеваРАМН. 2007.

³ Andrish J. (2004). The biomechanics of patellofemoral stability // J. Knee Surgery. – N. 17. – P. 35-39.

усулини ишлаб чиқиш травматология ва ортопедияда муҳим вазифалардан бири бўлиб қолмоқда ва ижтимоий ечимини тўлиқ топмаган. Тизза қопқоғининг ностабиллигини тўғри тасҳишлаш, оптимал даво тактикасини белгилаш ва рецидивни камайтиришга қаратилган қатор вазифалар, жумладан «...аҳолига кўрсатилаётган тиббий ёрдамнинг самарадорлиги, сифатини ошириш, шунингдек, тиббий стандартлаштириш тизимини шакллантириш, ташҳис қўйиш ва даволашнинг юқори технологик усулларини жорий қилиш...»⁴ белгиланган. Бу борада ташҳислаш ва даволашда тиббий хизмат кўрсатиш даражасини ҳамда замонавий технологияларни қўллашни такомиллаштириш тизза бўғими жароҳатлари натижасида келиб чиққан ногиронлик кўрсаткичларини камайтиришда катта аҳамиятга эга.

Ўзбекистон Республикаси Президентининг 2017 йил 7 февралдаги ПФ–4947-сон «Ўзбекистон Республикасини янада ривожлантириш бўйича Ҳаракатлар стратегияси тўғрисида»ги, Ўзбекистон Республикаси Президентининг 2017 йил 16 мартдаги ПФ-4985-сон «Шошилиш тиббий ёрдами янада такомиллаштириш чора-тадбирлари тўғрисида»ги Фармони, 2017 йил 20 июндаги ПҚ-3071-сон «Ўзбекистон Республикаси аҳолисига 2017–2021 йилларда ихтисослашган тиббий ёрдам кўрсатишни янада такомиллаштириш чора-тадбирлари тўғрисида»ги, 2019 йил 5 февралдаги ПҚ-4159-сон «Соғлиқни сақлаш тизими ислохотларига илғор хорижий тажрибани жорий этишга доир ташкилий чора-тадбирлар тўғрисида» қарорлари ҳамда мазкур фаолиятга тегишли бошқа меъёрий-ҳуқуқий ҳужжатларда белгиланган вазифаларни амалга оширишда ушбу диссертация тадқиқоти муайян даражада хизмат қилади.

Тадқиқотнинг республика фан ва технологияни ривожлантиришнинг устувор йўналишларига мослиги. Диссертация тадқиқоти республика фан ва технологиялар ривожланишининг VI. «Тиббиёт ва фармакология» устувор йўналишларига мувофиқ амалда бажарилган.

Муаммонинг ўрганилганлик даражаси. Жаҳон адабиётлари тахлили кўрсатадики, тизза қопқоғи ностабиллигини даволашда бажарилаётган жарроҳлик усулларида сўнг асоратлар кўп учраётганлигига, касаллик патогенезига асосланиб, жарроҳлик тактикасининг тўғри танламаслик сабаб бўлади (Crossley K.M., 2016). Тизза қопқоғининг одатий чиқишининг сабаби тизза қопқоғини ушлаб турувчи боғламларнинг бирламчи жароҳати билан биргаликда, тизза бўғимининг ёзувчи аппаратининг анатомик ҳолатининг туғма бузилиши билан узвий боғлиқ, лекин 70% дан ортиқ беморларда иккала сабаб бирга учрайди (Duthon V.B., 2015).

Жаҳонда тизза қопқоғини ностабиллигида каминвазив жарроҳлик даволаш усулига катта эътибор берилмоқда (George B., 2018). Тизза қопқоғи ностабиллигида патогенетик асосланган каминвазив жарроҳлик даволаш усулидан фойдаланиш муваффақият гаровидир (Drez J.R., 2001). Пластика усулини танлаш тактикасида аниқ бир ёндошиш йўқлиги хайрон қолдирмайди (Steensen R.N., 2012). Тизза қопқоғи чиқишида қўлланилган пластика

⁴Ўзбекистон Республикаси Президентининг 2018 йил 7 декабрдаги 5590-сон «Соғлиқни сақлаш тизимини тубдан такомиллаштириш бўйича комплекс чора-тадбирлар тўғрисида»ги Фармони.

усулининг натижалари анча ишончли, лекин бу услубга кўрсатма, бошқа реконструктив муолажалар билан бирга қўлланилиши ҳозиргача аниқланмаган (Chassaing V., 2005). Ҳозирги вақтда тизза қопқоғининг чиқишида қўлланилган жарроҳлик усулларининг натижаларини 15% гача рецидив ҳолатлари борлиги ўрганилган (Elias J.J., 2018).

Бизнинг мамлакатимизда тизза қопқоғини ностабиллигида артроскопик усулда ички ретинакулумни тикиш ва спицали аппаратни қўллаш жарроҳликусули ишлаб чиқилган (Ирисметов М.Ю., Расулов М.Р., 2018). Холмуродов У.Т. (2019) ўзининг тадқиқотида тизза бўғими шикастларининг ўткир даврида тизза бўғимининг эрта артроскопияси афзалликларини исботлаган. Бунга қарамасдан, тизза қопқоғини ностабиллигини ташҳислаш ва патогенетик каминвазив жарроҳлик даволаш усулини ишлаб чиқиш ечилмаган вазифалардан бири ҳисобланади.

Бугунги кунда, тизза қопқоғининг латерал ностабиллиги муаммоси билан шуғулланадиган чет эл тиббий муассасаларида касалликни ташҳислаш ва даволашни такомиллаштириш (George B., Sutherland M.D, 2018) хусусан, уларнинг стандартини ишлаб чиқиш, каминвазив ва қисқа муддатли жарроҳлик амалиётларини ишлаб чиқиш (Garms E., Carvalho R.T., Janovsky S., 2019), жарроҳликдан кейинги тиклаш муолажаларини такомиллаштириш масаласида илмий изланишлар олиб борилмоқда (Kaiser P., Loth F., Attal R., Kuttmann M., 2019). Юқорида кўрсатилганлардан келиб чиққан ҳолда, тизза қопқоғининг посттравматик одатий чиқишининг анатомик ва биомеханик ролининг, шунингдек тизза бўғимининг ёзувчи аппарати ва сон-тизза қопқоғи соҳасидаги диспластик ўзгаришларни инобатга олган ҳолда пластика усулини такомиллаштириш ва асослаш режалаштирилган изланишнинг долзарблигини кўрсатади. Ушбу диссертация иши тизза қопқоғининг ностабиллигида патогенетик асосланган медиопателлофеморал боғламани тиклашнинг янги усулини ишлаб чиқишга бағишланади.

Диссертация тадқиқотининг диссертация бажарилган илмий тадқиқот муассасасининг илмий-тадқиқотишлари режалари билан боғлиқлиги. Диссертация тадқиқоти Тошкент тиббиёт академияси илмий ишлари режасига мувофиқ АДСС-15.7.3-сон «Йирик бўғимлар, қўл бармоқ жароҳатлари ва касалликларини комплекс ташҳисотини хирургик даволаш» мавзуси доирасида (2009-2019 йй.) бажарилган.

Тадқиқотнинг мақсади тизза қопқоғининг ностабиллигида замонавий ташҳислаш усуллари қўллаш ва жарроҳлик даволаш усуллари такомиллаштириш орқали анатомио-функционал натижаларни яхшилашдан иборат.

Тадқиқотнинг вазифалари:

тизза қопқоғининг ностабиллигида артроскопияни қўллаган ҳолда беморларнинг тизза бўғимини клиник-нурли диагностикасини ҳар томонлама ўрганиш;

тизза қопқоғининг стабил ҳолатини бузилишида янги замонавий каминвазив медиопателлофеморал боғламани соннинг кенг фасциясидан

олинган аутоотрансплантант ёрдамида тиклаш жарроҳлик даволаш усулини ишлаб чиқиш;

тизза қопқоғининг стабил ҳолатини бузилишида этиологик факторларни ҳисобга олган ҳолда тизза бўғимининг «юқори» ва «қуйи» қаватларида даволашнинг комбинациялашган операциясини ишлаб чиқиш;

беморларни даволашнинг яқин ва узоқ муддатли натижаларини ўрганиш ва даволаш самарадорлигини баҳолаш;

Тадқиқотнинг объекти сифатида 2009-2019 йиллар давомида Тошкент тиббиёт академиясининг 2-клиникасида ва Республика ихтисослаштирилган травматология ва ортопедия илмий амалий тиббиёт марказининг Самарқанд филиалида тизза қопқоғининг ностабиллиги билан даволанган 164нафар бемор олинган.

Тадқиқотнинг предмети сифатида тизза қопқоғининг ностабиллигини жарроҳлик йўли билан даволанган беморларда клиник, нурли, МРТ, артроскопик ва статистик текширув натижалари олинди.

Тадқиқотнинг усуллари. Тадқиқот мақсадига эришиш ва белгиланган вазифаларни ҳал қилиш учун қуйидаги усуллар қўлланилди: умумий клиник, ортопедик (гониометрия, ангулометрия), радиологик (стандарт ва аксиал рентгенография), МСКТ, МРТ, артроскопик текширувлар ва статистик таҳлил.

Тадқиқотнинг илмий янгилиги қуйидагилардан иборат:

медиопателлофеморал боғламни соннинг кенг фасциясидан олинган аутоотрансплантант ёрдамида тиклашнинг жарроҳлик усули ишлаб чиқилган;

тизза қопқоғи медиализацияси, ташқи ретинакулум релизи, медиопателлофеморал боғламини соннинг кенг фасциясидан олинган аутоотрансплантант ёрдамида тиклашдан иборат бўлган комбинациялашган операциялар диспластик ностабилликни даволашда радикал реконструктив операциялар эканлиги исботланган;

тизза қопқоғи ностабиллигини хирургик даволашда оператив муолажаларни тизза бўғимининг «юқори» ва «қуйи» қаватларида бажариладиган кетма-кетлик асосида бажариш ностабилликни даволашда яхши натижалар бериши исботланган;

тизза қопқоғини медиал томондан ушлаб турувчи боғлам сифатида соннинг кенг фасциясидан олинувчи аутоматериалдан фойдаланиш, фасциянинг ўзаро кесишувчи йўналишдаги толалари ва зич бириктирувчи тўқималаридан иборатлигини ҳисобга олган ҳолда, фиксациянинг юқори самарадорлигини таъминлаши исботланган.

Тадқиқотнинг амалий натижалари қуйидагилардан иборат:

тизза қопқоғининг ностабиллигида медиопателлофеморал боғламни тиклаш учун ишлаб чиқилган каминвазив жарроҳлик усули патогенетик асосланган бўлиб, юқори натижаларни бериши исботланган;

пателлофеморал бўғим дисплазиясида «тизза бўғимининг юқори ва қуйи қаватларидаги комбинациялашган операция»си радикал усул бўлиб, тизза қопқоғининг ностабиллиги сабабини йўқотиши аниқланган.

медиопателлофеморал боғламни тиклашнинг комбинациялашган усули тизза бўғимининг анатомик яхлитлигини тиклаши исботланган;

Тадқиқот натижаларининг ишончлилиги илмийишда қўлланилган усуллар, назарий ёндашув ва клиник текширувлар, клиник ва радиологик тадқиқотларнинг услубий жиҳатдан тўғрилиги, тадқиқот беморларнинг ва материаллар сонининг етарлилиги, клиник-инструментал текширувлар қўлланилиши, олинган натижаларнинг статистик таҳлиллар ёрдамида тасдиқланганлиги билан асосланади.

Тадқиқот натижаларининг илмий ва амалий аҳамияти.

Тадқиқот натижаларининг илмий аҳамияти тизза қопқоғининг ностабиллигини ташҳислашда клиник-нурли текширув, МРТ текшируви ва артроскопия муҳимлиги тузилмаларнинг дисплазияси ва жароҳатини аниқлаш, пателлофеморал бўғим биомеханикаси меъёрлиги, тизза бўғими ички тузилмаларининг қўшимча жароҳатларини аниқлаш жарроҳлик усули оптимал тактикасини танлашга имкон беради ва медиопателлофеморал боғламни тиклашда таклиф қилинган каминвазив усул 97,9% ҳолатда асоратсиз кечиши, каминвазивлик ва патобиомеханик асосланганлиги, аутотрансплантант сифатида соннинг кенг фасцияси ишлатилиши фиксациянинг мустаҳкамлигини таъминлаши, диспластик ностабилликда қўлланилган тизза бўғимининг «юқори» ва «қуйи» қаватларидаги комбинациялашган операция юқори самарадорлик имконини бериши билан изоҳланади.

Тадқиқотнинг амалий аҳамияти шундан иборатки, медиопателлофеморал боғламни тиклашда таклиф қилинган усул каминвазивлик ва анатомик тўлиқликни тиклаш жарроҳлик усуллари концепциялари талабларига тўлиқ жавоб беради ва бир қатор афзалликларга эга бўлиб, ушбу бўғимнинг фаолиятини эрта тиклаш ва реабилитация муддатларини камайтириш имконини бериши билан изоҳланади.

Тадқиқот натижаларининг жорий қилиниши. Тизза қопқоғининг ноостабилигини даволашни такомиллаштириш мақсадида олиб борилган илмий тадқиқот натижалари асосида:

«Тизза қопқоғининг ностабиллигини ташҳислаш ва даволаш»номли услубий кўрсатмалар тасдиқланган (Соғлиқни сақлаш вазирлигининг 2019 йил 10 апрелидаги 8н-д/69-сон маълумотномаси). Тизза қопқоғининг ностабиллигини оператив усулда даволашда таклиф қилинган тактикани қўллаш натижасида жарроҳлик даволаш сифатини оширди;

ишлаб чиқилган «Тизза қопқоғи чиқишини жарроҳлик усулда даволаш» жарроҳлик усули учун Интеллектуал мулк агентлигининг ихтирога патенти олинган (IAP04835-сон патенти, 2014йва Соғлиқни сақлаш вазирлигининг 2019 йил 10 апрелидаги 8н-д/69-сон маълумотномаси). Таклиф этилган усулни қўллаш тизза қопқоғининг ностабиллиги бўлган беморларни даволашнинг яқин ва узоқ муддатли натижаларини яхшилаш, операциядан кейинги рецидив ҳолатининг камайишива беморларнинг шифохонада ётиш вақтини қисқаришига имконини берган;

тизза қопқоғининг ностабиллиги мавжуд бўлган беморларни даволаш самарадорлигини ошириш мақсадида илмий натижалар олинган бўлиб,

соғлиқни сақлаш амалиётида қўлланилган, хусусан, Тошкент тиббиёт академияси 2-клиникасида, Республика ихтисослаштирилган травматология ва ортопедия илмий амалий тиббиёт марказининг Самарқанд филиалида, Бухоро вилоят кўп тармоқли тиббиёт марказида ва Республика шошилинич тез тиббий ёрдам илмий маркази Навоий филиалида қўлланилган (Соғлиқни сақлаш вазирлигининг 2019 йил 10 апрелидаги 8н-д/69-сон маълумотномаси). Олинган натижалар рецидив ҳолатини 2.1% гача камайтириши ва беморларнинг шифохонада ётиш муддатини ўртача то 4 ўрин-кунгача қисқартиришини таъминлаган.

Тадқиқот натижаларининг апробацияси. Мазкур тадқиқот натижалари бўйича 6 та илмий-амалий анжуманларда, жумладан 2 та халқаро ва 4 та республика илмий-амалий анжуманларида муҳокамадан ўтказилган.

Тадқиқот натижаларининг эълон қилиниши. Диссертация мавзуси бўйича жами 14 та илмий иш чоп этилган: Ўзбекистон Республикаси Олий аттестация комиссиясининг докторлик диссертациялари асосий илмий натижаларини чоп этиш учун тавсия этилган илмий нашрларда 7 та мақола, жумладан 5 таси республика ва 2 таси хорижий журналларда нашр этилган ва 1 та ихтирога патент олинган.

Диссертациянинг тузилиши ва ҳажми. Диссертация кириш қисми, 4 та боб, хулосалар, амалий тавсиялар, фойдаланган адабиётлар рўйхати ва иловалардан иборат. Диссертациянинг ҳажми 102 бетни ташкил этади.

ДИССЕРТАЦИЯНИНГ АСОСИЙ МАЗМУНИ

Кириш қисмида диссертация ишининг долзарблиги ва ҳозирги замон талабларига мослиги асосланган, мақсад, тадқиқот вазифалари, тадқиқотнинг объекти ва предмети, диссертация мавзусининг диссертация бажарилган илмий-тадқиқот муассасасининг илмий-тадқиқот ишлари билан боғлиқлиги кўрсатилган, натижаларнинг илмий янгилиги ва илмий-амалий аҳамияти келтирилган, тадқиқот натижаларининг амалиётга жорий қилинганлиги ҳақидаги маълумотлар берилган, иш натижаларини синовдан ўтказиш ва нашр этиш, диссертациянинг ҳажми ва қисқа тузилиши тўғрисидаги маълумотлар тақдим этилган.

Диссертациянинг «**Тизза қопқоғи ностабиллигини ташхислаш ва даволашнинг замонавий жиҳатлари**» деб номланган биринчи боби адабиётларни ўрганишга бағишланган бўлиб, у тизза қопқоғининг ностабиллиги муаммосини ўрганиш бўйича илмий тадқиқотлар ва адабиёт натижаларини таҳлил қилишни кўзда тутадиган учта кичик бўлимлардан иборат. Тизза қопқоғи ностабиллигининг асосий патофизиологик асослари, унинг ривожланишига ва бевосита сабабларига мос келадиган омилларни таъкидлайди. Айрим алоҳида таглавлалар пателлофеморал бўғим клиник ва радиацион диагностикаси усуллари, пателлофеморал бўғим патологиясининг ўзига хос тестлари ва патогенетик белгилари мавжуд. Бундан ташқари, тизза қопқоғи ностабиллиги учун энг кўп ишлатиладиган анъанавий жарроҳлик усуллари умумлаштириш ҳам амалга оширилади.

Диссертациянинг «Тизза қопқоғининг ностабиллиги мавжуд бўлган беморларнинг тадқиқот материаллари ва текшириш усуллари» деб номланган иккинчи бобида беморларнинг умумий характеристикаси, шунингдек беморларнинг клиник, инструментал ва радиацион тадқиқотлари ҳақида маълумот беради.

Бу иш 2009-2019 йилларда Тошкент тиббиёт академияси 2-клиникаси ва Республика ихтисослаштирилган травматология ва ортопедия илмий амалий тиббиёт марказининг Самарқанд филиали клиникасида тизза қопқоғининг ностабиллиги ташҳиси билан даволанган 164 та беморда олиб борилган диагностика ва даволаш натижаларининг илмий таҳлиliga асосланган.

Барча беморларга қўлланилган жарроҳлик техникаси бўйича қуйидагича тақсимланди: 114 та бемор биз томондан таклиф этилган усулга кўра тизза қопқоғи стабилизацияси жарроҳлик амалиёти ўтказилди, медиопателлофеморал боғламани клиник усулда тиклаш ва катта болдир суяги ғадир-будурлиги медиализацияси 25 та беморда ўтказилди ҳамда Краснов бўйича анъанавий жарроҳлик усули қўлланилган 25 та бемор кузатилди.

Беморларнинг жинсига кўра тақсимлаш: эркалар – 76 (46.3%), аёллар – 88 (53.7%). Тизза қопқоғининг ностабиллиги мавжуд бўлган беморларнинг ўртача ёши 29.8 ни ташкил этади. Эрка беморларнинг ёши 18 ёшдан 57 ёшгача (ўртача 26.5 ёш), аёл беморларнинг ёши 18 дан 62 ёшгача (ўртача 32.9 ёш). Тизза қопқоғининг ностабиллиги билан оғриган беморлар орасида ёш ва меҳнатга лаёқатли ёшдаги (20 ёшдан 30 ёшгача) беморлар – 76.7% ни ташкил қилади, уларнинг 30% аёл беморлардир.

Бундан ташқари, анамнез йиғишда ретроспектив таҳлил билан, узоқ давом этган сурункали касаллиги бўлган– 48 (31.4%) беморларда касалликнинг қайталаниши кузатилган (1-жадвал).

1-жадвал

Тизза қопқоғи ностабиллиги мавжуд бўлган беморларни клиник текширув натижалари

Беморлар сони	Fairbank тести	Mc Connellтести	Латерал чиқишга қаршилик тести	Тизза қопқоғининг ёнбошга қийшайиш тести
Умумий текширилган беморлар сони	136	136	135	134
Ижобий тест (беморлар сони)	136	136	135	32
Ижобий тест (% ҳисобида)	100	100	100	23,9

Касалликнинг учрашига қараб: 6 (3.7%) ҳолда – икки томонлама, 91 (55.5%) – ўнг томонлама, 67 (40.8%) – чап томонлама тизза қопқоғининг ностабиллиги кузатилди. Тизза қопқоғининг ностабиллигининг этиологик

сабабларига кўра: анамнезида травма борлиги – 96 та бемор (58.5%), травмани эслай олмаслиги – 57 та бемор (34.7%), болаликдан касал – 11 (6.8%) беморлар ташкил қилади.

Laurin ва Merchant усуллари бўйича ўтказилган рентген текширув маълумотларига кўра, қуйидаги натижалар (2-жадвал), МРТ текшируви натижалари (3-жадвалда) келтирилган.

2-жадвал

Laurin ва Merchant усуллари бўйича пателлофеморал бўғим рентгенографиясининг натижалари

Рентгенологик кўрсаткичлар (беморлар умумий сони, n=136)	Мусбат тест натижаларига эга касалларда латералпателлофеморал бурчак ўртача кўрсаткичи, n=131	Мусбат тест натижаларига эга касаллардасоннинг эгат бурчаги ўртача кўрсаткичи, n=64	Мусбат тест натижаларига эга касалларда мувофиқлик бурчаги ўртача кўрсаткичи, n=52
	> 45°	147°	23,4°
Ишончилилик индекси	P>0.05	P<0.05	P>0.05

164 та кузатувдан 108 (65.8%) тасида МРТ текшируви ўтказилди, бу эса аниқ ташҳис қўйиш, бўғим ички тузилмаларининг шикастланишини аниқлаш ва қўшимча патологиялар мавжудлигини аниқлаш имконини берди. Тизза қопқоғи ностабиллигида юмшоқ тўқималар зарарланиши мумкинлигини ҳисобга олсак, тизза бўғими ички тузилмаларининг жароҳатига ўхшаш шикастланиш кузатилиши мумкин, диагностикада танланган усул сифатида магнит-резонанс томография усули қўлланилди. Тадқиқот натижасида қуйидаги ташҳис аниқ бўлди: тизза қопқоғининг латерал ностабиллиги, медиал стабилизаторининг зарарланиши билан, пателланинг сублюксацияси 21 ҳолатда (19.4%); менискларнинг биргаликдаги жароҳатланиши – 87(80.5%) ҳолатда; тизза бўғимининг синовит белгилари – 55 (50.9%) ҳолатда; тизза бўғимининг остеоартрози – 41 (37.9%) ҳолатда; сон ва болдир кондулусларининг лати, параартикуляр шиш – 5 (4.6%) ҳолатда; Гофф таначаларининг жароҳати, синовиал хондроматоз ва субхондрал синиш мавжудлиги – 3 (2.7%) ҳолатларда кузатилди.

Тизза қопқоғининг ностабиллигида тизза бўғимларининг МРТ натижалари

МРТ маълумотларидаги қўшимча жароҳатлар, n=108 (65,8%)	Кузатувлар сони	%
Медиал мениск шикастланиши (қисман, тўлиқ, дегенератив)	87	80,5
Олдинги хочсимон боғлама жароҳати	5	4,6
Тизза қопқоғининг латерал ностабиллиги	21	19,4
Синовит	55	50,9
Гемартроз	3	2,7
Тизза бўғими остеоартроз белгилари	41	37,9
Кисталар (параменискли, супрапателлар, тизза тақим ости)	4	3,7
Суяк шиши, параартикуляр шиш	5	4,6
Гофф таначаларининг жароҳати	1	0,9
Синовиал хондроматоз	1	0,9
Субхондрал синиш	1	0,9

Диссертациянинг «Тизза қопқоғининг ностабиллиги мавжуд бўлган беморларни жарроҳлик усулида даволаш ва реабилитация қилиш» деб номланган учинчи бобида пателлофеморал бўғим жароҳатларини жарроҳлик усулида даволашга оптимал ёндашган ҳолда замонавий диагностика ва даволаш тактикаси батафсил баён қилинган. Диспластик ўзгаришлар натижасида келиб чиққан тизза қопқоғининг ностабиллигида бўғимнинг юқори қаватидаги (юмшоқ тўқималар тузилмалари) ва пастки қаватида (суяк тузилмалари) комбинациялашган операциялар ўтказилган.

Тизза қопқоғини даволашнинг анъанавий жарроҳлик усуллари ўтказилгандан сўнг, 25 та беморда (17%) катта травматик чандиқ (косметик нуқсон) ва реабилитация даврида қийинчиликлар билан кечган. Шунингдек, таклиф қилинган медиопателлофеморал боғламанинг соннинг кенг фасциясидан олинган аутотрансплантант ёрдамида тиклаш жарроҳлик усули батафсил ёритилган. Шулардан 98 та (59,7%) беморда артроскопия усули қўлланилган ва қўшимча жароҳатлар - 71 та (43,3%) беморда менисклар жароҳати, 4 та (2,4%) беморда хондром танача мавжудлиги, 1 та (0,6%) беморда синовиал хондроматоз аниқланган. Келтирилган комбинациялашган жарроҳлик усуллари қўлланилгандан кейин, тизза бўғимига функционал босим тикланиш натижаларини инобатга олган ҳолда 3-4 ойдан кейин рухсат берилади.

Тадқиқот давомида 136 (88.9%) та беморга дастлаб консерватив даво усуллари қўлланилган (бўғимдаги суюқликнинг аспирацияси, иммобилизацияси, физиотерапияси), лекин бу самара бермаган.

Тадқиқот натижалари тизза қопқоғининг латерал ностабиллигида амалга оширилган операциялар турини ва сонини намоён қилади (4-жадвал)

4-жадвал

Тизза қопқоғининг ностабиллигида операциялар сони ва усуллари

Операция тури	Операциялар сони	%
Артроскопия	98	59,7
Клиник усулда тизза қопқоғинининг каминвазив стабилизация усули	114	69,5
Медиопателлофеморал боғлама клиник усулда тиклаш ва катта болдир ғадир-будурлиги медиализацияси	25	17
Краснов бўйичастабиллизация қилиш	25	17
Менискэктомия	71	43,3
Синовкапсулэктомия	1	0,6
Симптоматик операциялар (хондром таначани олиш, хондропластика)	4	2,4

Келтирилган натижаларга кўра, тизза қопқоғининг ностабиллиги диагностикасида албатта МРТ текшируви ўтказилиши билан бирга ташхисни аниқ тасдиқлаш учун, шунингдек МРТ текширувида кўрсатилган интраартикуляр жароҳатлар мавжуд ёки мавжуд эмаслигини аниқлаш учун тизза бўғимининг артроскопияси (98 ҳолатда – 59.7%) қўлланилиши операциянинг дастлабки босқичи сифатида бажариш мақсадга мувофиқ.

Тизза қопқоғининг ноостабиллигида даволаш тактикасини танлаш, операция турига кўрсатмаларнинг барча хусусиятларини чуқур таҳлил қилган ҳолда батафсил ёритилган. Операциядан олдинги тайёргарлик, анестезиологик

қўлланмани танлаш, илгари қўлланилган усулларнинг камчиликлари, рецидив ҳолатлари ва операциядан кейинги асосий асоратлар келтирилган.

Таққослаш учун, тизза қопқоғининг ностабиллиги мавжуд бўлган беморларни даволаш учун қўлланилган жарроҳлик усулларининг ва тавсия этилган усулнинг мазмуни батафсил келтирилган.

Таклиф этилган усулнинг вазифаси тизза қопқоғининг ностабиллигини даволаш усулининг юқори самарадорлиги, операциядан кейинги асоратлар ва рецидив камлиги, замонавий усулларнинг барча афзалликларига эга бўлган даволаш усулини яратиш эди.

Тизза қопқоғининг ностабиллигини даволашда таклиф қилинган соннинг кенг фасциясидан олинган аутотрансплантант ёрдамида медиопателлофеморал боғламни каминвазив усулда тиклаш қуйидаги афзалликларга эга:

1) тизза қопқоғининг ностабиллигини патогенетик сабабларини бартараф этишга қаратилган минимал инвазив усул;

2) пателлофеморал бўғимнинг суяк ва юмшоқ тўқималари тузилмаларида ўтказиладиган жарроҳлик усул;

3) аутотрансплантант сифатида соннинг кенг фасциясидан олинади, чунки фасция ўзаро кесишувчи йўналишдаги толалар билан зич бириктирувчи тўқимадан иборат бўлиб, фиксацияни юқори самарадорлигини таъминлайди;

4) минимал инвазив жарроҳлик, беморларни қисқа муддатда тиклашини таъминлайди, меҳнатга лаёқатсизлик вақтини камайтиради.

Диссертациянинг «**Тизза қопқоғининг ностабиллиги билан оғриган беморларни жарроҳлик даволашнинг энг яқин ва узоқ муддатли натижалари**» деб номланган тўртинчи боби тизза қопқоғининг ностабиллигида бажарилган операциялар (медиопателлофеморал боғламни минимал инвазив реконструкция қилиш, катта болдир ғадир-будурлиги медиализацияси ва Краснов бўйича стабилизация операцияси) ёрдамида даволаш натижаларининг самарадорлигини баҳолаш ўтказилган. Шу мақсадда дастлабки мурожаат ва операциядан 6 ойдан сўнгги дастлабки текширув маълумотлари билан қиёсий клиник текширув ўтказилди (5-жадвал).

Хозирги кунга қадар пателлофеморал бўғим ҳолатини баҳолаш учун травматолог-ортопедларнинг қўлидаги ягона восита Kujala сўровномаси (Kujala U.M., Osterman K., Komano M. et al. Scoring of patellafemoral disorders // Arthroscopy. – 1993. – Vol. 9. – P. 159-163) ҳисобланади. Функционал саломатлик ҳолатини объектив ва визуал баҳолаш учун ҳамда бўғимнинг бошланғич ҳолатини текшириш учун беморлар, клиникага қабул қилинганда, пателлофеморал бўғим ҳолатини аниқловчи, ўзбек тилига таржима қилинган, Kujala (1993) баҳолаш сўровномасини тўлдирдилар. Беморларнинг динамик кузатуви, ўтказилган жарроҳлик амалиётидан 3,6,12 ва 18-36 ойлардан сўнг қайта мурожаати пайтидаги Kujala (1993) баҳолаш сўровномасини қайта тўлдириши ва клиник текширув ёрдамида бажарилди.

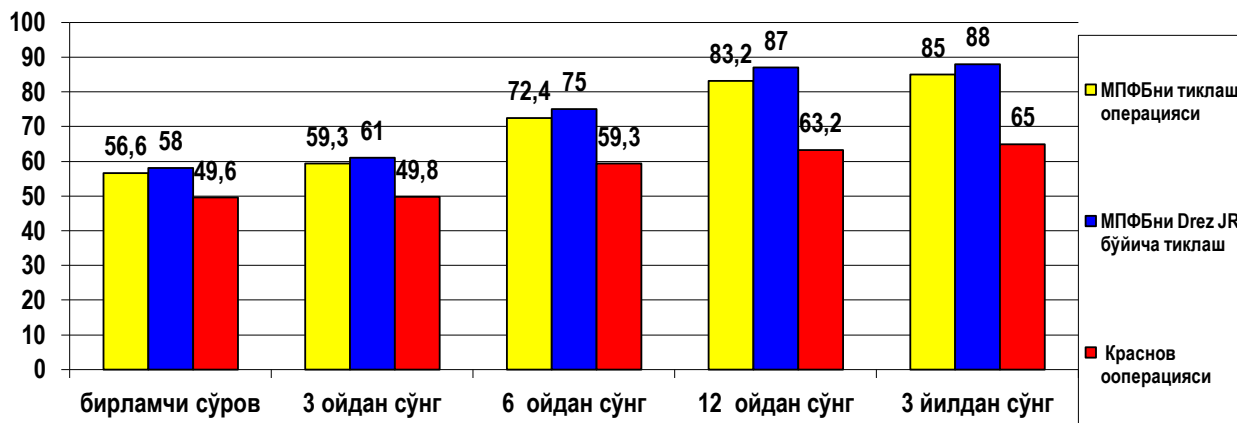
Беморларнинг клиник текширув ва динамик кузатув вақтидаги маълумотлар

Операциялар/мезонлар		Fairbank тести	Mc Connell тести	Латерал чиқишга қаршилик тести	Тизза қопқоғининг ёнбошга қийшайиш тести
Медиопателлофеморал боғлама каминвазив усулда тиклаш операцияси	n	114	114	114	114
	Ижобий сони (операциядан олдин)	114 (100%)	114 (100%)	114 (100%)	17 (14,9%)
	Ижобий сони (операциядан сўнг)	3 (2,6%)	3 (2,6%)	3 (2,6%)	3 (2,6%)
Медиопателлофеморал боғлама клиник усулда тиклаш ва катта болдир ғадир-будурлиги медиализацияси	n	25	25	25	25
	Ижобий сони (операциядан олдин)	25 (100%)	25 (100%)	25 (100%)	14 (56%)
	Ижобий сони (операциядан сўнг)	6 (24%)	6 (24%)	6 (24%)	7 (28%)
Краснов бўйича стабилизация операцияси	n	25	25	25	25
	Ижобий сони (операциядан олдин)	25 (100%)	25 (100%)	25 (100%)	23 (92%)
	Ижобий сони (операциядан сўнг)	10 (40%)	10 (40%)	10 (40%)	10 (40%)

Беморларни кузатишнинг узоқ натижалари диаграмма шаклида кўрсатилган (1-расм).

Кујала пателлофеморал бўғим сўровномаси ёрдамида беморларни сўров ўтказиш қуйидагиларни аниқлашга ёрдам берди: медиопателлофеморал боғламни соннинг кенг фасциясидан олинган аутотрансплантант ёрдамида каминвазив тарзда тиклаш ўтказилган беморларда ўртача 49.6 балл ва динамик кузатувда операциядан 18-36 ойдан кейин 85.3 баллни ташкил қилди, ўртача балл 35.7 (71%) га ошди ва бу кўрсаткич юқори самарадорликни билдиради; медиопателлофеморал боғламани клиник усулда тиклаш ва катта болдир ғадир-будурлиги медиализацияси операцияси ўтказилган беморларда ўртача 49.6 баллни, ташкил этди. Динамик кузатувлар натижасида операциядан 18-36 ой ўтгач, 75.2 баллни ташкил этиб, ўртача 25.6 балл (51%) га ўсди; Краснов

усули бўйича операция қилинган беморлар 49.6 баллдан (18-36 ойдан сўнг) 63.2 баллгача ошди, ўртача 13.6 баллни (27.4%) ташкил қилади ва бу самарадорлик нисбатан пастлигини кўрсатади.



1-расм. Тизза қопқоғининг ностабиллиги мавжуд бўлган беморларнинг динамик кузатув натижалари

3,6,12 ва 18-36 ойлардан кейинги динамик кузатувлар натижасида таклиф қилинган жарроҳлик усулида даволанган беморларнинг умумий аҳволи ва пателлофеморал бўғим ҳолати сезиларли даражада яхшиланди, бу эса ўз навбатида ушбу усулнинг самарадорлигини таъкидлайди. Дисплазия ҳолати аниқланган беморларда медиопателлофеморал боғлама клиник усулда тиклаш ва катта болдир ғадир-будурлиги медиализация операцияси биргаликда ўтказилган беморларнинг натижалари ҳам ижобий тенденцияга эга. Тизза қопқоғининг ностабиллигида бажарилган Краснов операциялари қониқарсиз натижаларни намоён қилмоқда ва ўз навбатида унинг самарадорсизлигини кўрсатади.

Таклиф қилинган медиопателлофеморал боғламни соннинг кенг фасциясидан олинган аутоотрансплантант ёрдамида каминвазив тарзда тиклаш операцияси ўтказилган беморлар 3 йил давомида кузатилди. Кузатув даври мобайнида 139 та ўтказилган операциядан тизза қопқоғининг қайта чиқиши - рецидив 3 ҳолатда (2.1%) кузатилди. 2 та ҳолатда бемор йиқилиб травма олган ва 1 ҳолда бемор иммобилизацияни вақтидан олдин ўзбошимчалик билан тўхтатган. Бундай жарроҳлик усули бошқа анъанавий усуллар билан солиштирганда, рецидив ҳолати камлигини ҳисобга олиб самарали ва патогенетик асосга эга ҳамда афзал ҳисобланади.

ХУЛОСАЛАР

1. Пателлофеморал бўғимни тўлиқ клиник ва радиологик баҳолаш ва артроскопиянинг қўлланилиши пателлофеморал бўғимнинг барча хусусиятларини аниқлаш, дисплазия мавжудлиги, тизза бўғимида интраартикуляр жароҳатлар борлиги, қўшимча патологияларни аниқлаш ҳамда тизза қопқоғини чиқиш ҳолатида даволаш усулини танлаш имконини беради.

2. Краснов усули бўйича бажарилган операциялар оқибатида беморларнинг очиқ жарроҳлик аралашуви натижалари қониқарсиз асоратларнинг юқори даражада эканлигини кўрсатди ва кўп сонли касалликнинг қайталанишига – рецидивга олиб келди. Рецидивнинг асосий сабаби жарроҳлик амалиётини танлаш, пателлофеморал бўғим тузилмаларининг ўзига хос хусусиятларини ҳисобга олмасдан эмпирик тарзда амалга оширилганлигидадир.

3. Тизза қопқоғининг ностабиллигини даволашда биз томондан ишлаб чиқилиб ва таклиф қилинган усул, яъни артроскопиядан фойдаланиб, медиопателлофеморал боғламни соннинг кенг фасциясидан аутотранслантант ёрдамида каминвазив усулида тиклаш, техник жиҳатдан оддий ва иқтисодий жиҳатдан сарф-харажат талаб қилмайдиган, патогенетик асосли даволаш усули ҳисобланади.

4. Тизза бўғимининг «юқори» ва «қуйи» қаватларида бажариладиган комбинациялашган операцияларни диспластик ўзгаришлар ва рецидив ностабилликни даволашда кўрсатма бўлиб ҳисобланади.

5. Таклиф этилган усулда операция қилинган беморларда 3 йилгача бўлган муддатда узок натижаларини ўрганиш вақтида юқори самарадорлик (98,9%) ва 3 та (2.1%) рецидив ҳолати қайд этилди.

**НАУЧНЫЙ СОВЕТ ПО ПРИСУЖДЕНИЮ УЧЕНЫХ СТЕПЕНЕЙ
DSc.04/30.12.2019.Tib.62.01 ПРИ РЕСПУБЛИКАНСКОМ
СПЕЦИАЛИЗИРОВАННОМ НАУЧНО-ПРАКТИЧЕСКОМ
МЕДИЦИНСКОМ ЦЕНТРЕ ТРАВМАТОЛОГИИ И ОРТОПЕДИИ**

ТАШКЕНТСКАЯ МЕДИЦИНСКАЯ АКАДЕМИЯ

МАМАТКУЛОВ КОМИЛЖОН МАРДАНКУЛОВИЧ

**ОПТИМИЗАЦИЯ ДИАГНОСТИКИ И МАЛОИНВАЗИВНОГО
ХИРУРГИЧЕСКОГО ЛЕЧЕНИЯ НЕСТАБИЛЬНОСТИ
НАДКОЛЕННИКА**

14.00.22 – Травматология и ортопедия

АВТОРЕФЕРАТ
диссертации доктора философии (PhD) по медицинским наукам

ТАШКЕНТ – 2020

Тема диссертации доктора философии (PhD) зарегистрирована в Высшей аттестационной комиссии при Кабинете Министров Республики Узбекистан за № В2018.2.PhD/Tib688.

Диссертация выполнена в Ташкентской медицинской академии.

Автореферат диссертации на трех языках (узбекском, русском, английском (резюме)) размещен на веб-странице по адресу (www.uzniito.uz), Информационно-образовательном портале «Ziyonet» (www.ziyonet.uz) и Национальное информационное агентство Узбекистана (www.uza.uz).

Научный руководитель:	Каримов Муродулла Юлдашевич доктор медицинских наук
Официальные оппоненты:	Ахтямов Ильдар Фуатович доктор медицинских наук, профессор (Российская Федерация) Дурсунов Ахмат Маликшаевич доктор медицинских наук, старший научный сотрудник
Ведущая организация:	Казахский Медицинский Университет НепрерывногоОбразования

Защита диссертации состоится «_____» _____ 2020 г. в _____ часов на заседании Научного совета по присуждению учёных степеней DSc.04/30.12.2019.Tib.62.01 при Республиканском специализированном научно-практическом медицинском центре травматологии и ортопедии (Адрес: 100147, г.Ташкент, ул. Махтумкули,78. Тел.: (+99871) 233-10-30; e-mail: niito-tashkent@yandex.ru, Республиканский специализированный научно-практический медицинский центр травматологии и ортопедии).

С диссертацией можно ознакомиться в Информационно-ресурсном центре Республиканского специализированного научно-практического медицинского центра травматологии и ортопедии (зарегистрирована за № _____). Адрес: 100147, г. Ташкент, ул. Махтумкули,78. Тел.: (+99871) 233-10-30.

Автореферат диссертации разослан «_____» _____ 2020 года.
(Реестр протокола рассылки № _____ от _____ 2020 года.



М.Э.Ирисметов
Председатель Научного совета по присуждению ученых степеней, доктор медицинских наук



У.М. Рустомова
Ученый секретарь Научного совета по присуждению ученых степеней, кандидат медицинских наук, старший научный сотрудник



А.П. Алимов
Председатель Научного семинара при Научном совете по присуждению ученых степеней доктор медицинских наук

ВВЕДЕНИЕ (аннотация диссертации доктора философии (PhD))

Актуальность и востребованность темы диссертации. Патология пателлофemorального сустава до сих пор остается серьезной проблемой ортопедии, а причины, обуславливающие возникновение данного симптомокомплекса весьма многообразны. Вывихи надколенника занимают второе по частоте место среди повреждений коленного сустава и «составляет от 0,4% до 11,8% среди всех внутренних повреждений коленного сустава»¹. Высокой социальной значимостью проблемы, обусловленной тем обстоятельством, что такая патология, «по данным различных исследователей, чаще всего выявляется у лиц молодого трудоспособного возраста, составляющих от 33 до 37% пациентов»². Несовершенство и несвоевременность диагностики травм коленного сустава и, дальнейшее «патогенетически необоснованное лечение в 47%-60% случаев приводит к развитию различных вариантов нестабильности коленного сустава»³ и инвалидности, ухудшая качество жизни больных. Многообразии патологических процессов данной области диктует необходимость поиска новых методов ее диагностики и лечения.

На мировом уровне проводятся научные исследования по разработке высокоэффективных методов диагностики и малоинвазивных методов хирургического лечения нестабильности надколенника. После проведенных хирургических операций нестабильности надколенника, таких как: открытое зашивание медиального ретинакулума, медиализация четырёхглавой мышцы бедра при помощи лавсана, открытый релиз наружного ретинакулума, аутопластика связки, проведенная под сухожилие четырёхглавой мышцы бедра, коррегирующая остеотомия бедра, трохлеопластика, мобилизация четырёхглавой мышцы бедра, медиализация бугристости большеберцовой кости увеличивается количество осложнений (контрактура коленного сустава, гипотрофия мышц, рецидивы), что обуславливает необходимость в разработке новых малоинвазивных высокоэффективных методов. Несмотря на то, что с применением инновационных высокотехнологических методов (артроскопия, МРТ) сшивания связок или реконструкции, пластика или имитация элементов, определение объема операции, проведение хирургического вмешательства, одноэтапное или двухэтапное проведение операций, разработка малоинвазивных хирургических способов остается нерешенной проблемой. Таким образом, данная проблема представляется чрезвычайно сложной и до настоящего времени нет единого мнения относительно выбора лечебной тактики при патологии пателлофemorального сустава, что повышает актуальность данной патологии.

¹ Aglietti P., Buzzi R., De Biase P. et al. (1994) Surgical treatment of recurrent dislocation of the patella // Clin. Orthop. – N. 308. – P. 8-17.

² Гиршин С.Г., Лазишвили Г. Д. Коленный сустав: повреждения и болевые синдромы: [рук. по диагностике и лечению повреждений и некоторых заболеваний коленного сустава]. Москва: НЦССХ им. А. Н. Бакулева РАМН. 2007.

³ Andrich J. (2004). The biomechanics of patellofemoral stability // J. Knee Surgery. – N. 17. – P. 35-39.

В настоящее время в нашей стране проводятся научные исследовательские работы по разработке малоинвазивных хирургических методов для повышения качества медицинского обслуживания при патологии пателлофemorального сустава. По мнению некоторых специалистов, разработка методики адекватного хирургического лечения патологии пателлофemorального сустава, остается актуальной проблемой травматологии и ортопедии, и относится к числу важнейших социальных проблем, требующих серьезного разрешения.

На уровне государственной политики отмечен ряд задач, направленных на снижение рецидивов, выбор оптимального метода лечения и своевременности диагностики вывиха надколенника, в том числе «...повышение эффективности, качества медицинской помощи, оказываемой населению, а также формирование системы медицинской стандартизации, внедрение высокотехнологичных методов диагностики и лечения...»⁴. В связи с этим, повышение уровня медицинского обслуживания и применение современных технологий в диагностике и лечении имеет большое значение в снижении показателей инвалидности вследствие травм коленного сустава.

Данная диссертационная работа в определенной степени служит выполнению задач, утвержденных Указами «О стратегии действий по дальнейшему развитию Республики Узбекистан» за №ПФ-4947 от 7 февраля 2018 года, «О мерах по дальнейшему совершенствованию системы экстренной медицинской помощи» за №УП-4985 от 16 марта 2017 года, Постановлением Президента Республики Узбекистан «О мерах дальнейшего развития оказания специализированной медицинской помощи в 2017-2021 г.г.» за №ПП-3071 от 20 июня 2017 года, «О мерах по развитию государственно-частного партнерства в сфере здравоохранения» ПП-4290 от 16 апреля 2019 года, а также другими нормативно-правовыми актами, имеющими отношение к данной области деятельности.

Соответствие исследования приоритетным направлениям развития науки и технологий республики. Диссертационное исследование выполнено в соответствии с приоритетным направлением развития науки и технологий республики VI. «Медицина и фармакология».

Степень изученности проблемы. Исследования, посвященные диагностике и лечению нестабильности надколенника, показывает повышение осложнения в виде рецидивов патогенетически необоснованным выбором тактики метода лечения (Crossley К.М., 2016).

Возникновение привычного вывиха надколенника может быть непосредственно связана как с первичным травматическим повреждением удерживающих надколенник связок, так и с врожденными нарушениями анатомической формы и взаимоотношений разгибательного аппарата голени, но более чем у 70% пациентов – с обеими причинами одновременно (Duthon V.B., 2015). В мире особое внимание уделяется на малоинвазивные методы хирургического лечения нестабильности надколенника

⁴Указ Президента Республики Узбекистан №УП-5590 от 07.12.2018 “О комплексных мерах по коренному совершенствованию системы здравоохранения Республики Узбекистан”.

(George B., 2018). Патогенетическая обоснованная выбранная хирургическая тактика лечение залог успеха (Drez J.R., 2001). Неудивительно, что в отношении тактики и выбора способа пластики не существует единого подхода (Steensen R.N., 2012). Обнадёживают результатами пластики при привычном вывихе надколенника, однако показания к применению этой методики, необходимость и возможность её сочетания с другими реконструктивными процедурами ещё не уточнены (Chassaing V., 2005). Результаты хирургического лечения пациентов с привычным вывихом надколенника до настоящего времени оставляют желать лучшего, частота рецидивов достигает до 15% (Elias J.J., 2018).

В нашей стране диагностике и хирургической лечению нестабильности надколенника посвящены отдельные работы Ирисметова М.Ю. и Расулова М. (2018г), где разработан хирургический способ артроскопического восстановления медиального ретинакулума с применением спицевого аппарата. В своём научном исследовании Холмуродов У.Т. (2019 г.) доказал преимущество ранней артроскопии коленного сустава при различных его травмах. Несмотря на это, диагностика и малоинвазивное хирургическое лечение остаётся одной из нерешённых задач.

В настоящее время занимающиеся проблемами нестабильности надколенника зарубежные клиники работают над совершенствованием диагностики и лечебной тактики (George B., Sutherland M.D, 2018), в частности, разработка стандартов, разработки малоинвазивного и краткосрочного хирургического вмешательства (Garms E., Carvalho R.T., Janovsky S., 2019), послеоперационных восстановительных реабилитационных мероприятий (Kaiser P., Loth F., Attal R., Kummann M., 2019).

Вышеизложенное подчеркивает актуальность планируемого исследования, посвящённого изучению анатомической и биомеханической роли посттравматического привычного вывиха надколенника, обоснованию и совершенствованию способа её пластики с учётом выраженности диспластических изменений бедренно-надколенникового отдела сустава и разгибательного аппарата голени. Данная диссертационная работа посвящается разработке нового способа восстановления медиопателлофemorальной связки, что является патогенетически обоснованным нестабильности надколенника.

Связь диссертационного исследования с планами научно-исследовательских работ научно-исследовательского учреждения, где выполнена диссертация. Диссертационная работа выполнена в соответствии с планом научно-исследовательских работ (2009-2019 гг.) Ташкентской медицинской академии АДСС-15.7.3 «Лечение и комплексной диагностике заболеваний крупных суставов, травм кисти».

Целью исследования является улучшение анатомо-функциональных результатов лечения нестабильности надколенника, путем применение современных методов диагностики и оптимизации хирургического лечения.

Задачи исследования:

комплексно изучить клинико-лучевую диагностику артроscopicой коленного сустава пациентов, при нестабильности надколенника;

разработать новый малоинвазивный способ восстановления медиальной пателлофemorальной связки аутоотрансплантатом из широкой фасции бедра;

разработать комбинированный способ операции с учетом этиологического фактора на «верхнем и нижнем этажах» коленного сустава при нестабильности надколенника;

изучить ближайшие и отдаленные результаты дифференцированного хирургического лечения нестабильности надколенника.

Объектом исследования являлись 164 пациента с нестабильностью надколенника находящихся на обследовании и лечении во второй клинике Ташкентской медицинской академии, а также в Самаркандском филиале Республиканском специализированном научно-практическом медицинском центре травматологии и ортопедии за период с 2009 по 2019 гг.

Предмет исследования составляют результаты клинических, лучевых, МРТ, артроscopicих и статических исследований у больных, прооперированных по поводу нестабильности надколенника.

Методы исследования. При проведении научной работы проводились общеклиническое, ортопедическое обследование пациентов (гониометрия, ангулометрия, выявления возможных врожденных аномалий, предрасполагающих к развитию нестабильности надколенника), использовались рентгенологические методы, МРТ, артроscopicии (с целью подтверждения диагноза, определения тактики хирургического лечения и оценки результатов проведенного лечения), а также использовались статистические методы.

Научная новизна исследования заключается в следующем:

разработан хирургический способ восстановления медиальной пателлофemorальной связки аутоотрансплантатом из широкой фасции бедра;

доказано, что комбинированная операция, которая включает в себя медиализацию надколенника, релиз наружного ретинакулума, малоинвазивное восстановление медиальной пателлофemorальной связки аутоотрансплантатом из широкой фасции бедра, является радикальной реконструктивной операцией при диспластической нестабильности надколенника;

доказано, что последовательность операций на «верхнем» и «нижнем» этажах коленного сустава при нестабильности надколенника улучшает результатов лечения;

доказано, что использование лоскута из широкой фасции бедра в качестве аутоотрансплантата, способствует более эффективной фиксации за счет плотной соединительной структуры его с взаимоперекрещивающимся ходом волокон.

Практические результаты исследования:

доказана высокая результативность разработанного способа малоинвазивного оперативного лечения восстановления медиопател-

лофеморальной связки патогенетически обоснованным при нестабильности надколенника;

выявлено, что комбинированная операция на «верхнем и нижнем этажах» коленного сустава, может быть рекомендована при дисплазиях пателлофеморального сустава, как радикальный метод устранения причин нестабильности надколенника;

доказано, что комбинированный метод восстановления медиопателлофеморальной связки позволяет восстановлению анатомической целостности;

Достоверность результатов исследования: исследования подтверждена примененными современными клиническими и радиологическими методами исследования, необходимым числом больных и статистическими методами. Все полученные результаты и выводы основаны на принципах доказательной медицины. Статистическая обработка подтвердила достоверность полученных результатов.

Научная и практическая значимость результатов исследования.

В диссертационной работе научно обоснована клинико-лучевая диагностика и важность проведения МРТ исследования и артроскопии при диагностике нестабильности надколенника, позволяющая определить повреждение или дисплазию структур, отвечающих за нормальную биомеханику пателлофеморального сустава; определить сопутствующие повреждения внутрисуставных структур коленного сустава как результат травмы, что несомненно позволяет выбрать оптимальную тактику хирургического лечения нестабильности надколенника, а также, после проведения предлагаемой методики малоинвазивной восстановления медиопателлофеморальной связки получены 97,9% результатов лечения без осложнения, использование в качестве аутотрансплантата широкую фасцию бедра улучшает прочность фиксации, при диспластических нестабильностях применение комбинированной операции на «верхнем и нижнем этажах» коленного сустава обеспечивает высокую эффективность.

Практическая ценность работы заключается в том, что предложенный малоинвазивный метод восстановления медиальной пателлофеморальной связки соответствует современным концепциям малоинвазивности и восстановления анатомической целостности разрабатываемых хирургических методик, которая позволяет раннюю восстановлению функции сустава и сокращению сроков реабилитации.

Внедрение результатов исследования. На основании полученных результатов научного исследования по совершенствованию лечения больных нестабильностью надколенника:

утверждены методические рекомендации «Диагностика и лечение нестабильности надколенника» (Справка Министерства здравоохранения Республики Узбекистан за №8н-д/69 от 10 апреля 2019 года). Оперативное лечение больных с нестабильностью надколенника, с применением предложенной тактики позволило повысить качество хирургического лечения;

на разработанный хирургический метод «Способ хирургического лечения вывиха надколенника» получен патент на изобретение от Агентство по интеллектуальной собственности (№IAP 04835 от 03.02.2014г) а также справка Министерства здравоохранения Республики Узбекистан за №8н-д/69 от 10 апреля 2019года;

применения разработанного способа больным с нестабильностью надколенника улучшило ближайшие и отдалённые результаты, уменьшило число послеоперационных рецидивов, а также сократило пребывание больного в стационаре;

с целью повышения эффективности лечения больных с нестабильностью надколенника, полученные научные результаты, применены в практике здравоохранения, в частности в клиниках Ташкентской медицинской академии, Самаркандском филиале Республиканском специализированном научно-практическом медицинском центре травматологии и ортопедии, Бухарского областного многопрофильного медицинского центра и Наваийского филиала Республиканского научного центра экстренной медицинской помощи (Справка Министерства здравоохранения Республики Узбекистан от 10 апреля 2019 года за №8н-д/69). Полученные результаты позволили сократить частоту рецидивов (до 2,1%) и времени пребывания больных в стационаре (в среднем до 4 койко-дней).

Апробация результатов исследования. Результаты данного исследования были обсуждены в 6 научно-практических конференциях, в том числе, на 2 международных и 4 республиканских научно-практических конференциях.

Опубликованность результатов. По теме диссертации опубликовано 14 научных работ: 7 журнальных статей, 5 из которых в республиканских и 2 в зарубежном журналах, рекомендованных ВАК РУз и в том числе получен 1 патент на изобретение.

Структура и объем диссертации. Диссертация состоит из введения, четырех глав, выводов, списка использованной литературы и приложения. Объем диссертации составляет 102 страниц.

ОСНОВНОЕ СОДЕРЖАНИЕ ДИССЕРТАЦИИ

Во Введении обоснованы актуальность и востребованность проведённого исследования, обозначены цель и задачи исследования, охарактеризованы объект и предмет, показано соответствие исследования приоритетным направлениям развития науки и технологий республики, изложены научная новизна и практические результаты исследования, раскрыты научная и практическая значимость полученных результатов, даны сведения о внедрении в практику результатов исследования, публикациях по теме диссертации и её структуре.

Первая глава «**Современные аспекты диагностики и лечения нестабильности надколенника**» посвящена обзору литературы, состоит из трёх подглав, в которых проводятся анализ результатов научных исследований

и литературы по изучению проблемы нестабильности надколенника. Освещаются основные патофизиологические основы развития нестабильности надколенника, предрасполагающие факторы к ее развитию и непосредственные причины. В отдельных подглавах характеризуются методы клинической и лучевой диагностики нестабильности надколенника, специфические тесты и патогномичные признаки патологии пателлофemorального сустава. Также проводится резюмирование наиболее часто используемых методов хирургического лечения нестабильности надколенника.

Во второй главе **«Материал и методы исследования пациентов с нестабильностью надколенника»** диссертации приведены данные по общей характеристике обследованных пациентов, а также сведения об использованных клинических, инструментальных и лучевых исследований пациентов.

Работа основана на анализе проведенных исследований у 164 пациентов с нестабильностью надколенника находящихся на обследовании и лечении во второй клинике Ташкентской медицинской академии, а также в Самаркандском филиале Республиканском специализированном научно-практическом медицинском центре травматологии и ортопедии за период с 2009 по 2019 гг.

Все пациенты были распределены в зависимости от использованной методики хирургического лечения: 114 пациентам была произведена операция стабилизации надколенника по предлагаемой нами методике, 25 пациентам была произведена стабилизация надколенника путем восстановления медиопателлофemorальной связки аутотрансплантантом из широкой фасции бедра с медиализацией бугристости большеберцовой кости и 25 пациентов наблюдались нами после хирургического лечения по Краснову.

Распределение пациентов по гендерному признаку: лиц мужского пола – 76 (46,3%), лиц женского пола – 88 (53,7%). Средний возраст пациентов с нестабильностью надколенника 29,8 лет. Возраст пациентов мужского пола от 18 до 57 лет (средний возраст 26,5 лет), возраст пациентов женского пола от 18 до 62 лет (средний возраст 32,9 лет). Наиболее большее число пациентов приходилось на лица мужского пола 21-30 лет (32,7%). Среди пациентов мужского пола с нестабильностью надколенника значительная часть пациентов приходилась на лица молодого и трудоспособного возраста (до 20 лет и 21-30 лет) – до 76,7%. Среди пациентов женского пола с нестабильностью надколенника большая часть пациентов приходилась на лица молодого возраста до 20 лет – 30% всех пациентов женского пола.

По частоте поражения среди всех пациентов в 91 (55,5%) случаях наблюдалась нестабильность надколенника правого коленного сустава, в 67 (40,8%) случаях – левого коленного сустава и в 6 (3,7%) случаях – двухсторонняя нестабильность надколенника. Результаты наблюдения этиологических причин возникновения нестабильности надколенника: нестабильность надколенника с травмой в анамнезе – 96 пациентов (58,5%);

нестабильность надколенника, без травмы в анамнезе – 57 (34,7%) пациентов; врожденный вывих надколенника или первые симптомы заболевания появились в раннем детстве – 11 пациентов (6,8%). Также при сборе анамнеза, при ретроспективном анализе, у пациентов с длительно текущим заболеванием отмечались рецидивы в 48 (31,4%) случаях.

По данным клинического обследования пациентов получены следующие результаты (табл. 1).

Таблица 1

Результаты клинической оценки пациентов с нестабильностью надколенника

	тест Fairbank	тест Mc Connella	тест подавления латерального подвывиха	тест наклона
количество обследованных пациентов	136	136	135	134
положительный тест (число пациентов)	136	136	135	32
положительный тест (%)	100	100	100	23,9

По данным проведенного рентгенологического исследования по методикам получены следующие результаты (табл. 2), а также результаты магнитно-резонансной томографии (табл. 3).

Таблица 2

Результаты рентгенографии ПФС по методикам Laurin и Merchant

Рентгенологические показатели (общее количество пациентов, n=136)	средний показатель латерального пателлофemorально-го угла у больных с положительным тестом, n=131	средний показатель угла бедренной борозды у больных с положительным тестом, n=64	средний показатель угла конгруэнтности у больных с положительным тестом, n=52
		> 45°	147°
Индекс достоверности	P>0.05	P<0.05	P>0.05

Проведение магнитно-резонансной томографии в 108 случаях из 164 наблюдений, что составляет 65,8%, позволило поставить точный диагноз, определить повреждений внутрисуставных структур и наличие сопутствующей патологии. Учитывая тот факт, что нестабильность

надколенника может быть обусловлена повреждением мягкотканых структур, может наблюдаться сопутствующее повреждение внутрисуставных структур коленного сустава, методом выбора в диагностике мы ставили магнитно-резонансную томографию. Результатом исследования стало постановка диагноза: латеральной нестабильности надколенника, с повреждением медиальных стабилизаторов, подвывихом надколенника в 21 случаях (19,4%); сопутствующее повреждение менисков – 87 случаев (80,5%); сопутствующее повреждение передней крестообразной связки 5 случаях (4,6%); признаки синовита коленного сустава – 55 случая (50,9%); остеоартрита коленного сустава наблюдались в 41 случае (37,9%); ушиб мышечков бедренной кости, большеберцовой кости, параартикулярный отек в 5 случаях (4,6%); повреждение тела Гоффа, синовиальный хондроматоз и наличие субхондрального перелома в 3 случаях (2,7%).

Таблица 3

Результаты МРТ коленных суставов у пациентов с нестабильность надколенника

Сопутствующее повреждение по данным МРТ, n=108(65,8%)	Количество наблюдений	%
повреждение менисков (частичный или полный разрыв, дегенерация)	87	80,5
повреждение ПКС	5	4,6
латеральная нестабильность надколенника	21	19,4
синовит	55	50,9
гемартроз	3	2,7
признаки остеоартроза коленного сустава	41	37,9
кисты (параменисковые, препателлярные, подколенные)	4	3,7
костный и/или параартикулярный отек	5	4,6
повреждение тела Гоффа	1	0,9
синовиальный хондроматоз	1	0,9
субхондральный перелом	1	0,9

В третьей главе «Хирургическое лечение и реабилитация больных с нестабильностью надколенника» подробно описан метод диагностики и выбора тактики оперативного лечения нестабильности надколенника, который на наш взгляд наиболее рационально и стандартизировано, отражает современную диагностику и лечебную помощь пациентам с нестабильностью надколенника, создавая условия для оптимального подхода. После

проведенного разделения операций при нестабильности надколенника на группу операций на верхнем этаже (мягкотканые структуры) и на нижнем этаже (костные структуры), дает выбора провести одну из типов операций, а в случае нестабильности на фоне выраженного диспластического процесса комбинированную методику.

Во время исследования было выяснено, что 136 случаях (88,9%) была первоначально использована консервативная тактика лечения (аспирация крови из сустава, иммобилизация, физиотерапия), что говорит о полной неэффективности консервативного метода лечения нестабильности надколенника.

Традиционные методы хирургического лечения при нестабильности надколенника у 25 (17%) больных сопровождались с большими травматическими разрезами (косметический дефект), затруднениями в периоде реабилитации. А также подробно изложены методы операции и восстановления медиопателлофemorальной связки с аутотрансплантантом из широкой фасции бедра. В 98 случаев (59,7%) предшествовала артроскопия, где диагностированы сопутствующие повреждения (повреждения мениска – 71(43,3%), наличие хондромных тел – 4(2,4%), синовэктомия - 1(0,6%). Описаны комбинированные методы операции, после чего полная функциональная нагрузка на конечность разрешается с 3-4 месяцев в зависимости от результатов восстановительного периода. Результаты исследования с приведением количества проведенных операций при нестабильности надколенника продемонстрированы наглядно (табл. 4).

Таблица 4

Виды оперативных методик, проведенные при лечении пациентов с нестабильностью надколенника

Вид операции	Число операций	%
артроскопия	98	59,7
малоинвазивная стабилизация надколенника по методу клиники	114	66
восстановления медиопателлофemorальной связки по разработанному методу с медиализацией бугристости большеберцовой кости	25	17
стабилизирующая операция по Краснову	25	17
менискэктомия	71	43,3
синовкапсулэктомия	1	0,6
симптоматические операции (удаление хондромного тела, хондропластика)	4	2,4

Из приведенных результатов видно, что наряду с обязательным применением МРТ для диагностики нестабильности надколенника, применением артроскопии коленного сустава (98 случаев, 59,7%) как первого этапа операций показано с целью точной верификации диагноза, подтверждения и опровержения результатов МРТ о наличии поврежденных внутрисуставных структур, а также при необходимости проведение дополнительных лечебных процедур и симптоматических операций.

Проводиться подробное описание показаний к тому или иному методу лечения нестабильности надколенника, с тщательным анализом всех особенностей имеющихся показаний. Проводиться описание проводимой предоперационной подготовки, выбора анестезиологического пособия, описываются недостатки ранее применяемых нами методик, частоту рецидивов и основных послеоперационных осложнений.

Для сравнения подробно описывается методы хирургического лечения, которые были использованы для лечения пациентов с нестабильности надколенника, а также подробное описание предлагаемой методики.

Задачей предлагаемого способа был создание методики лечения нестабильности надколенника большой эффективностью, малым числом послеоперационных осложнений и рецидивов и имеющим все преимущества современных методик.

Предлагаемая методика малоинвазивного восстановления медиальной пателлофemorальной связки из широкой фасции бедра обладает следующими преимуществами:

1) является малоинвазивным методом, направленным на устранение патогенетических причин нестабильности надколенника;

2) является операцией, проводимой на костных и мягкотканых структурах пателлофemorального сустава;

3) используя в качестве аутотрансплантата лоскут широкой фасции бедра достигается более эффективная фиксация, т.к. фасция состоит из плотной соединительной ткани с взаимоперекрещивающимся ходом волокон;

4) малоинвазивность операции обеспечивает короткий срок реабилитации пациента, уменьшает сроки нетрудоспособности.

В четвертой главе **«Ближайшие и отдаленные результаты хирургического лечения пациентов с нестабильностью надколенника»** проведена оценка эффективности лечения пациентов с нестабильностью надколенника, которым были проведены следующие методы хирургического лечения: предложенная методика малоинвазивного восстановления медиальной пателлофemorальной связки, медиализация бугристости большеберцовой кости и стабилизирующие операции по Краснову. Для оценки эффективности первоначально проводился сравнительный клинический осмотр (табл. 5) через 6 месяцев после операции с данными первоначального осмотра при первичном обращении.

До настоящего момент единственным инструментом в руках травматологов-ортопедов для оценки состояния пателлофemorального сустава

является опросник Kujala [Kujala U.M., Osterman K., Komano M. et al. Scoring of patellafemoral disorders // Arthroscopy. – 1993. – Vol. 9. – P. 159-163]. Для объективной и наглядной оценки функционального состояния здоровья, пациенты при поступлении в клинику заполняли, переведённый на узбекский язык, опросник оценки пателлофemorального сустава Kujala (1993), для верификации первоначального состояния сустава. Динамическое наблюдение за пациентами заключалось в оценке состояния пациентов, клиническом осмотре и повторном анкетировании пациентов при помощи опросника Kujala при повторных обращениях через 3,6, 12 и 18-36 месяцев после проведенного оперативного лечения.

Таблица 5

Данные клинического осмотра при динамическом наблюдении пациентов

Операции/критерии		Тест Fairbank	Тест McConnel 1	Тест подавления латерального подвывиха	тест наклона
Операция малоинвазивного восстановления медиопателлофemorальной связки	N	114	114	114	114
	Количество положительных (до операции)	114 (100%)	114 (100%)	114 (100%)	17 (14,9%)
	Количество положительных (после операции)	3 (2,6%)	3 (2,6%)	3 (2,6%)	3 (2,6%)
Операция малоинвазивного восстановления медиопателлофemorальной связки с медиализацией бугристости большеберцовой кости	N	25	25	25	25
	Количество положительных (до операции)	25 (100%)	25 (100%)	25 (100%)	14 (56%)
	Количество положительных (после операции)	6 (24%)	6 (24%)	6 (24%)	7 (28%)
Стабилизирующие операции по Краснову	N	25	25	25	25
	Количество положительных (до операции)	25 (100%)	25 (100%)	25 (100%)	23 (92%)
	Количество положительных (после операции)	10 (40%)	10 (40%)	10 (40%)	10 (40%)

Отдаленные результаты наблюдений за пациентами продемонстрированы в виде диаграммы (рис. 1).

Анкетирование пациентов с помощью опросника состояния пателлофemorального сустава Kujala дает следующее: пациенты, которым было проведено малоинвазивное восстановление медиопателлофemorальной связки ауто трансплантатом из широкой фасции бедра, средний балл при поступлении 49,6, при динамическом наблюдении средний балл через 18-36 месяцев после операции 85,3, средний балл увеличился на 35,7 (71%), что указывает на высокую эффективность; пациенты, которым была проведена операция медиализации бугристости большеберцовой кости, средний балл при поступлении 49,6, при динамическом наблюдении средний балл через 18-36 месяцев после операции 75,2, средний балл увеличился на 25,6 (51%); и пациенты которым было проведено оперативное вмешательство по методике Краснова, при поступлении имели средний балл 49,6, при динамическом наблюдении через 18-36 месяцев средний балл равен 63,2, средний балл увеличился на 13,6 (27,4%), что указывает на низкую эффективность.

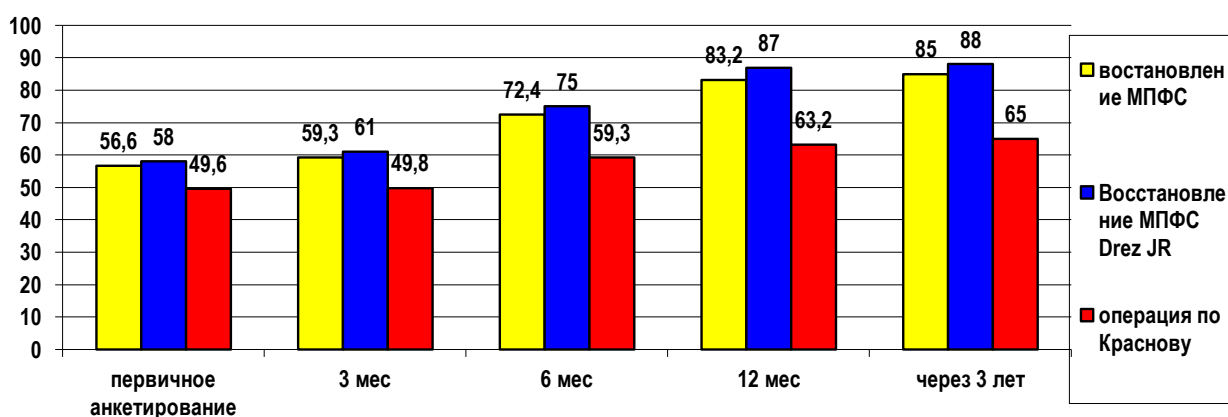


Рис. 1. Отдаленные результаты лечения пациентов с нестабильностью надколенника

При динамическом наблюдении через 3,6, 12 и 18-36 месяцев явное улучшение общего состояния и состояния пателлофemorального сустава у пациентов, которым было проведено оперативное вмешательство по разработанной методике, что подчеркивает эффективность данной техники. Результаты пациентов, которым было проведена комбинированная операция с малоинвазивным восстановлением медиопателлофemorальной связки и медиализацией бугристости большеберцовой кости, также имеют положительную динамику, и учитывая тот факт, что эта операция проводилась при наличии дисплазии, эффективность этой операции хорошая. Операция Краснова демонстрирует неудовлетворительные результаты, что подчеркивает их неэффективность при выборе операций у пациентов с нестабильностью надколенника.

Наблюдение за пациентами, которым было проведено малоинвазивное восстановление медиопателлофemorальной связки аутоотрансплантатом из широкой фасции бедра по предложенной нами методике, продолжалось в сроки до 3 лет. За весь период наблюдения наблюдалось 3 случая (2,1%) рецидива вывиха надколенника из проведенных 139 операций. Причиной развития рецидива явилось в двух случаях непреднамеренное падение пациента во время прохождения реабилитации и в одном случае пациента по собственному желанию преждевременно самостоятельно прекратили иммобилизацию. По сравнению с другими методиками, такое незначительное число рецидивов является несомненным преимуществом, что представляет данное оперативное вмешательство эффективным и патогенетически обоснованное.

ВЫВОДЫ:

1. Комплексная клиничко-лучевая исследование с применением артроскопии коленного сустава, выявляет все патологии пателлофemorального сустава: наличие дисплазии, повреждения внутрисуставных структур и сопутствующую патологию. На основании дифференциальной диагностики выбирается показания к наиболее патогенетический обоснованному способу и объёму хирургического лечения вывиха надколенника.

2. Результаты открытых оперативных вмешательств в группе пациентов, которым были проведены оперативных вмешательств по методу Краснова, продемонстрировали высокую частоту неудовлетворительных осложнений, с развитием большого количества рецидивов. Основной причиной возникновения рецидивов вывиха надколенника оказалось то, что выбор оперативного вмешательства производился эмпирически, без учёта особенностей строения пателлофemorального сустава.

3. Разработанный и примененный нами способ оперативного лечения нестабильности надколенника, а именно малоинвазивное восстановление медиальной пателлофemorальной связки аутоотрансплантатом из широкой фасции бедра, является патогенетически обоснованным методом лечения, технически простым в исполнении и экономически не затратным.

4. Комбинированная операция на «верхнем» и «нижнем» этажах коленного сустава показан при дисплазии, рецидивирующих вывихах нестабильности надколенника.

5. Изучение отдаленных результатов в сроки до 3 лет в группе больных, оперированных предложенным способом, отмечалось 3 случая (2,1%) рецидива.

**SCIENTIFIC COUNCIL AWARD SCIENTIFIC DEGREES
DSc.04/30.12.2019.Tib.62.01 AT THEREPUBLIC SPECIALIZED
SCIENTIFIC AND PRACTICAL MEDICAL CENTER OF
TRAUMATOLOGY AND ORTHOPEDICS**

TASHKENT MEDICAL ACADEMY

MAMATKULOV KOMILJON MARDANKULOVICH

**OPTIMIZATION OF DIAGNOSTICS AND MINIMALLY INVASIVE
SURGICAL TREATMENT OF PATELLAR INSTABILITY**

14.00.22 – Traumatology and orthopedics

ABSTRACT dissertation of doctor of philosophy(PhD)on medical sciences

TASHKENT – 2020

The subject of the doctoral (PhD) dissertation registered by the Supreme Attestation Commission under the Cabinet of Ministers of the Republic Uzbekistan in B2018.2.PhD/Tib688

The dissertation has been done in the Tashkent medical academy.

Abstract of the doctoral dissertation in three languages (uzbek, russian, english (resume)) has been posted on the website of Scientific council (www.niito.uz), Information and educational portal «Ziyonet» (www.ziyonet.uz) and The national information Agency of Uzbekistan (www.uza.uz).

Scientific adviser:

Karimov Murodulla Yuldashevich
doctor of medical sciences

Official opponents:

Aktyamov Ildar Fuatovich
doctor of medical sciences, professor
(Russian Federation)

Dursunov Ahmat Malikshaevich
doctor of medical sciences, senior researcher

Leading organization:

Kazakhstan Medical University of Continuing Education

The defense will be take place on « _____ » _____ 2020 at the _____ o'clock at the meeting of the Scientific Council DSc.04/30.12.2019.Tib.62.01 at the Republican Specialized Scientific Practical Medical Center of traumatology and orthopedics (Address: 100147, Tashkent c., Makhtumquli, str. 78, Republican Specialized Scientific Practical Medical Center of traumatology and orthopedics; Phone: (99871) 233-10-30; e-mail: niito-tashkent@yandex.ru).

The dissertation is available in the Information Resource Center of the Republican specialized scientific and practical medical centre of traumatology and orthopedics (Registration № _____), (Address: 100147, Tashkent c., Makhtumquli, str. 78. Phone: (+99871) 233-10-30).

Abstract of the dissertation has been sent on « _____ » _____ 2020.
(mailing report № _____ of « _____ » _____ 2020).



M.E. Irismetov
Chairman of the Scientific council to award
of scientific degrees, doctor of medicine

U.M. Rustamova
Scientific secretary of the Scientific council to award of scientific
degrees, doctor of philosophy, senior scientific researcher

A.P. Alimov
Chairman of the Scientific seminar at the Scientific
council to award a scientific degrees,
doctor of medicine

INTRODUCTION (abstract of doctoral (PhD) thesis)

The aim of the research work is to improve the anatomical and functional results of treatment of patellar instability, through the use of modern methods of diagnosis and optimization of surgical treatment.

The object of the research work were 164 patients with instability of the patella under examination and treatment in the Second Clinic of Tashkent Medical Academy and Samarkand regional hospital of orthopedics and trauma over the period from 2009 to 2019.

Scientific novelty of the research workbe this:

Developed to restore the medial patellofemoral ligament with an autotransplant from the broad femoral fascia;

it is proved that a combined operation that includes medialization of the patella, release of the external retinaculum, minimally invasive restoration of the medial patellofemoral ligament with an autograft from the broad femoral fascia is a radical reconstruction operation for patellar instability of a dysplastic nature;

it is proved that the sequence of operations on the " upper "and" lower " floors of the knee joint with patellar instability improves the results of treatment;

it is proved that using a flap of the broad femoral fascia as an autograft, more effective fixation is achieved, since the fascia consists of dense connective tissue with an intersecting course of fibers;

The introduction of research results. Based on the results of scientific research on the improvement of the treatment of patients with patella instability:

Methodological recommendations “Diagnosis and treatment of patella instability” were approved (Certificate of the Ministry of Health of the Republic of Uzbekistan No. 8n-d/69 dated April10, 2019). Surgical treatment of patients with instability of the patella, using the proposed tactics, allowed to improve the quality of surgical treatment;

Patent No. IAP 04835 dated 03/02/2014 was obtained for a minimally invasive method for restoring the medial patellofemoral ligament of an autograft from a wide fascia of the thigh;

proposed rationalization proposal Certificate of the Ministry of Health of the Republic of Uzbekistan No. 8n-d/69 dated April10, 2019, “Combined operation on the“ upper ”and“ lower ”floors of the knee joint with PPS pathology, which includes medialization of the patella, release of the external retinaculum, minimally invasive recovery of the medial patellofemoral ligament with an autograft from the broad fascia of the thigh. At the same time, a reconstruction of the instability of the patella is made in a radical way;

In order to improve the treatment of patients with patella instability, the obtained scientific results have been applied in the practice of health care, in particular, in the clinics of the Tashkent Medical Academy, Samarkand Regional Orthopedics Hospital and the consequences of injuries, the Bukhara Regional Multidisciplinary Medical Center and the Navai branch of the Republican scientific center of emergency medical care (Certificate of the Ministry of Health of the Republic of Uzbekistan dated April 10, 2019 No. 8n-d / 69). The results obtained

made it possible to reduce the recurrence rate (up to 2.1%) and the hospital stay time (on average up to 4 bed days).

The structure and scope of the dissertation. The dissertation consists of an introduction, four chapters, conclusions, a list of cited literature. The volume of the dissertation is 102 pages.

ЭЪЛОН ҚИЛИНГАН ИШЛАР РЎЙХАТИ
СПИСОК ОПУБЛИКОВАННЫХ РАБОТ
LIST OF PUBLISHED WORKS

I бўлим (I часть; part I)

1. Каримов М.Ю., Маматкулов К.М., Гребенкин В.В. Способ лечения вывиха надколенника. Патент IAP04835 от 03.02.2014 г. Официальный Бюллетень. Агентство по интеллектуальной собственности Республики Узбекистан. 2014 - 3(155). С.32.

2. Каримов М.Ю., Толочко К.П., Маматкулов К.М. Нестабильность надколенника: анатомо-биомеханические и патофизиологические особенности. // Вестник ТМА. – 2015. – №2. – С. 124-128(14.00.00., №13)

3. Каримов М.Ю., Толочко К.П., Маматкулов К.М. Нестабильность надколенника: клиничко-лучевая диагностика и хирургическое лечение. // Вестник ТМА. – 2015. – №4. – С. 135-140(14.00.00., №13)

4. Каримов М.Ю., Толочко К.П., Маматкулов К.М. Оптимизация хирургического лечения нестабильности надколенника// Бюллетень Ассоциации врачей Узбекистана. – 2016. – №1. – С. 62-64 (14.00.00., №17)

5. Каримов М.Ю., Толочко К.П., Маматкулов К.М. Синдром передней боли коленного сустава // Вестник ТМА. – 2017. – №1. – С. 9-13.(14.00.00., №13)

6. Каримов М.Ю., Маматкулов К.М., Толочко К.П. Тизза бўғимининг олдинги сохасида оғриқлари бўлган беморлар учун U.M. Kujala сўровномаси // Ўзбекистон тиббиёт журнали. – 2019. – №2. – С. 111-114.(14.00.00., №8)

7. Karimov M.Y., Mamatkulov K.M., Tolochko K.P. Anterior Knee Pain Syndrome //British Journal of Medicine and Medical Research, Great Britain, 30(3): 1-8, 2019; (14.00.00., №5)

8. Karimov M.Y, Mamatkulov K.M., Madrakhimov S.B., Asatullayev H.M., Kobilov N.R. Validation of the Uzbek version of the Kujala score in patients with patellofemoral disorders. // Journal of Critical Reviews. Vol. 7, Issue 05, 2020, pp. 1839-1843. Scopus preview(14.00.22., №3, импакт-фактор 1,09)
<http://www.jcreview.com/fulltext/197-1595600285.pdf?1595687048>

II бўлим (II часть, part II)

9. Маматкулов К.М. Лучевые методы диагностики поражений пателлофemorального сустава //Травматология жене ортопедия. –Астана, 2009. – №2. – С. 106-108.

10. Маматкулов К.М., Каримбердиев М.К., Абролов О.А. Способ хирургического лечения привычного вывиха надколенника / Актуальные вопросы травматологии и ортопедии // VIII съезд травматологов и ортопедов РУз. – 2012. – С. 39.

11. Каримов М.Ю., Маматкулов К.М., Гребёнкин В.В., Якубжанов Р. Хирургическое лечение нестабильности пателлофemorального сустава /

Актуальные проблемы вертебрологии и артрологии //Материалы научно-практической конференции. Андижан. 2013г.-С.182.

12. Каримов М.Ю., Маматкулов К.М., Иботов Б.И. Оптимизация хирургического лечения привычного вывиха надколенника / Сборник тезисов международной конференции «Применение современных технологий лечения Российской травматологии ортопедии» // Травма.- Москва, 2016.-№.3-4. – С. 89.

13. Маматкулов К.М., Каримов М.Ю., Гребенкин В.В. Способ хирургического лечения привычного вывиха надколенника // Материалы научно-практической конференции «Современные вопросы травматологии и ортопедии». – Бухара. – 2016. – С. 86.

14. Karimov M. Y., Mamatkulov K.M., Tolochko K.P. K.P. Experience in surgical treatment of patellar instability// Riga Stradins University International Conference Abstract Book Health Sciences. - Riga, 2019.- P.216.

15. Маматкулов К.М., Каримов М.Ю., Гребёнкин В.В., Наш опыт восстановления нестабильности надколенника при его вывихах // Материалы IX съезда травматологов и ортопедов Республики Узбекистан «Актуальные проблемы травматологии и ортопедии». - Ташкент, 2017. -С. 158.

16. Каримов М.Ю., Маматкулов К.М. Диагностика и лечение нестабильности надколенника: Методические рекомендации. -Ташкент, 2019. - 10 с.